

Доктор медицины Рике Геерд Хамер

Наследие Новой Медицины

Часть 1

5 Биологических Законов Природы –
основа всей медицины

Значимые **Специальные Биологические Программы** природы

Онтогенетическая система опухолей с

- раком
- лейкемией
- эпилепсией

Amici di Dirk

Edizione de la Nueva Medicina

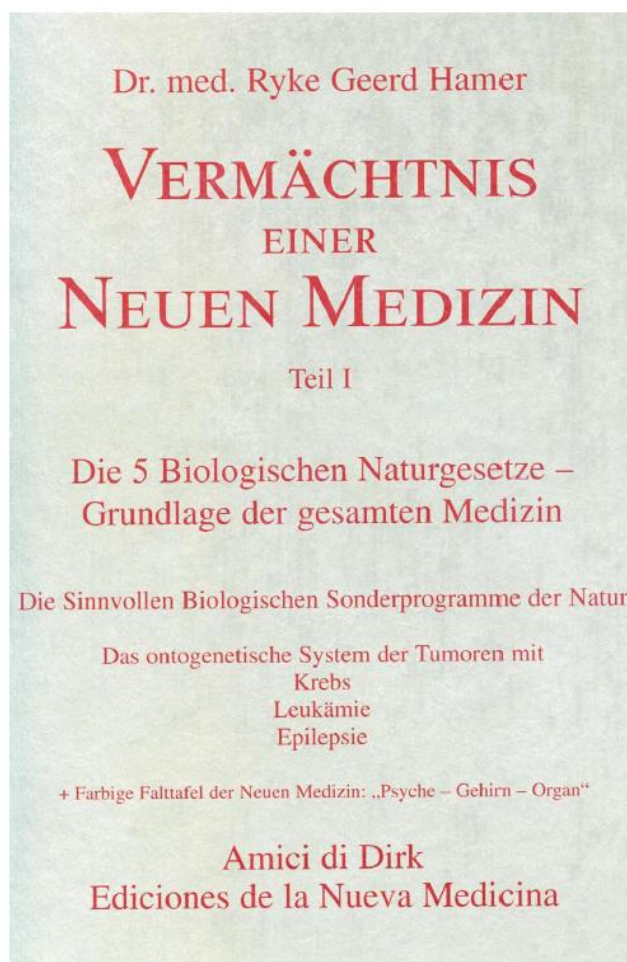
7 издание 1999

ISBN 84-930091-0-5

отредактированный перевод (октябрь 2020 г.): **Егор Миронов**

www.FreeAgain.ru

обучающие программы по Настоящей Психосоматике



Благодарность

Я благодарю друзей, спонсоров, помощников и всех, кто в значительной степени был вовлечён в работу, которая сделала возможным издание этой книги.

Но особенная моя благодарность направлена пациентам, которые, кто анонимно, кто с фотографиями, а кто и под своим собственным именем разрешили мне опубликовать описания своих случаев, на которых могли бы учиться и другие пациенты.

Моя благодарность живущим, моё почтение умершим.

Доктор Хамер

Содержание

Предисловие к 2-6 изданиям	16
Предисловие к 7 изданию	18
Дополнение к предисловию 7 издания	20
1. Напутствие.....	21
2. Болезни (в новом понимании Специальные Биологические Программы) человека, животного и растения как трёхуровневое событие	29
2.1 Что значит синхронизация трёхуровневого протекания СБП	33
3. Введение в Новую Медицину	37
4. Сущность Новой Медицины – разграничение с прежней так называемой «традиционной медициной»	41
5. Железное правило рака – 1-й биологический закон природы в Новой Медицине	46
5.1 1-й критерий Железного правила рака.....	47
5.1.1 Определение термина «Конфликт» в Железном Правиле Рака	48
5.1.2 Синдром-Дирка-Хамера (СДХ)	51
5.2 2-й критерий железного правила рака	55
5.3 3-й критерий железного правила рака	56
6. Кодовое поведение мозга – основа биологического конфликта	57
6.1 Сравнение биологической формы протекания рака у человека и животного	59
6.2 Сравнение биологических конфликтов у человека и животного.....	61
7. Закон двухфазного протекания Специальных Биологических Программ (ранее называемых «болезнями») при разрешении конфликта – 2-й биологический закон природы Новой Медицины	63
7.1 Симпатикотонный конфликт – активная фаза; протекание конфликта.....	67
7.2 Конфликтолиз, решение биологического конфликта.....	68
7.3 Эпилептический или элиптоидный криз в процессе исцеления, на примере сердечного приступа	70
7.4 Что означает «биологическое» разрешение конфликта?.....	72
7.4.1 Пример: интерстициальная карцинома яичек.....	73
8. Эпикризис как нормальное прохождение фазы исцеления	79
8.1 Возможности вуалирования эпилептического кризиса.....	84
8.2 Сущность эпилептического кризиса.....	85
8.2.1 Пример: Скорый поезд Париж-Кельн, 06.10.1984, отправление 7:37 утра	85
8.2.2 Пример: Бывший офицер и бывший кадет	87
8.2.3 Пример: Эпилепсия с 8 лет.....	88
8.2.4 Пример: Любовное приключение по-турецки: любовница.....	89
8.2.5 Пример: Настоящая катастрофа.....	91
8.2.6 Пример: Схватка не на жизнь, а на смерть.....	92
8.2.7 Пример: Смерть уважаемого главного дирижера.....	95
8.2.8 Пример: Четыре злых духа.....	98
8.2.9 Пример: Запрещенный петтинг.....	100
8.2.10 Пример: Дед Мороз (Папа Ноэль).....	102
8.3 Важнейшие эпилептические и эпилептоидные кризисы.....	104
8.3.1 Приступы мигрени.....	106
8.3.2 Эпилептические кризисы двигательного центра коры головного мозга	106

8.3.2.1	Бронхиальная астма.....	107
8.3.2.2	Инфаркт миокарда.....	108
8.3.3	Эпилептоидные кризисы сенсорного (кожа и слизистый плоский эпителий) и постсенсорного (периост – надкостница) центров коры головного мозга.....	109
8.3.3.1	Абсансы при нейродермите и псориазе.....	109
8.3.3.2	Абсанс с поражением надкостницы.....	109
8.3.3.3	Абсанс при сердечном приступе левого желудочка сердца с коронарной язвой и с замедленной аритмией желудочка.....	110
8.3.3.4	Эпилепсия интимы коронарной вены с эмболией легких (сердечный приступ правого сердца) с одновременной язвой шейки матки.....	110
8.3.3.5	Эпилептоидный кризис язвы печеночно-желчного прохода с абсансом при гепатите, что раньше называлось печёночной комой.....	111
8.3.3.6	Эпилептоидный кризис язвы слизистой оболочки бронх с абсансом при «бронхите», бронхиальном ателектазе, т.е. пневмонии.....	111
8.3.3.7	Эпилептоидный кризис при так наз. «Grüner Star» (= помутнение стекловидного тела глаза).....	111
8.4	Оргазм	112
8.4.1	Односторонний оргазм.....	112
8.4.2	Двухсторонний оргазм.....	112
8.4.3	Так наз. «Любовное опьянение».....	112
8.4.4	(Мозговой) односторонний оргазм.....	113
8.4.5	Частота оргазма.....	114
8.4.6	Какие реле в мозге реагируют как Очаги Хамера при одностороннем или простом оргазме?.....	115
8.4.7	Так наз. «прыгание» («прыгание»= с одного полушария на другое) конфликта, а значит и типа оргазма при зависшем-активном предконflikте или изменении гормонального фона. Импотенция.....	116
8.4.8	Сексуальность при так наз. «шизофренической констелляции».....	119
9.	Вегетативный ритм/симпатикотония – ваготония	122
9.1	Вегетативная нервная система, центр управления биологическими ритмами нашего тела.....	125
9.2	Парасимпатикотония = ваготония и симпатикотония.....	126
9.3	Парасимпатическая нервная система.....	129
9.4	Симпатическая нервная система.....	130
10.	Открытие очагов Хамера – исторический экскурс	133
10.1	Неправильно истолкованные нейро-радиологами круговые артефакты в мозгу на снимках, сделанных компьютерными томографами в течение почти двух десятилетий	135
10.2	Головной мозг и мозг органа.....	140
10.3	Очаг хамера в активной фазе конфликта и в фазе восстановления	140
10.4	Строение мозга.....	144
10.4.1	КТ-срезы мозга.....	147
10.5	Первый открытый Очаг Хамера.....	147
10.6	Примеры.....	149
10.6.1	Пример: Гастарбайтер из Италии.....	150
10.6.2	Пример: 60-летняя жена ректора университета.....	152
10.6.3	Пример: 50-летняя пациентка после менопаузы.....	153

10.6.4	Пример: Активный Очаг Хамера в конфигурации мишени в стволе мозга.....	154
10.6.5	Пример: Пациент-правша с конфликтом потери.....	155
10.6.6	Пример: Женщина-левша с частичным левосторонним параличом	157
10.6.7	Пример: Пациентка с конфликтом страха и отвращения.....	160
10.6.8	Пример: Протоковая карцинома молочной железы.....	162
10.6.9	Пример: Лондонский банкир.....	163
10.6.10	Пример: Жестокий конфликт разделения	165
10.6.11	Пример: Ещё один конфликт разделения	166
10.6.12	Пример: Пятилетняя девочка с конфликтом смерти от голода.....	172
10.6.13	Пример: Туберкулёз и рак груди.....	173
10.6.14	Пример: Аденоидный рак левой груди.....	174
10.6.15	Пример: Маленький французский мальчик.....	175
10.6.16	Пример: Три примера лейкемии	177
10.6.17	Пример: Отслоение сетчатки глаза при конфликте страха преследования.....	180
10.6.18	Примеры исцеления большой глиомы Очага Хамера	181
10.6.19	Пример: В 5 лет изнасилована отцом.....	182
10.6.20	Пример: Чёрные сердца.....	184
10.6.21	Пример: Изнасилование крестным отцом.....	185
10.7	Женский сексуальный конфликт на КТ головного мозга.....	186
10.8	Мужской территориальный конфликт на КТ головного мозга.....	187
10.8.1	Примеры так наз. шизофренической констелляции на КТ головного мозга; здесь на примере комбинации сексуального и территориального конфликтов.....	188
10.9	Конфигурации мишени в печени.....	189
10.9.1	Конфликт смерти от голода, потому что поварихи уходят.....	191
10.10	Никаких операций на мозг! Два почти идентичных случая с разным исходом	193
10.11	Гистология Очагов Хамера	201
10.11.1	Т.н. «опухоль мозга» (в действительности Очаг Хамера).....	204
10.11.2	Т.н. апоплектический удар или «кровоизлияние в мозг».....	204
10.11.3	Очаг Хамера в фазе восстановления.....	206
10.11.4	Разрыв Очага Хамера от интрафокального отека.....	208
10.12	О технике изготовления снимков: КТ или МРТ?	213
10.13	Операции на мозге – облучение мозга.....	214
10.14	Из интервью доктора Хамера с профессором Пфитцером	214
11.	Значение биологической латеральности (леворукости и праворукости)	218
11.1	Лево- и праворукость – тест «хлопок в ладоши».....	220
11.2	Левглазость и правглазость.....	222
11.3	Значение леворукости для клинической диагностики.....	223
11.4	Два полушария мозга: левая область территории = женская, правая область территории = мужская.....	226
12.	Конфликтный рецидив	228
13.	Конфликтный трек	230
13.1	Пример: аллергический ринит (сенной насморк).....	231
13.2	Пример: перелет сенегал – брюссель.....	231
13.3	Пример: заснул за рулем	233
13.4	Пример: задавленная кошка.....	233
13.5	Пример: боксер в фургоне.....	234
13.6	Пример: череда автоаварий	235

13.7	Пример: аллергия на орехи.....	235
14.	Зависший конфликт или конфликт в равновесии	242
14.1	Пример: курение с последствиями.....	244
15.	Замкнутый круг	251
15.1	Пример: «метастазы» даже в мизинце!.....	253
15.2	Пример: замкнутый круг конфликта сердечного страха с мезотелиомой перикарда	254
15.3	Пример: асцит или водянка живота (фаза восстановления после мезотелиомы брюшины)	255
15.4	Пример: замкнутый круг при бронхогенной кисте	256
16.	Онтогенетическая система опухолей и специальные программы раковых эквивалентов – 3-й биологический закон природы Новой Медицины	260
16.1	Классификация опухолей	264
16.2	«Мозжечковая мезодерма» и «эктодерма головного мозга».....	266
16.3	Мозжечковая мезодерма.....	266
16.4	Эктодерма головного мозга.....	267
16.5	Ulcus ventriculi и ulcus duodeni (язва желудка и язва двенадцатиперстной кишки)	268
16.6	Заболевания раковых эквивалентов (теперь «Специальные Биологические Программы раковых эквивалентов»).....	273
16.7	Почему нет и не может быть метастазов	274
17.	Онтогенетически обусловленная система микробов – 4-й Биологический Закон....	277
18.	Поздняя и завершающая стадии исцеления рака и раковых эквивалентов	285
18.1	А. Завершающая стадия Специальной Биологической Программы рака при биологически «нормальном» протекании.....	286
18.1.1	а) Специальные Биологические Программы группы тканей, управляемых древним мозгом (стволом и мозжечком)	286
18.1.2	б) «Завершающая стадия» процессов, управляемых большим мозгом	288
18.1.2.1	<i>Восстановленный замещением (напр. каллусом) некроз - карцинома, Позже обозначаемая как саркома.....</i>	<i>289</i>
18.1.2.2	<i>Зарубцевавшаяся или кальцинированная карцинома</i>	<i>290</i>
18.1.3	в) при ослаблении «зависшего конфликта».....	290
18.2	Б. Конечная стадия при небиологическом протекании рака (СБП)	291
19.	Закон понимания каждой т.н. «болезни» как части эволюционно понимаемой Специальной Биологической Программы природы – 5-й Биологический Закон природы Новой Медицины (квинтэссенция)	293
19.1	Принцип ракового заболевания.....	295
19.2	Включение специальной программы с помощью сдх – начало симпатикотонной фазы	295
19.3	Основная проблема.....	296
20.	Терапия «Специальной Программы рака»	299
20.1	Врач новой медицины.....	301
20.2	Психический уровень: практическая психическая терапия здравым смыслом	302
20.2.1	История конфликта – выявление СДХ.....	307
20.2.2	Вычисление протекания конфликта с момента появления СДХ	308
20.3	Церебральный уровень: наблюдение за ходом и терапия церебральных осложнений.....	308

20.3.1	Руководящий принцип терапии: код нашего мозга	310
20.4	Уровень органов: терапия органических осложнений	311
20.4.1	Пациент, хозяин решений всех вмешательств в его тело	312
20.4.2	Естественный распад рака как альтернатива	312
20.4.3	Об облучении	313
20.4.4	Пробные пункции и эксцизии	313
20.4.5	О хирургических вмешательствах	314
20.4.6	Общие правила поведения	315
20.4.7	Медикаменты при терапии	317
20.4.7.1	<i>Две группы медикаментов</i>	318
20.4.7.2	<i>О пенициллине</i>	319
20.4.7.3	<i>Рекомендованное дозирование преднизолона</i>	320
20.4.7.4	<i>О цитостатической химио-псевдотерапии</i>	320
20.4.7.5	<i>Рекомендация при рецидиве конфликта или при новом СДХ.....</i>	321
20.4.7.6	<i>Постепенное прекращение приёма кортизона, возможно с АКГГ</i>	321
20.4.7.7	<i>Эпилептический кризис.....</i>	321
20.4.7.8	<i>О болях и обезболивающих средствах, содержащих морфий</i>	323
20.5	Резюме.....	323
20.6	Идеальная больница.....	324
20.7	Пример из практики (CELLER-DOCUMENTATION)	327
21.	Лейкемия – фаза восстановления после рака кости	346
21.1	Введение.....	346
21.1.1	Как происходит образование крови?.....	347
21.1.2	Что такое лейкоз в Новой Медицине?.....	349
21.1.3	Что происходит в течение всей Специальной Биологической Программы?.....	349
21.1.3.1	<i>Какие симптомы мы наблюдаем в конфликтно-активной фазе?.....</i>	349
21.1.3.2	<i>Какие симптомы мы наблюдаем в фазе восстановления после разрешения конфликта?</i>	350
21.2	Острый и хронический лейкоз.....	351
21.2.1	Правила лейкоза.....	351
21.3	Лейкоз с точки зрения официальной медицины.....	353
21.3.1	Что говорит против хаоса догм традиционной медицины.....	354
21.4	Различные стадии протекания конфликта обрушения самооценки.....	357
21.5	Самое распространенное проявление лейкоза как сопутствующий симптом исцеления декальцинации шейки бедра, таза и позвоночника остеосаркома	360
21.5.1	Перелом шейки бедра - некроз головки бедра - острый суставный ревматизм	360
21.5.1.1	<i>Перелом шейки бедра.....</i>	361
21.5.1.2	<i>Каллус.....</i>	361
21.5.1.3	<i>Некроз головки бедра – (острый) суставной ревматизм головки бедра</i>	362
21.5.1.4	<i>Острый суставный ревматизм.....</i>	363
21.5.1.5	<i>Профессиональный спорт и костная декальцинация (остеолиз = рак кости), остеосаркома и лейкоз</i>	364
21.5.2	Нетравматические скелетные изменения.....	367
21.5.2.1	<i>Схема возникновения сколиоза.....</i>	368
21.5.3	Остеосаркома	369
21.5.3.1	<i>Биологический смысл остеосаркомы</i>	369

21.6	Терапия лейкоза	374
21.6.1	Терапия в активной предлейкозной фазе конфликта.....	376
21.6.2	Терапия пост-конфликтной фазы лейкоза (2-я часть СБП).....	377
21.6.2.1	<i>Первая стадия.....</i>	377
21.6.2.1.1	Осложнения в 1й стадии восстановления и терапия.....	378
21.6.2.1.2	Анемия.....	379
21.6.2.2	<i>Вторая стадия: Еще анемия и тромбопения, но уже лейкоцитоз, т.е. лейкоз.....</i>	380
21.6.2.2.1	Психические осложнения.....	381
21.6.2.2.2	Церебральные осложнения.....	381
21.6.2.2.3	Органические осложнения.....	382
21.6.2.2.3.1	а. Возможные осложнения: анемия и тромбопения.....	383
21.6.2.2.3.2	б. Возможные осложнения: спонтанный перелом кости.....	383
21.6.2.2.3.3	в. Возможные осложнения: Отек в белом веществе головного мозга	383
21.6.2.3	<i>Третья стадия: Начало наводнения эпитроцитами периферии, примерно через 4-6 недель после начала наводнения лейкобластиами</i>	383
21.6.2.3.1	Психически.....	384
21.6.2.3.2	Церебрально.....	384
21.6.2.3.3	Органически.....	384
21.6.2.4	<i>Четвертая стадия.....</i>	385
21.6.2.4.1	Психически.....	385
21.6.2.4.2	Церебрально.....	386
21.6.2.4.3	Органически.....	386
21.6.2.5	<i>Пятая стадия: Переход к нормализации.....</i>	387
21.7	Конфликт кровотечения или травмы - некроз селезёнки, тромбоцитопения	387
21.8	Предварительные замечания к примерам лейкемии.....	388
21.8.1	Психика.....	388
21.8.2	Церебрально.....	388
21.8.3	Органически.....	389
21.9	ПРИМЕРЫ ЛЕЙКЕМИИ	391
21.9.1	Тяжёлая автомобильная авария и её последствия.....	391
21.9.2	Полное обрушение самооценки из-за смерти жены.....	394
21.9.3	Острый лимфобластный лейкоз, потому что девушку покинул любимый	395
21.9.4	Обрушение самооценки по отношению к сестре, когда она сказала: «Ты чудовище!»	397
21.9.5	Обрушение самооценки от «удара ниже пояса».....	399
21.9.6	Обрушение самооценки из-за увольнения жены и перехода на новые компьютеры.....	400
21.9.7	Обрушение самооценки, потому что пациент посчитал, что его причислили к «старикам».....	401
21.9.8	Прокурор: обрушение самооценки в отношениях отца и дочери.....	405
21.9.9	Острый лимфобластный лейкоз, вызванный обрушением самооценки из-за «тройки» по музыке	407
21.9.10	Нарушение самооценки с плазмоцитомой из-за банкротства дочери	409
21.9.11	Болезнь Вальденстрёма.....	413
21.9.12	Алейкемический лейкоз, так называемый миелодиспластический синдром и рак яичек от нарушения самооценки и конфликта потери из-за смерти дяди.....	419

21.9.13	Обрушение самооценки школьника, которого поймали на прогуливании уроков	422
21.9.14	Конфликт обрушения самооценки с территориальным конфликтом и (женским) конфликтом маркировки территории из-за провала на юридическом экзамене	424
21.9.15	Конфликт обрушения самооценки из-за гипнотизёра	431
21.9.16	Карцинома матки; одновременно конфликт полного обрушения самооценки с костным остеолитом, лейкозом, карциномой влагалища.....	434
21.9.17	Псевдо-хронический миелолейкоз из-за постоянно различных новых конфликтов самооценки. Отец стреляет в своего сына	436
21.9.18	52-летний пациент, который трагически умер из-за халатности, потому что был классифицирован как «больной раком».....	438
21.9.19	Поцелуй в 16 лет и его последствия.....	441
21.9.20	Хронический лимфолейкоз: хронически рецидивирующие неудачи, чередующиеся с успехами в религиозной сфере в качестве свидетеля Иеговы	451
21.9.21	Так называемый «острый лимфобластный лейкоз с двумя рецидивами», на самом деле 3 различных снижения самооценки с соответствующим лимфобластным лейкоцитозом или лейкемией в последующей фазе восстановления	454
21.9.22	Острый лимфобластный лейкоз, 3 конфликта нарушения самооценки.....	456
21.9.23	Диагноз «Саркома Юинга».....	460
21.9.24	Конфликт обрушения самооценки и попытка самоубийства после провала на экзамене в 16 лет.....	465
21.9.25	Хронический миелолейкоз у «соломенной вдовы».....	466
21.9.26	Острый недифференцированный лейкоз и рак печени из-за увольнения в 45 лет при унижительных обстоятельствах	467
21.9.27	Бред циничной официальной медицины: т.н. остеобластические (= образующие кости) «метастазы»	472

Содержание 2 части «Наследия Новой Медицины»

1. Влияние гормонов на развитие болезни.
2. Так называемые психозы.
3. Синдромы в Новой Медицине.
4. Возникновение спонтанных преступлений или преступных деяний.
5. Общий инстинктивный язык у человека и животного.
6. Рак у растений или специальные биологические программы у растений.
7. Чудо Творения.
8. Из мастерской Новой Медицины: трисомия 21, так называемый синдром Дауна или монголизм.
9. Перспектива: Три биогенетических правила Новой Медицины.
- 10.Регистр таблиц.
- 11.Научная таблица Новой Медицины.
- 12.Справочник терминов.
- 13.Верификация Новой Медицины.

Эта книга посвящена

с глубоким уважением - умершим,

с честностью - живущим.




Моему сыну ДИРКУ, который в свои 19 лет был смертельно ранен во время сна итальянским принцем, который из простого озорства стрелял в другого человека. После его смерти я получил свой Синдром Дирка Хамера (СДХ) от «конфликта потери» с раком яичка. Это поразительное совпадение остродраматического конфликтного шока и заболевания раком привело меня к пониманию Новой Медицины.

Моей любимой жене ЗИГРИД, моей «умной девочке», которая первая в мире как врач правильно поняла Новую Медицину.

Моим пациентам, которые умерли, и которые мне стали близки как дети, и на которых так наседали или даже принуждали силой, чтобы они снова обратились к так называемому лечению господствующих медиков, и там под воздействием морфия были доведены до смерти.

Живущим, которым повезло или которым хватило решимости избежать давления традиционной медицины и благодаря этому излечиться.

Для всех людей доброй воли и с честным сердцем, ознакомившимся с этой книгой, она станет блаженнейшей книгой!



Дирк Геерд Хамер

*родился 11 марта 1959 года в Марбурге
смертельно ранен 18 августа 1978 года близ Кавалло/Корсика
умер 7 декабря 1978 года в Гейдельберге
похоронен под городской стеной у Пирамиды в Риме*

Шварцвальд, 7 декабря 1980 года, 17 часов

Дирк – мой сын

Этот день два года назад был самым чёрным в моей жизни, этот час - самым чёрным часом моей жизни! Мой любимый Дирк умер у меня на руках. Ничто до и ничто после не было столь ужасно, так несказанно сокрушающе, как этот час. Я надеялся, что со временем это чувство бессилия, потерянности, бесконечной скорби станет легче, но оно становится только сильнее. Я не могу больше оставаться тем, кем был до этого. Мой бедный сын, что Тебе пришлось пережить, как Ты страдал, не подав вида ни одним словом и ни разу не пожаловавшись? Что бы я только не отдал, чтобы умереть вместо Тебя! Каждую ночь Ты умираешь на моих руках вновь и вновь, 730 ночей с тех пор умирал Ты у меня на руках, и каждый раз я не хотел отпускать Тебя из моих рук, и каждый раз Тебя тянула к себе ужасная роковая гибель. Каждый раз я оставался в бессилии и рыдал как два года назад, так безудержно и растерянно рыдал, как тогда, среди всех тех тяжелобольных пациентов и притуплённых, огрубевших и безжалостных врачей и медсестёр, которые допустили меня к Тебе только для того, чтобы проводить Тебя в последний путь.

Ты - чудесный мальчик, Ты умер как король, гордый и великий. Но такой дорогой, несмотря на все муки, несмотря на все трубки в венах и артериях, несмотря на интубационную трубку¹, несмотря на ужасные пролежни. На уныние и злобу своих мучителей Ты только качал головой: «Папа, они злые, очень злые». В последние дни ты говорил только глазами, но я понимал каждое Твоё слово.

Понял ли Ты всё, что я сказал Тебе в конце, что папа и мама Тебя бесконечно любят, и мы всегда будем вместе и всё делать сообща? И что Ты теперь должен быть очень сильным и надолго заснуть? Ты кивнул головой, и я уверен, Ты всё понял, несмотря на смертельную борьбу. И только один раз, когда Твои глаза были закрыты, и, почувствовав мои слёзы, упавшие на Твоё лицо, и услышав мой плач, Ты слегка недовольно покачал головой. Хотел ли Ты мне сказать: «Папа, не плачь, мы же всегда будем вместе!»

Я не стесняюсь никого, мой мальчик. Я плачу очень часто, когда меня никто не видит. Не сердись на меня. Я знаю, Ты никогда не видел, как папа плачет. Но сейчас я Твой ученик и скорблю – я горжусь Тобой в том, с каким достоинством Ты раньше нас прошёл через Великие Ворота смерти. Но даже эта гордость не может усмирить моё отчаяние, когда ты каждую ночь снова и снова умираешь у меня на руках и оставляешь меня в отчаянии.

¹ Интубация = вставка специальной трубки в трахею или основной бронх



Эту картину нарисовал мой сын в возрасте 18 лет в Риме. Это особый вид «автопортрета». Он нарисовал себя, каким он был бы в 80 лет – за один год до своей смерти.

Сначала мой Дирк научил меня понимать взаимосвязи рака, а после я постепенно постиг всю Медицину.



Моя любимая жена, доктор Зигрид Хамер, врач и верный товарищ на протяжении почти 30 лет. Она смогла преодолеть пять заболеваний раком, которые более или менее были связаны с её любимым сыном Дирком. Она умерла 12.04.1985 у меня на руках от обширного инфаркта.

Предисловие к 2-6 изданиям

Дорогие читатели!

Эта книга «Наследие Новой Медицины» стала основой совершенно нового понимания медицины. То, на что я в своих самых смелых мечтах не мог даже надеяться, случилось: читатели осознали, что здесь происходит поворотный момент в истории медицины, да в таком масштабе, который до этого невозможно было представить.

Если изданная в 1984 году книга «Рак – болезнь души» была первым зачатком такого мышления, то настоящая книга даёт понятные и практически реализуемые основы в совершенно иных масштабах. Особенно для системы онтогенеза³⁴ опухолей и приравненных к раку заболеваний Новая Медицина дала такое впечатляюще простое и прежде всего доказуемое объяснение, что теперь каждый может это использовать.

Реакция и письма читателей на эту книгу были позитивные и даже восторженные. Это стало мне наградой за все мои жертвы и труды. Выпущенные 20.000 томов на немецком языке и во французском переводе («Fondement d'une Medecine Nouvelle») распространились по всему миру как лесной пожар. Новую Медицину уже не остановить, также как и новое новаторское мышление.

Самая страшная форма рабства - тотальное отчуждение человека от самого себя - наконец может закончиться. У страха, который появился от полной потери естественного доверия к себе и своему телу, от отказа от инстинктивного прислушивания к голосу своего организма, разрушается основа.

С пониманием взаимосвязи психики и тела пациент осознает механизм панических иррациональных страхов перед прогнозируемыми и якобы неизбежными опасностями, которые становятся неизбежными и смертельными⁵ только потому, что пациент в них верит, потому что он боится. Закончится и выросшая из страха перед мнимым «саморазрушающим механизмом рака» и «бесконечно поражающих человека ростом метастаз» бесконечная полнота власти врачей.

Ответственность, которую врачи в действительности никогда на себя и не брали и никогда не могли на себя взять, должна быть отдана пациентам. Для тех, кто сможет её по-настоящему понять, эта книга будет означать настоящую свободу.

Самым прекрасным переживанием для меня было, когда я видел, что пациенты с книгой НОВОЙ МЕДИЦИНЫ способны спасти себя сами. Вы читаете книгу, понимаете её, идёте спокойно и свободно к вашему доктору или профессору, кладёте книгу на его стол и говорите ему, что вы хотите лечиться только по этому методу и никакому другому. Ни один профессор в мире не сможет ничего противопоставить, ни один из них не сможет найти аргументов против. Гистопатологи были до этого настоящими «Богам судьбы» в медицине и решали, какие ткани раковые и какие нет, но и они должны уступить, сталкиваясь с онтогенетической системой опухолей и раковых эквивалентов заболеваний, и признать своё поражение, так как их диагнозы не соответствуют действительности. Открываются новые, и именно поддающиеся проверке масштабы. Также теперь теряют своё пугающее значение гистологический диагноз и раздающиеся направо и налево так называемые «прогнозы» («вам осталось жить столько то времени, столько то процентов выживания»), так как пациент может сам теперь программировать свой прогноз.

³ онтогенетический = относящийся к воплощению в утробе матери и как расе

⁴ Онтогенез = эмбриональное развитие

⁵ смертельный = приводящий к смерти

Пациент повзрослел и поумнел. Он не заглядывает больше в глаза великого главврача как затравленный кролик, который с дрожью ожидает и по большей части получает от него свой смертельный приговор (что вызывало в нём конфликт с так называемым метастазом), а стоит сегодня на равных рядом с врачом. Новую Медицину пациент может так же хорошо понять, как и врач, тогда как ранее оба не понимали путаницу старой медицины со всеми необъяснимыми исключениями и дополнительными гипотезами, только раньше врачи делали вид, будто они всю эту бессмыслицу понимали.

В заключение приведу одну реальную историю, произошедшую недавно в Бремене и тронувшую меня до глубины души: одна молодая женщина, которой сказали в больнице, что у неё полно метастазов и нет больше шансов выжить, получила от своей подруги эту книгу. Чтобы почитать в спокойной обстановке, она идёт в лес, садится под дерево и... читает! Она была хорошей секретаршей и читала быстро и сконцентрировано, час за часом. Она не замечает голода и усталости, по её словам 6 часов она читала как во сне. «И тогда», - рассказывает она, - «у меня как пелена с глаз упала. Я с радостью поняла, что значит эта книга. И тут я подпрыгнула так высоко, насколько могла, и закричала на весь лес: - Теперь я знаю, что я буду жить!»

Она правильно почувствовала! У неё все хорошо и она давно вышла из зоны риска.

Если бы эта книга помогла выжить только одной этой женщине, то и тогда это было бы ценно и достойно, чтобы её написать!

Ваш доктор Рике Геерд Хамер

Предисловие к 7 изданию

Спустя десять лет с тех пор как вышло 1-е издание 1 тома «Наследия Новой Медицины», появилась необходимость в её большей переработке. Оглядываясь назад, я думаю, что по сравнению с первым изданием 1987 года нам удался большой скачок. Открытые в то время 4 Биологических Закона уже полностью подтвердили свою правильность, хотя 4-й Биологический Закон (онтогенетически обусловленная система микробов) при многих болезнях не воспроизводим, потому что бактериологические обследования больше не проводятся. Так, например, существует уверенность в том, что туберкулёз побеждён и поэтому в 9 из 10 случаев отказываются от правильного проведения так называемого теста на «кислотоустойчивую (туберкулёзную) палочку». Вообще официальная медицина, как и предполагалось, испытывает трудности в понимании Новой Медицины. Слишком глубоко сидят в головах врачей понятия «доброкачественный» и «злокачественный», которые полурелигиозно во всех областях препятствуют продвижению науки. Так, мои прежние коллеги не могут или просто не хотят понять, что, например, рак, управляемый стволом головного мозга, и туберкулёз, с его типичным ночным потоотделением и субфебрильной⁶ температурой, являются частью одной и той же специальной биологической программы (что ранее я ещё называл болезнью). Просто рак относится к конфликтно-активной фазе, а туберкулёз к фазе исцеления (конфликтно-решенной).

В 1994 году прибавился 5-й Биологический Закон природы к четырём уже открытым с 1987 года, так называемая *квинтэссенция*: «Закон понимания каждой так называемой «болезни» как закон понимания *рациональной Специальной Биологической Программы – СБП* - (Sinnvollen Biologischen Sonderprogramms – SBS) в её эволюционном развитии».

Этот 5-й Биологический Закон уже содержался и в 1-м издании книги, только в имплицитной форме, ведь вся Новая Медицина как раз и основана на этом понимании, но тогда этот закон ещё не был чётко сформулирован. С этой квинтэссенцией Новая Медицина теперь практически сама по себе логически когерентно⁷ закончена.

С 5-м Биологическим Законом природы мои прежние взгляды, которые у меня были ещё при открытии Железного Правила Рака и закона двухфазности всех так называемых болезней (при решённом конфликте) устарели, а именно, что СДХ, инициирующий биологический шок, является «коротким замыканием» в мозге, ибо под «коротким замыканием» понимается ещё и «авария», «выход из строя» организма, злокачественное перерождение бессмысленной природы и т.д. Всё это не совсем соответствовало действительности. К счастью этот остаток балласта я не включил в первые два закона, а сформулировал их чисто научно. Теперь это приносит свои плоды. Мне не нужно их менять, а тем более 3-й и 4-й законы. *Теперь мы называем все это 5-ю Биологическими Законами Природы.*

⁶субфебрильный = слегка лихорадочный

⁷когерентный = непрерывный

Итак, эта книга была укомплектована квинтэссенцией 5-го Биологического Закона. Мы имеем теперь научную, точную систему 5-ти Биологических Законов природы – без единой гипотезы! Ей противостоит официальная медицина, которая ведёт себя как «Государственная Медицина», называет себя «признанная» или «официальная» и берёт на себя право подавлять открытия Новой Медицины с просто невообразимым презрением к человеку вот уже 17 лет. «Признанное заблуждение государственной медицины» живёт только во многих тысячах гипотез и без единой биологической закономерности, а потому невозможно в «признанной медицине» что-то научно проверить на случае любого выбранного пациента. *В Новой Медицине любой случай должен быть точно воспроизводимым согласно всем 5-ти Биологическим Законам.*

Отныне и для пациента, и для врача одинаково понятные и видимые протекания болезни позволяют пациенту избежать любой паники. Мы как бы заново открыли изначальную медицину. Поэтому в Испании её также иногда нежно называют «la medicina sagrada» - «священная медицина».

Кёльн, 24.12.1995

Дополнение к предисловию 7 издания

написано в тюрьме Кельн-Оссендорф («Klingelpütz»)

18 августа 1997 года

Дорогие читатели,

В этот день 19 лет назад мой спящий в лодке сын Дирк был смертельно ранен из военного карабина своего убийцы.

Как вы видите, прошло уже два года, а эта книга так и не была издана.

С помощью случая маленькой Оливии Пильхар из Австрии против нашего издательства и меня лично был инициирован невероятный террор и дискредитация в СМИ, которые почти уничтожили наше издательство – но только почти. (Я бы не хотел здесь опять описывать историю Оливии, и отсылаю тех, кто заинтересовался ею, к книге «Оливия – Дневник одной судьбы», написанной её отцом).

На этом месте я хотел бы особенно поблагодарить некоторых хороших друзей, без которых мы не смогли бы справиться.

Уже три месяца я сижу здесь в тюрьме или в застенке, в кёльнском «Klingelpütz». Но я горжусь тем, что должен или могу сидеть в темнице ради всех пациентов, ради всех тех, кто выбрал Новую Медицину, или в будущем ещё выберут её, и ради научной правды. С тех пор, как мы смогли заглянуть в следственные акты, мы можем констатировать, с каким презрением к человеку, и с какой криминальной энергией наши противники подходят к моей персоне и к Новой Медицине. Официально меня обвиняют в том, что я с тремя пациентами бесплатно говорил о Новой Медицине. Чтобы подготовить обвинение, пресса представила всё драматично и с бездной глубокой ненависти: «Кёльнский исцелитель рака – уже 40 умерших» и «Д-р Хамер: Список умерших постоянно увеличивается». Неудивительно, что бывшие зэки кёльнской тюрьмы после прочтения газетных заголовков с удовольствием вцепились бы мне в горло...

По мнению официальной медицины ни в коем случае не должна быть допущена публичная, добросовестная и научная проверка Новой Медицины. С помощью юстиции меня хотят принудить не говорить больше о Новой Медицине, не проводить семинары, не писать книги. Как выразился профессор д-р Ханно Бек, нестор [историк] предмета «История естественных наук» из Бонна: это «на сегодняшний день худшее подавление познания, которое я вообще знаю».

Если мы только подумаем, сколько страданий можно было бы заранее предотвратить при последующих заболеваниях, если бы 5 Биологических Законов систематически не скрывали от людей! Это положение дел разрастается в самое ужасное преступление в истории человечества!

Я знаю, что я сижу здесь в тюрьме, осужденный 9.9.1997 к 19 месяцам заключения за научную правду и за всех тех людей, которым Новая Медицина ещё может помочь. Я терплю это без ропота, за буквально «три раза говорил с пациентом о новой медицине, бесплатно». Из этих трёх раз выведено консультирование, а из этих трёх раз лечение. Судья, разрешивший мне участвовать в этом фарсе процесса, в последний момент отказался от слушания десяти врачей и десяти пациентов Новой Медицины, которое он ранее обещал. Приговор был вынесен заранее...

Ваш Д-р мед. Рике Геерд Хамер

1 Напутствие

Настоящая книга – это наследие моего сына Дирка, и я передаю её вам как управляющий его наследием. Никому, кто нуждается в нём, чтобы выжить, нельзя отказывать в этом наследии. Но никому не разрешено обучать этому без моего особого разрешения. Сегодняшние так называемые учителя медицины по недобросовестным и немедицинским причинам угнетали это наследие, они не достойны обучать этому наследию.

Для вас, мои пациенты, этот том⁸ наследия моего Дирка должен стать основой вашей надежды. Большинство из вас смогут выздороветь, если вы сможете правильно понять систему и следовать ей, и если когда-нибудь появятся врачи с тёплыми руками и горячими и сострадательными сердцами, обученные мной и которые смогут вам в этом помочь. Эту систему Новой Медицины когда-нибудь назовут благословением всей медицины.

Всё, что написано до этого, записано в соответствии с лучшими знаниями и с правдой, как можно ближе к истине и изменено только там, где необходимо было защитить интимную сферу пациента. Я прошу вас уважать людей и их судьбы, которые описаны в книге. И если вы случайно узнали среди них своих знакомых, будьте тактичны! Примеры рассчитаны не для развлечения, а чтобы стать вам подспорьем, в случае, если вас самих это затронуло.

Никто не может сказать, что он никогда не ошибается. Это относится и ко мне. Я настоятельно хочу, чтобы вы не «верили мне на слово», а сами убедились в системе, которая с высокой вероятностью проверяема, и уже много раз была подтверждена.

Бойкот против Новой Медицины по своему драматизму и низости был пропорционален важности этого открытия взаимосвязей развития рака. Я сам заболел раком яичка в 1978 году, после того как мой сын Дирк спящим был смертельно ранен принцем, который хотел застрелить римского врача, и умер спустя почти 4 месяца у меня на руках. Это был мой шок, мой СДХ – Синдром Дирка Хамера, поразивший меня. Люди нашего окружения воспринимают такое драматическое переживание как шоковое переживание. Большинство же таких же или похожих шоковых переживаний происходят внутри пациента незаметно для окружающих. Несмотря на это они остаются такими же драматичными и не менее действующими на организм пациента, потому как единственно, что является важным, так это то, как пациент чувствует или чувствовал. Обычно он не может об этом ни с кем говорить, хотя как раз он только этого и желает - «поговорить по душам»!

Синдром-Дирка-Хамера (СДХ) является поворотной точкой всей Новой Медицины и всего понимания развития рака, а сегодня и всего появления болезней. Не многие конфликты развиваются в рак (т.н. «факторы риска»), и это необязательно крупные надвигающиеся на нас конфликты, а только *нежданный шоковый конфликт, который застал нас врасплох, развивает СДХ*. Не 100 ударов по воротам забивают гол, а неожиданный, и скорее изменивший направление удар, который застал вратаря врасплох, именно он забивает точный неудержимый гол. Это и есть «биологический конфликт», который я имею в виду и который одинаков у нас с млекопитающими и даже растениями.

⁸запланированы дополнительные тома "Наследия"

Очевидно, для нас живущих было трудно открыть взаимосвязи рака. Открыл их - умерший. Его наследие я передаю вам дальше. Своей смертью он не только дал повод к открытию этих взаимосвязей, но и, - как я думаю, – после смерти он влияет на это открытие более, чем можно было ранее предположить.

Это случилось так:

Когда я в 1981 году в первый раз осознал, что нашел систему исцеления от рака, а именно Синдром-Дирка-Хамера, у меня как говорится «подкосились колени». Настолько великим показалось мне это открытие, чтобы самому поверить в него. Ночью мне приснился сон: Мой сын Дирк, который мне часто снится, и с которым я советуюсь, появился во сне, добродушно улыбнулся, как он часто это делал, и сказал: «То, что ты нашел, Геерд, это правильно, абсолютно правильно. Это я могу тебе сказать, потому что я знаю теперь больше, чем ты. Ты молодец, что нашел это. Это произведёт революцию в медицине. Ты можешь публиковать это под мою ответственность! Но ты должен искать дальше, ты ещё не все исследовал, и тебе ещё не хватает двух вещей!»

Я проснулся и помнил всё слово в слово. Это успокоило меня, и с этого дня я был твёрдо убеждён в том, что Синдром-Дирка-Хамера правилен. До этого дня мной были обследованы 170 пациентов. Я позвонил господину Ольденбургу из Баварского телевидения, который уже делал короткий репортаж о скальпеле Хамера в мае 1978 года на конгрессе хирургов в Мюнхене. Он приехал в Обераудорф и снял небольшой фильм, который транслировался 4.10.1981 в Баварии, и одновременно велась трансляция по итальянскому телевидению RAI. Теперь я, как опьянённый, обследовал следующих пациентов. Я точно знал, что скоро мне запретят работать в больнице, потому что мои результаты противоречили традиционной медицине.

В то время я уже не только целенаправленно включал в таблицу новые случаи, но и ранее зафиксированные. При этом я сделал одну колоссальную констатацию: рак матки, например, имел постоянно особенное содержание – конфликтное переживание сексуального характера, рак груди наоборот связан с общечеловеческими переживаниями, чаще с конфликтом матери-ребёнка, рак яичников с конфликтом потери или содержанием генитально-анального конфликта и т.д. Одновременно я установил, что каждый особый вид рака имеет свой особенный период проявления до того момента, когда пациент начинает его замечать: рак матки около 12 месяцев, рак груди 2-3 месяца, рак яичников 5-8 месяцев.

Эти результаты исследований показались мне с одной стороны логическими и разумными, с другой стороны слишком разумными, чтобы я мог в них поверить, потому что они не только шли вразрез с традиционной медициной, но и ставили всю медицину с ног на голову. Ведь это значило не что иное, как то, что психика определяет, где именно появится рак. Тут у меня опять подкосились ноги. Всё дело показалось на три головы выше меня. В следующую ночь мне опять приснился мой сын Дирк и мы опять разговаривали с ним. Он похвалил меня и сказал: «Чёрт возьми, Геерд, ты это быстро обнаружил, молодец». Он улыбнулся своей незабываемой улыбкой и сказал: «А теперь тебе осталась ещё одна вещь, последняя. Тебе нельзя останавливаться, ты должен искать дальше, и ты обязательно найдёшь».

Снова я проснулся, абсолютно уверенный в истинности своих результатов, и лихорадочно исследовал дальше, что же Дирк имел в виду под словом «последняя»? Каждый следующий случай я постоянно исследовал на все мне знакомые критерии и установил, что они во всех следующих случаях полностью совпадали. Итак, Дирк был прав.

Я исследовал теперь не только прошлые случаи, к каждому из которых я изготовил протокол до и после рака, но и особенно «спящие» случаи карцином, а также новые. Речь шла о часах, я осознавал, что мне скоро запретят исследовать пациентов. Поэтому в моё последнее дежурство на выходные я исследовал день и ночь. И тут мне пришла в голову прямо захватывающая дух мысль: в тех случаях, когда пациенты выздоравливали, всегда присутствовало разрешение конфликта, в то же время конфликт оставался нерешённым в случаях, когда пациенты умирали или развитие болезни было прогрессирующим. Я уже привык принимать за правильное то, что мои коллеги, с которыми я пробовал разговаривать, просто называли бессмыслицей и даже не хотели меня слушать. Но это открытие было не только на 3 головы, но и на все 10 голов выше меня. Я был в полном замешательстве и снова мои колени подкашивались. В этом состоянии я уже не мог дожидаться следующей ночи, чтобы моему учителю Дирку рассказать о моём домашнем задании.

Снова снился мне мой Дирк, так же ясно, как и прошлые разы. В этот раз он был неудержим от восхищения, улыбнулся признательно и сказал: «Я не ожидал, что ты так быстро к этому придёшь. Да, это правильно, то, что ты нашел, – абсолютно правильно. Теперь ты всё понял. Нет ничего, что ещё надо было бы искать, именно так всё и происходит. Ты теперь можешь всё это опубликовать под мою ответственность. Я обещаю тебе, что ты не осрамишься, потому что это правда!»

Когда я проснулся утром и чётко видел этот сон перед глазами, мои последние сомнения улетучились. Я всегда доверял моему сыну, а теперь, когда он был мёртв, тем более.

(Из книги «РАК – БОЛЕЗНЬ ДУШИ», короткое замыкание в мозге, компьютере нашего организма, Железное правило рака, февраль 1984 года, издательства «Amici di Dirk», Кёльн)

В последние годы было много людей, которые вышеприведённые пассажи объявили «ненаучными». Но ведь они и не претендуют на «научность», а только на то, что они соответствуют истине.

В остальном, по моему мнению, всё зависит от того, будут ли результаты и открытия, которые являются логически и эмпирически¹⁰ обоснованными, и к тому же могут в любое время быть повторены и которые необходимо просто проверить, в действительности ложными или истинными. Если же результаты и открытия правильны, то для правильности не имеет значения, где, как, когда и кем были сделаны эти открытия! И это ничего не даст - преследовать открывателя всеми, какими только возможно, средствами террора и дискредитации, чтобы замалчивать открытие и избежать его последствий. Вина вырастает неизмеримо! И именно это происходит уже 17 лет! *(почти 40 лет – в 2020 году; прим. редактора перевода)*

¹⁰Эмпирический = полученный опытным путем

Господствующая на сегодня медицина в строгом смысле не является наукой, хотя она очень даже прикрывается «научностью». Существуют тысячи гипотез и догм, которым все должны или даже в которые все обязаны верить, но которые являются неправильными, потому что они построены на неправильных гипотезах (например, догма метастазов, болезнь как «ошибка природы», догма «одичавших клеток», догма «метастазы мозга», догма о микробах как о «возбудителях» болезни и т.д.).

Существует академическая шутка: *Три студента должны были выучить наизусть телефонную книгу, - студент физики, студент биологии и студент медицины. Студент-физик спрашивает, есть ли в телефонной книге система. Ему отвечают, что кроме алфавитного порядка другой системы нет. Он отказывается: «такую чепуху я не буду учить наизусть!» Студент-биолог спрашивает, есть ли в книге развитие или эволюция. Тот же ответ – никакого развития, только учить наизусть! Он отказывается учить такое слабоумие. Студент-медик на призыв выучить телефонную книгу задаёт только один вопрос: «Сколько у меня времени на это?»*

Мы, медики, в принципе должны были на государственном экзамене пересказывать наизусть телефонную книгу. По-настоящему всё это не понимал ни студент, ни профессор. Единственная квалификация состояла в количестве выученных страниц телефонной книги.

Если ближе посмотреть на догмы так называемой традиционной медицины, то можно установить, что все они происходят от полярного мышления, мышления «добро-зло» наших основных (иудейской – христианской – мусульманской) религий, которые в свою очередь происходят от зороастрийского¹¹ представления персов о мире. Всё разделено на «доброкачественное» и «злокачественное». Сюда, по логике, относится и боевой «искореняющий менталитет» современных «воинов медицины», который есть ничто иное, как чистой воды средневековые: тот, кто не верит единственно истинным догмам, будет сожжён.

Злокачественными были, например, все раковые клетки и микробы, все «болезненные реакции» организма, а также так называемые душевные болезни. Злокачественность состоит в том, что природа-мать постоянно совершает ошибки, срывы, аварии, создающие рак, а также подозревался «неконтролируемый», «инвазивный» рост в соседние органы, хотя было известно о существовании так называемых «границах органов» (например, между телом маткой и шейкой матки).

Эта «злокачественность», зная на сегодня настоящие взаимосвязи, есть полная чепуха. Природа-мать не делает «ошибок». Это мы были игнорантами! Причина лежит в том недостатке, что то, что мы не понимаем, апострофируем как «злое» и, следовательно, подлежащее удалению. Только если мы это поймём, и это мы теперь можем сделать с помощью 5-ти Биологических Законов, нам не надо ничего уничтожать, а только понимать, упорядочивать и интегрировать факты в биологические и даже космические всеобщие связи!

В Новой Медицине только 5 Биологических Законов природы, они доказуемы в любое время с точки зрения научности. Они должны подтверждаться в каждом конкретном случае для каждого конкретного симптома, а также для вторичной болезни (которую традиционная медицина по ошибке всё ещё называет «метастазами») с точки зрения естественной науки.

¹¹Зороастризм = основанная Зороастром (Заратустрой) монотеистическая религия

Самое захватывающее в Новой Медицине то, что мы должны понять, что все эти предполагаемые «злые» ошибки и аварии природы на самом деле были рациональными Специальными Биологическими Программами (СБП), которые мы по незнанию неправильно интерпретировали. Итак, всё, что мы называли «болезнями», на самом деле было частью Специальной Биологической Программы (СБП). Те же микробы, которые мы также признавали злокачественными и подлежащими борьбе, были нашими верными помощниками, например, при распаде рака в фазе исцеления (микобактерии и бактерии) и при заполнении некрозов¹² и язв¹³ (бактерии и вирусы) -также в фазе исцеления.

¹²Некроз = мертвая ткань

¹³Язва = уменьшение объема ткани, «Ткань-Минус»



TRNAVSKÁ UNIVERZITA

Hornopotočná 23, 918 43 Trnava

BESTÄHTIGUNG

Am 8.9. u. 9.9.1998 wurde am Onkologischem Institut Hl. Elisabeth in Bratislava und Onkologischen Abteilung des Krankenhauses in Trnava sieben Patientenfälle mit insgesamt mehr als 20 einzelnen Erkrankungen in Gegenwart des Prorektors der Universität Trnava, des Dekans der Fakultät für Pflegewesen und Sozialwesen der Universität Trnava und insgesamt 10 Dozenten und Professoren untersucht (ärztliche Protokolle von diesen Fällen, die durch Dr. Hamer gemacht wurden, sind in der Beilage). Es sollte festgestellt werden, ob nach naturwissenschaftlichen Regeln der Reproduzierbarkeitsprüfung die Verifikation seines Systems festgestellt werden konnte.

Dies war der Fall.

Von den jeweils etwa 100 Fakten, die man bei jeder Einzelerkrankung nach den Regeln der "Neuen Medizin" abfragen kann, konnten zwar in Ermangelung vollständiger Untersuchungsbefunde nicht alle Fakten abgefragt werden, aber die abgefragten Fakten zeigten, dass alle Naturgesetze der "Neue Medizin" erfüllt waren.

Die untergezeichneten nehmen deshalb mit hoher Wahrscheinlichkeit als gesichert an, dass seine Präsentation in zwei Überprüfungs-konferenzen bewies sein System mit groster Warscheinlichkeit. Wir schätzen sehr hoch das menschliche, ethische und geduldige Engagement Dr. Hamers und seinen neuen ganzheitlichen Zutritt zum Patienten. Nach Berücksichtigung aller dieser Faktoren, haben wir den Eindruck gewonnen, dass die Frage der möglichs baldigen Anwendung der "Neuen Medizin" dringend weiterverfolgt werden sollte.

Trnava 11.9.1998

prof.MUDr.J.Pogády,DrSc, Prof.f.Psychiatrie,
Vors.der Kommission

....*Handwritten signature*...

prof.MUDr.V.Krčmery,DrSc, Dekan der Fakultät

doc.RNDR.J.Mikloško,DrSc, Prorektor f.Forschung

....*Handwritten signature*....

Telefon: 0805 / 277 38

Fax: 0805 / 214 83

ПОДТВЕРЖДЕНИЕ (верификация)

8 и 9 сентября 1998 года в Онкологическом Институте Св. Елизаветы г. Братиславы и онкологическом отделении клинической больницы Университета г. Трнава в присутствии проректора университета г. Трнавы, декана факультета попечительства и социальной работы университета г. Трнавы, и в общей сложности 10 доцентов и профессоров были изучены истории болезни семи пациентов и в общей сложности двадцать случаев отдельных заболеваний (медицинские записи этих случаев, которые были сделаны доктором Хамером, прилагаются). Задачей данного рассмотрения было определить, можно ли признать Систему Новой Медицины доктора Хамера истинной с т.ч. положений естественной науки и воспроизводимости результатов.

Это подтверждается.

Из примерно 100 фактов, которые были рассмотрены по каждому отдельному заболеванию в соответствии с правилами «Новой Медицины», нам удалось изучить далеко не все - ввиду отсутствия полных результатов обследований. Однако изученные нами факты показали, что все законы природы «Новой Медицины» полностью применимы.

В этой связи нижеподписавшиеся с большой долей вероятности признают, что выступления доктора Хамера на двух проверочных (верификационных) конференциях подтверждают справедливость этой Системы.

Мы высоко ценим человеческую, этическую и терпеливую активную деятельность доктора Хамера, и его новый целостный подход к пациентам. Беря во внимание все эти факторы, у нас сложилось впечатление, что вопрос о возможном скором применении положений «Новой Медицины» следует обязательно проследить.

г. Трнава 11.9.1998

Профессор, доктор медицинских наук J.Pogady, доктор естественных наук, профессор психиатрии, председатель комиссии (подпись)

Профессор, доктор медицинских наук V.Krzmeгу, доктор естественных наук, декан факультета (подпись)

Доктор естественных наук J.Miklosko, проректор по исследовательской работе (подпись)

Тел. 0805 / 277 38

Факс: 0805 / 214 83

Д-р мед. Рике Геерд Хамер

Трнава, 11 сентября 1998 года

Заявление

к подтверждению проведённой процедуры верификации Новой Медицины
от 11.09.98 Университетом г.Трнавы

8 и 9 сентября 1998 года в Университете г. Трнава были рассмотрены, и 11 сентября 1998 года были официально подтверждены все положения Новой Медицины.

Этот документ подписали проректор университета (математик), декан (онколог) и председатель научной комиссии профессор психиатрии. Поэтому нет никаких сомнений как в профессиональном опыте и компетентности, так и в честности этих людей.

Университеты в Западной Европе - особенно университет Тюбингена (Германия) - уже в течение 17 лет категорически отказываются провести подобное научное рассмотрение и верификацию.

Хотя в последние годы многие врачи подтвердили правильность Биологических Законов Природы и Новой Медицины на 26 медицинских конференциях, на которых все случаи были подтверждены, официально же эти данные (даже нотариально удостоверенные) не признаются. Противники Новой Медицины всегда упирают на то, что до тех пор, пока эти данные не подтверждены официально университетом, все это не идет в счёт, - и пока этого не произошло, «признанной» остаётся лишь традиционная медицина.

Новая Медицина с её Биологическими Законами – без всяких дополнительных гипотез – одинаково применима для людей, животных и растений, её положения ясны и непротиворечивы, и при желании эти положения можно и даже должно честно и добросовестно проверить на любом пациенте.

Никакие другие аргументы, такие как: дискриминация, кампании в СМИ и медийная травля, запрет на профессиональную деятельность, а также различные попытки покушений и угрозы принудительного помещения в психиатрическую клинику (из-за утраты ощущения реальности) вплоть до ареста (из-за тройного бесплатного информирования о Новой Медицине [за это я отсидел 1 год в тюрьме]), - не заменят научные аргументы, необходимые для опровержения своего научного оппонента. Не было ли подавление познания – как это видно сегодня – просто выражением непрекращающегося насилия, чтобы сохранить власть старой медицины?

Новая Медицина это медицина будущего, и замалчивание и репрессии в её отношении является преступлением против человечества, которое с каждым днём становится всё ужаснее!

Из официальной статистики, например, Исследовательского Онкологического Центра в Гейдельберге (Германия), видно, что только немногие люди, получающие лечение химиотерапией остаются в живых в течение 5 лет. С другой стороны, прокуратура г. Вена - Нойштадт вынуждена была признать, что из 6500 пациентов, адреса которых получены в результате обыска «Центра Новой Медицины в Бургау» (у большинства из которых был рак на поздней стадии) даже по прошествии 4-5 лет более 6000 были живы (более 90%).

И вот, наконец, это требование (верификация Новой Медицины в стенах университета) удовлетворено. Теперь пациенты имеют право ожидать, что самое ужасное и худшее преступление в истории человечества наконец-то закончится, и что любой человек, наконец, сможет получить шанс стать здоровым, получая помощь в соответствии с 5-ю Биологическими Законами Новой Медицины официально.

Для этого я призываю к сотрудничеству всех честных людей.

Доктор Хамер

Смотри также часть 2 / Наследия Новой Медицины.

2 **Болезни (в новом понимании Специальные Биологические Программы) человека, животного и растения как трёхуровневое событие**

Психика	Мозг (= мозг органа + головной мозг)	Орган
Программист	Компьютер	Машина (прибор)

Прежняя традиционная медицина почти полностью имеет дело только с органами. Если орган не функционирует, как он должен, значит, он механически повреждён, атакован бактериями или вирусами или произошла аллергическая реакция на какие-нибудь антитела. Но никому никогда не пришла в голову идея, что орган может быть управляем компьютером, то есть мозгом.

Сегодня многие утверждают, что рак как-то связан со стрессом, скорбью или конфликтами. Но это не имеет ничего общего с 5-ю Биологическими Законами природы. Потому что и до этого и сейчас современная медицина основывается на утверждении, стоящим во всех учебниках, что рак развивается 10-20 лет, прежде чем он проявится. К тому же и раньше и сейчас «конфликт» понимается абсолютно по-другому.

Профессор психологии Университета в Тюбингене на вопрос судьи в Зигмаринге 17 декабря 1986 года, что же он понимает под сексуальным конфликтом, называемый доктором Хамером как биологический конфликт, ответил: «Нарциссическая обида, оскорбление». На мой встречный вопрос: «Можете ли вы признать у моей собаки такую же нарциссическую обиду, если она при сексуальном конфликте получит в мозга на том же месте, что и у человека, Очаг Хамера¹⁵ в периинсулярной^{16 17} области мозга слева вместе с раком матки?» Ответа не последовало. После этого мой комментарий: «Господин коллега, весь этот фрейдовский вздор – это чистая фантазия со снежной пургой, как вы можете видеть, ибо в то, что у моей собаки нарциссическая обида, вы и сами не верите, но по Хамеру у неё такая же душа, как и у человека».

Дело в том, что животные, как я мог доказать с помощью КТ-снимков¹⁸, при одинаковых с человеком конфликтах в принципе получают Очаг Хамера на том же месте в мозге, что и у человека. Соответственно, у животного развивается рак по тому же принципу на аналогичном органе. Было точно доказано, что рак или некроз постоянно увеличивались, если наступал новый конфликтный рецидив, и постоянно уменьшались, или даже исчезали, если перед этим конфликт был разрешён и если при конфликтах или опухолях, которые управляются из ствола мозга, присутствовали микобактерии, и это всё означает, что архаические биологические схемы управления были возможны (далее эти взаимосвязи будут рассмотрены более подробно).

¹⁵ Очаг Хамера = обнаруженный доктором Хамером очаг в головном мозге, связанный с конфликтом и заболеванием органов. С возможностью его фотографировать! Изначально оппоненты доктора Хамера насмешливо называли их «странные очаги Хамера». В активной фазе конфликта (са-фаза) они видны в виде мишень-конфигураций в соответствующих слоях компьютерной томограммы головного мозга(ССТ), от которых радиологи отмахивались как от «артефактов». В стадии заживления (post-conflictolytisch = pcl-фаза) они превращаются в округлые «опухоли» на том же месте.

¹⁶ Пери - = часть слова со значением вокруг ..., в среде чего-либо, превышающей, чрезмерной, над

¹⁷ Инсула (Insula) = Остров

Само собой разумеется, что необходимо принимать во внимание специфическое предварительное программирование: например, утка никогда не испытает «конфликт большого количества жидкости», а человек очень даже может. Домовая мышь легко может получить конфликт от дыма, а хомяк почти никогда, т.к. у него нет «аварийной сигнализации», никакого кода (в мозге) для дыма. Это ему не нужно, ведь он живёт глубоко под землёй.

Если где-то растёт рак, так называемая традиционная медицина принимается за дело чисто симптоматически, вооружившись «сталью, лучом и химией», что означает калечащие операции, выжигание опухолей рентгеновским или кобальтовым облучением и т.н. цитостатическим¹⁹ лечением (клеточным ядом) в основном с помощью инъекции. Всегда лечили только орган, психике человека и животного или их мозгу здесь было нечего делать. Совсем уж авантюрой считалось и считается, когда я утверждаю, что путем поиска и устранения психического конфликта, через так называемый «конфликтолиз»²⁰ возможно не только остановить и инкапсулировать рост рака, но и (при плоскоклеточном раке язвенного типа, например при карциноме шейки матки) путем восполнения язвы органической тканью возможно полное его исчезновение.

Основная проблема «современной» традиционной медицины заключается в том, что её догматы всё ещё базируются на мировоззрении XIX-го века, а именно так называемой «клеточной патологии»²¹ господина Вирхова (Рудольф Вирхов 1821-1905, немецкий врач, один из основоположников клеточной теории). Эта теория в то время была вполне продвинутой - однако гротеском является то, что эта теория, признающая, что любую причину болезни можно найти на чисто органическом уровне около или в самой клетке, должна быть во благо индустрии и живущих этими догмами «исследователей» перенесена в XXI столетие! Как и раньше, причина рака и других так называемых «болезней» должна искаться в реалиях клетки или даже в мельчайших частичках белка или вирусов. За эти авантурные вещи, которые не помогают ни одному пациенту, присуждаются Нобелевские премии. Понятно, что душа или психика больных здесь может только помешать!

Новая Медицина не сомневается в фактах, которые можно наблюдать, например, в микроскоп. Просто те выводы или догмы, которые из этих фактов выводились и выводятся, во многом неправильны: невозможно увидеть под микроскопом, способна ли раковая клетка груди стимулировать грудь для двойного производства молока. Невозможно увидеть по ней, выросла ли она для процветания ребёнка или будет ли она снова ликвидирована, как только появятся микобактерии. Клетки содержат митозы²², митозы злокачественны – баста!

На этих устаревших вирховских взглядах до сих пор держится вся традиционная или государственная медицина. А потому в медицине до сих пор по существу происходило только развитие техники и аппаратов, настоящие медицинские исследования были из-за этих догм как будто невозможны! Официальная медицина не смогла до сегодняшнего дня освободиться от «принудительной рубашки» «клеточной патологии». Один профессор мне сказал: «Да, господин Хамер, если клеточная патология была неправильна, то всё разваливается».

Она была неправильна и всё разваливается!

¹⁸КТ-снимки = снимок рентгеновского слоя

¹⁹цитостатик = греч. kytos = округление, выпуклость (здесь клетка); статический = статика; вещества, предотвращающие или существенно задерживающие наступление клеточного и/или плазменного деления, т.е. останавливающие, нарушающие её протекание.

²⁰ Конфликтолиз (Conflictolyse) = разрешение конфликта

²¹ клеточная патология = представление о болезни как нарушении физиологических жизненных процессов клетки (Вирхов)

²² митоз - деление клеток

Дело даже не в том, что может было бы трудно доказать, что любое так называемое заболевание протекает на трёх уровнях – в психике, мозге и органе, которые находятся между собой в постоянном взаимодействии, - и что 5 Биологических Законов правильны; скандально то, что это доказательство правоты ни в коем случае не должно быть принято из-за его колоссальных последствий...

Но фактически прояснить ситуацию возможно легко за одно только утро:

Нужно только посмотреть, у скольких из любого количества (праворуких) пациенток с карциномой шейки матки в левой периинсулярной области мозга виден Очаг Хамера. А если быть ещё точнее, нужно найти сразу таких пациенток, чей конфликт (сексуального характера) разрешён и у которых тёплые руки. У них Очаг Хамера должен быть в виде ясного перифокального²³ отёка. И если пойти еще дальше в области содержания конфликтов, нужно выбирать праворуких пациенток, потому что у леворуких пациенток Очаг Хамера при конфликте сексуального характера должен находиться в правом периинсулярном реле. Всё это в целом можно осилить за одно утро. Вместо этого вкачиваются многие и многие миллиарды, обманным путем - нужно сказать, в совершенно бессмысленное предприятие традиционной медицины, и это только потому, что много людей активно заинтересованы в том, чтобы всё оставалось по-старому. Если бы они, хотя бы, просто сочувствовали пациентам!

На этом месте разрешите немного забежать вперёд перед более поздними рассуждениями, чтобы объяснить термины «головной мозг» и «мозг органа», которые всплыли в названии главы. Все живые существа имеют мозг органа (органный мозг). А человек и животное имеют ещё и головной мозг. Почему это так, можно только догадываться. Я подозреваю, причина в том, что человек и животное:

- а) не привязаны к одному месту, а могут свободно передвигаться,
- б) необходимость быстрых движений и стремительной обработки информации сделали необходимым наличие дополнительного компьютера.

Но головной мозг – это не что-то совершенно другое, чем мозг органа, а его дополнение. В активной фазе работы СБП мы видим на компактных КТ-снимках органов чётко очерченные мишени Очагов Хамера - точно такие же и, вероятно, с той же частотой колебаний, что и в мозге. Позже это будет ещё подробно рассмотрено. Мозг органа, который состоит как бы из тех же клеток, что и сам орган, и в котором все клеточные ядра органа связаны между собой, это что-то типа компьютерной материнской платы. Она не только хранит всю информацию, но и отдаёт команды отдельным органам. Насколько теперь отдельные органы занимают компьютерные части этой платы, которые например, после трансплантации печени запускают её работу, я не могу с уверенностью сказать, но предполагаю это для управляемых стволовым мозгом органов; а именно для органов из тканей энтодерма и старая мезодерма. Нам ещё много нужно изучать на поприще биологии. И хотя мы чувствуем себя очень умными, уже экспериментируем с генами и пробуем клонировать, меня не покидает чувство, что мы собственно только начинаем «слышать, откуда звон»!

В отличие от т.н. традиционной или симптоматической медицины, которая интересуется исключительно органическими симптомами и пробует их лечить, для Новой Медицины человек, а также и каждое животное и растение, всегда является организмом, который мы можем представить как 3 уровня, работающих синхронно друг с другом:

психика
мозг (головной мозг и мозг органа)
органы

²³перифокальный = находящийся или происходящий вблизи очага повреждения ткани.

Об этих взаимосвязях я стал задумываться после удара судьбы: начало было положено моим личным конфликтом потери с внезапным заболеванием раком яичка в 1978/79 году сразу после смерти моего тогда 19-летнего сына Дирка. В него выстрелил принц и торговец оружия международного клуба путешественников (Jetset – сливки общества, золотая молодежь), мастер Великой ложи печально известной преступной ложи P2 (Propaganda due), и он мучительно умер у меня на руках 4 месяца спустя.

Этот опыт очевидного совпадения в то время был поводом подумать о том, как возможна эта очевидная связь между психикой и организмом. Моя рабочая гипотеза в то время заключалась в том, что связь органа с психикой может осуществляться только через мозг. Никто тогда не интересовался связью мозга с возникновением болезни. В качестве главврача одной т.н.онкологической клиники при Мюнхенском университете я нашёл однозначную корреляцию²⁴ и систематику между нашими органами и определёнными конфликтами и конфликтными группами. Эту систематику, как я постулировал, должно было найти и где-то в мозге.

Систематическая связь

Орган <=> психика

была расширена до

Психика <=> мозг и мозг <=> орган.

В основу я положил модель мышления

психика --- программист

мозг ---- компьютер

орган --- машина

Странно было и есть то, что в эру компьютеров сложные промышленные машины работают именно согласно этой модели, а гораздо более сложный человеческий организм должен производить так называемые «болезни» якобы без мозга и психики, то есть без программиста и компьютера. Возникновение болезни, как считалось, определялось случайностями, срывами, недостаточностью, вырождением.

Поскольку причина возникновения таких заболеваний, как рак, в прежней медицине до сих пор неизвестна, поэтому её как «неправильное следствие» традиционного мышления можно было представлять только как случайную.

Для диагностики и также для терапии (особенно для самолечения) очень важно, постоянно отдавать себе отчет в том, что все происходит синхронно. Поэтому в Новой Медицине, строго говоря, нет ни т.н. психиатрии, которая исходит из того, что психические симптомы протекают независимо от организма, ни «медицины органа», которая тоже исходит из того, что органы и психика с собой не связаны. Правда, есть такое понятие как «психосоматика»²⁶, но это было скорее жалкое ответвление медицины, которое никогда не получило настоящего значения, да и не могло получить, потому что оно не знало о синхронности психики, мозга и органа. Дальше, чем общие подходы, такие как «язва желудка от стресса» или «сердечный инфаркт от стресса» никогда не шло. В обоих есть зернышко правды, но отсутствие представления о синхронности препятствует развитию психосоматики вообще.

В Германии и Австрии в законах психотерапевтов «бессмысленно» зацементировано разделение медицины на органную медицину и психомедицину, безусловно, также, чтобы помешать применению Новой Медицины. В Новой Медицине такие «специализации» не только бессмысленны, но даже опасны, как мы ещё увидим.

²⁴корреляция = взаимосвязь, соотношение

²⁶ Психосоматика = обозначение для учения заболеваний, которое учитывает психологическое влияние на соматические процессы

Трёхуровневая синхронность психики, мозга и органа в Новой Медицине - ключевая основа диагностики и знания протекания болезни, что является главным для пациента и его «самолечения». Только потому, что пациент понимает как начало своего заболевания (далее этот момент будет называться Специальной Биологической Программой), так и все дальнейшее протекание как специальное биологическое действие на 3-х уровнях, он станет спокоен и независим, и не будет подвержен панике. Он знает: с 95%-й вероятностью и более я перенесу эту Специальную Биологическую Программу (СБП). Это делает его настоящим независимым шефом своего собственного метода.

2.1. Что значит синхронность трёхуровневого протекания?

Мы смогли раньше, во всяком случае, представить, что следствием продолжительного психического стресса являются изменения в органе. Но и эти изменения мы могли раньше только смутно предположить, так как конкретные взаимосвязи, объясняющие 5 Биологических Законов Новой Медицины (которые будут далее объяснены), нам не были знакомы. Однако мы были далеки от того представления, что синхронность, или одновременное действие психики, мозга и органа, вообще возможно.

Именно это нам говорит Новая Медицина: каждое психическое действие протекает *одновременно* в головном мозге (а также в мозге органа) и в органе, который затронут Специальной Биологической Программой. Никогда не протекает одно без другого – а именно: один уровень никогда без другого!

О чём это нам это говорит?

Когда протекает СБП с симптомом в органе (что более распространённо называется «болезнью»), тогда симптом протекает в целом организме, то есть и на уровне психики, на уровне головного мозга и на уровне мозга органа.

Новая Медицина с её 5-ю Биологическими Законами не имеет ничего общего с тем, что сегодня так красиво называют Холистическая медицина, и под этим названием никто не может представить себе что-нибудь конкретное. Новая медицина, ориентированная на биологическое поведение и биологические конфликты, устанавливает совершенно новые стандарты. Она ни в коем случае не негуманна из-за её биологической ориентированности, а напротив, она оканчивает с этой бездушной жестокой медициной. Никто не станет беднее от «выбрасывания за борт» заблуждения. Наша сегодняшняя медицина с её неисчислимыми недоказанными и недоказуемыми гипотезами есть одно сплошное заблуждение, да ещё и жестокое.

Традиционная медицина работает без смысла и разума в прямом смысле слова. Две трети хирургических отделений можно было бы закрыть, потому что это абсолютно излишне, вырезать сами по себе такие безобидные раковые узлы, да ещё радикально захватывая часть окружающих тканей. Если же психику-программиста, или мозг-компьютер нашего организма, ремонтировать, то нужно знать не только какой предохранитель возможно сгорел, но и то, почему он, как нам кажется, сгорел. Мы же теперь знаем, что это собственно специальная биологическая аварийная программа!

И это сразу же приводит к следующему вопросу о том, какую программу теперь следует ввести на будущее для нашего организма - всё-таки оптимальную биологическую программу! Ибо специальная, или аварийная программа только потому и включилась, что психологический СДХ «вышел из под контроля» программы нашего биологического компьютера мозга, и это по необходимости запустило включение аварийной специальной программы.

Пример: маленький ребенок ночью пострадал от т.н. «*pavor nocturnus*» (ночной испуг). Родители были на празднестве. Так как это единственный ребенок, что является в последнее время нормальным, он может на всю жизнь получить «трещину» в психике. Такой случай вообще не происходит при обстоятельствах, заложенных программой мозга как поведение. Обычно – соответственно природе – мать не отдаляется от своего ребенка, кроме того, обычно всегда есть достаточно братьев и сестёр, к которым ребенок может прижаться, если ему ночью приснилось что-то страшное. Чтобы запрограммировать ребенка – его мозг/психику – с самого начала на единственного или одинокого ребенка, природе, вероятно, потребуется 1000000 лет ...

Видимо, все так называемые «болезни» функционируют в соответствии с нашим компьютером – мозгом, также как и т.н. «инфекционные заболевания». Нам просто нужно научиться смотреть на все эти вещи с новой точки зрения. Тому, что принесла нам эта цивилизация, мы сейчас, наверное, ужасаемся. Чем богаче мы становимся, и чем старше становятся наши люди (в домах престарелых), тем более разрушительными и бездетными становятся наши семьи и наше общество – против нашего человеческого кода.

В этих примерах мне важно показать не то, что мы можем произвольно изменять т.н. общественные структуры, даже если мы хотим заплатить за это неизбежно вытекающими отсюда конфликтами. Скорее, в нашем мозге есть биологический код, биологические схемы управления или всеобъемлющая биологическая программа, на которую мы *должны* ориентироваться, хотим мы этого или нет. Всё остальное вызывает дополнительные конфликты и в конечном итоге приводит к порочному кругу.

Однако не следует скрывать, что биологическая программа, если мы хотим её так назвать, также имеет свои биологически желаемые и спланированные конфликты. Например, молодой олень в угодах старого оленя в конце концов его сменит, и этим принесёт ему конфликт территории, это биологически желаемое, прямо-таки необходимое действие, этот конфликт территории для побеждённого старого оленя необходим и биологически желаем. Биологически совершенно бессмысленно создавать по каким-то произвольным мировоззренческим программам каких-то немужских слабаков и добряков, которые больше ничего не делают друг другу и не придают значения своей территории, и продают это как венец творения. Важно также видеть, как наше сверхрегулируемое общество с его всё более узкими правилами и возможностями контроля неизбежно приводит к увеличивающемуся количеству конфликтов территории по всяким мелочам. Так даже вождение автомобиля или борьба за парковку может привести к конфликту. Всё это – жалкие искажения чудесного порядка, который так же можно найти в нашем собственном космосе – в нашем организме.

Эти взгляды, конечно, можно обсуждать бесконечно, в конечном счёте, каждый из них исходит из изменяющегося мировоззренческого угла и более или менее всегда приносит с собой в дискуссию определённую предопределённость в виде оценки этих взаимосвязей. Однако сами взаимосвязи нельзя отрицать. В конечном счёте, играет роль и вопрос о том, считать ли Бога или божественный принцип «победителем» (а именно разрушителем) или исполнителем собственного чудесного творения. В первом случае, конечно, открывается дорога для любого извращения природы. Ведь наш христианский Запад страдает уже тысячу пятьсот лет тем, что имеющиеся у наших предков, например, германцев, интимные отношения к животным, как пример, к своим лошадям, разменены на прямо-таки презрительные менталитет иудейско-христианской церкви, которая отказывает животным – не говоря уже о растениях – в душе, и поэтому логично одобряют сегодня опыты на животных.

Новая Медицина изначально констатирует, что в нашем организме всё происходит так же, как в современном компьютере, только гораздо более грандиозно, потому что в программу включена и большая часть других видов животных и растений, поэтому мы говорим, что различные программы «взаимосвязаны». Давайте вспомним кишечную палочку нашего кишечника, да и все бактерии, которых нас до сих пор учили считать нашими врагами, какими они вовсе не являются. Давайте подумаем о т.н.

паразитах, вшах, блохах, клопах, комарах и т.д., которые преданно сопровождали нас на протяжении миллионов лет, прежде чем их попробовали уничтожить инсектицидами. Какую цену мы должны платить за это ещё, ведь уже до многих начало «доходить», что например наши реки и озера, выбиваясь из биологического равновесия, пахнут как клоаки. Независимо от того, ориентируемся ли мы на наш код в мозге или не ориентируемся на него, по непониманию или по намерению, код в мозге есть!

Этот код определяет наши конфликты и наши т.н. заболевания, а именно специальные биологические или аварийные программы природы. В первую очередь лучше всего это видно на раковых заболеваниях, о которых весь мир до сих пор бесповоротно и твёрдо утверждал, что в них нет никакого смысла, это просто бесчинствующие «одичавшие клетки». Роковой пережиток Вирховской «клеточной патологии» - организм не в состоянии бороться с этими «одичавшими клетками».

Ничего из этого не соответствовало действительности. Во всей медицине и биологии нет более логичной и грандиозной системы, чем феномен рака. Но, конечно, пока рассматривался только один уровень, а именно уровень органов, а на уровне органов, в свою очередь, только гистологический уровень клеток, расшифровать эту систему было невозможно. И то, что меня, расшифровавшего эту запись, практически на всю жизнь лишили апробации как врача, тоже не сможет остановить познание. Уже есть дельные врачи по всей Европе, которые почти идеально работают по этой системе, и с величайшим успехом!

Т.н. традиционные медики испытывают трудности в понимании, что необходимо переосмысление и обучение с нуля. Не получится просто присоединить к прежней медицине Новую Медицину для комплектации, скорее нужно осознать, что почти всё прежнее было неправильно, потому что не позволяло докопаться до собственно причин болезни.

В сущности, до сих пор существовало только две разновидности медиков: медики «первобытного леса», которые более или менее правильно оценивали свои естественные методы исцеления, а также знания трав и психические связи с болезнями. С другой стороны, так называемые современные традиционные врачи, которые считают людей более или менее «белковыми густками» и при обработке которых психика пациента только мешает и поэтому должна быть выведена из действия, что называется медикаментозная «седация». Медики «первобытного леса», от которых мы так издевательски отмахивались, явно были более умными медиками. Им просто не хватало систематики в делах.

Захватывающем в системе «психика – мозг – орган» является то, что она является гипердетерминированной²⁷ системой. Если я знаю один из трёх уровней, то я знаю все три. Если я, например, знаю заключение о психических процессах, тогда я могу точно определить состояние соответствующего органа и состояние соответствующей области мозга (Очаг Хамера). На сегодняшний момент это трудно себе представить. Но такое положение дел не будет длиться долго, и тогда мы сможем с помощью компьютера, в котором заложены тысячи детальных вариантов, достаточно точно высчитать состояние органа! Возможно, скоро большая часть обследования пациента будет заключаться в КТ-обследовании и в анализе КТ-снимков его мозга. Из КТ-снимка мозга я могу очень точно узнать о психических причинах: я могу видеть, какого рода конфликт это был, на какой стадии он сейчас находится (конфликт-активной или пост-конфликтолизной²⁸, сокращённо PCL-фазе), я могу определить продолжительность конфликта до настоящего момента и возможно его интенсивность. В такой сетке по мере увеличения опыта детальные пробелы становятся всё меньше и меньше. Зная некоторые базовые данные, такие как: мужчина или женщина, правша или левша, молодой или старый, я действительно могу вычислить состояние двух других уровней из точного знания одного из трёх уровней.

²⁷детерминировать = лат. determinare; [заранее] определить, установить

²⁸пост- = часть слова со значением после, позади, позже

Поберегись, дорогой читатель, понимать занятия с 5-ю Биологическими Законами Новой Медицины как мысленную спортивную игру. Здесь речь идёт о живом человеке, как ты и я, с душой, которая заболела, и заболела через конфликт, который для тебя может быть банальным, даже смешным, но для данного пациента имел настолько особую важность, что он грозит пациенту сорваться из-за этого конфликта. Только люди с тёплым сердцем, с тёплыми руками и здравым смыслом могут этих пациентов «исповедовать». Нельзя допускать меди_циников к таким пациентам. Они как удар кулаком в глаз, и неважно, хотят ли они лечить местную язву или ищут «нарциссическую обиду». Глупым догмам здесь нечего делать, и эти элементарные биологические конфликты не имеют ничего общего с психологическими или интеллектуальными проблемами. Большинство наших реакций и действий происходят спонтанно и постоянно, точно так же как и в мире животных! Никто не задаётся вопросом о так называемом «конфликте территории» мужчины. Несмотря на это очень многие мужчины умирают от последствий именно этого конфликта – сердечного приступа. По сути, большая часть наших неосознанных, а также наших сознательных действий происходит именно по этим *биологическим образцам поведения*.

Вот почему Новая Медицина вызовет крупнейшую медицинскую и социальную революцию со времен человеческой памяти. Например, любой судебное решение может убить человека своим возможным конфликтным шоком (СДХ), да одно слово может убить его. Особенно дети через неосторожные слова взрослых могут очень легко получить биологический конфликт, так как они, как правило, являются побеждёнными и зависящими от них.

Я не знаю, смогу ли я дожить до прорыва Новой Медицины после всевозможных покушений. Но это ничего не изменит. То, что я здесь передаю, я даю как наследие моего умершего сына Дирка тебе. Если ты умен, попробуй это понять и использовать.

3 Введение в Новую Медицину

Данная книга – это первая систематическая классификация не только всех опухолей, но и всей медицины по:

1. принадлежности к зародышевым листкам²⁹
2. классификации конфликтных зон мозга
3. классификации Очагов Хамера по определённой локализации в мозге
4. классификации по гистологическим³⁰ формациям
5. классификации в соответствии с биологическим смыслом соответствующих заболеваний, признанных частями Специальных Биологических Программ природы (СБП).

С применением Новой Медицины вся медицина и биология сами собой упорядочатся. Каждый, кто прочитает эту книгу, скажет: «Да, по-другому и не может быть!» Слишком яркими являются доказательства. Даже мои враги должны были признать, что система Новой Медицины прямо-таки завораживающе последовательна. Конечно, не нужно петь самому себе дифирамбы. Но ты, читатель, после прочтения книги составишь себе такое объективное мнение о ней, о котором я не смею мечтать.

Это просто наслаждение наблюдать, как медицина естественно и разумно упорядочивается, что все ранее непонятные и кажущиеся абсолютно случайными процессы становятся такими разумными и понятными.

После открытия Новой медицины и Очагов Хамера в мозге понимание эволюции стало ключом к пониманию могущественного порядка, охватывающего всю медицину и биологию. Этот порядок распространяется на программы поведения человека и животного так же, как и на локализацию Очагов Хамера в мозге и на классификацию принадлежности опухолей к определённым органам.

Тогда как мы ранее воспринимали болезнь как нечто враждебное, даже злое, как наказание божие, то сейчас она выглядит как признак временного изменения сущности нашего организма, которое протекает синхронно на всех трёх уровнях - в психике, мозге и органах - что, по сути, и является *единым организмом*. Никогда не происходит одно без другого, всегда всё протекает синхронно в один такт. Прямо таки синопсис³¹, захватывающий дух!

Наше отношение к нашим бактериям и «паразитам» также должно основательно измениться! Потому как бактерии туберкулёза и стафилококки или стрептококки в истории всеобщего развития на протяжении миллионов лет играли необходимую роль для нашей человеческой расы, как и для животных, а именно - убирать раковые опухоли, например, в кишечном тракте. Они как бы наши «кишечные хирурги», наши симбионты³³ и друзья, которые становятся активными только *по разрешению нашего организма* в фазе восстановления после разрешённого конфликта и после одновременной остановки ракового роста!

²⁹ зародышевый листок = у зародыша развиваются в первые дни клеточные слои, три так называемых «зародышевых листка», из которых затем развиваются все наши органы.

³⁰ гистологический = касающийся типа клеток

³¹ синопсис = сравнительный обзор

³³ симбионты = живые существа, которые постоянно живут с нами в наших интересах

И кто знаком с историей (эволюцией) развития человека и животных, знает, что лёгочные альвеолы³⁴ по эмбриологии являются «частью кишечника», также как и миндалины в горле, аденоидная³⁶ вегетация³⁷ глотки и среднее ухо. Таким образом, туберкулёзные бактерии также являются трудолюбивыми уборщиками образовавшихся в лёгких очагов, которые «створаживаются»³⁸ и через кашель выводятся из организма, а на их месте остается каверна³⁹. Мы называем такие явления «биологические сетевые системы».

Я не мог раньше предположить, что мне повезёт объединить всю медицину в одну захватывающую систему. Я надеюсь, мне удастся убедить тебя, читатель, в её обоснованности и провести тебя по пути к источнику сущности нашего бытия в строгом научном смысле.

Я намеревался, собственно, после исследований опухолей обратиться к так называемым душевным болезням. Но это мне само свалилось как снежный ком на голову, потому что все душевные болезни это есть специальные формы раковых заболеваний, особенно т.н. «зависшие конфликты».

Если наш мозг является компьютером нашего организма, тогда и компьютером всего другого. Представление, что процессы организма проходили «мимо нашего компьютера», не имеет смысла. Вся медицина должна измениться до основания!

Очень странно, что никому не пришла в голову мысль, что мозг как компьютер нашего организма может отвечать и за т.н. «болезни». Если бы хотя бы чуть-чуть допускалась такая возможность, со мной бы никто не боролся вот уже 18 лет. Да, вся медицина до этого направлена была только на симптомы. Болезни были болезнями органа и лечились только симптоматически. Это привело к нашей современной бездушной медицине, в которой психика играла только мешающую роль. Всё лечится с помощью инъекций и скальпеля. Психика считалась ненаучной. Это было что-то для «психов». Параметры сыворотки⁴⁰ крови, рентгеновские снимки и КТ-снимки органов рассматривались как «факты». Психика и мозг, которые управляют всем в нашем организме, были совершенно неинтересны!

И при этом всё просто: наш организм работает так же, как машина, во всяком случае мы можем себе это так представить: психика это программист, мозг компьютер и тело машина. При этом система построена ещё более удивительно, ведь компьютер делает для себя программиста, психику, который его самого же и программирует. Поэтому я думаю следующее: *Человек думает, что он думает, на самом деле думают за него!* Всё определяется в секунду СДХ! В действительности – нам это сложно представить – всё происходит на всех «мнимых» 3 уровнях *одновременно*, то есть *синхронно*!

Представление о том, что не только раковые заболевания, но и практически все заболевания не являются случайными или по ошибке, а что они выражение и эффект определённой, соединённой со всеми живыми существами компьютерной программы, я описал в докторской диссертации в сентябре 1981 года. Тогда я ещё не видел КТ головного мозга. Я предполагал и постулировал, что в нашем мозгу должны быть корреляты, которые ответственны за поразительные совпадения между содержанием конфликта и «ответственным» органом. Это значит, что если, например праворукая женщина пострадала от СДХ сексуального конфликта, то она всегда заболевает раком шейки матки.

³⁴ Лёгочные альвеолы = лёгочные пузырьки

³⁶ аденоид = подобный железам

³⁷ вегетации аденоиды = например: глотки

³⁸ «створаживание» = туберкулёзное разрушение

³⁹ каверна = полость; остаточное состояние после туберкулёза в органах, управляемых старым мозгом, например, в лёгких или печени

⁴⁰ параметры сыворотки = значения крови

В 1983 году я открыл в мозге «Очаг Хамера», реле⁴¹-станции нашей области биологического поведения, которые в случае СДХ впадают в длительную симпатикотонию⁴². Так ЖЕЛЕЗНОЕ ПРАВИЛО РАКА стало первой всеобъемлющей и целостной закономерностью в нашей медицине. Простейшая модель мышления: программист = психика, компьютер = мозг, машина = орган (тело) настолько очевидно правильна и настолько убедительно воспроизводима для каждого отдельного случая развития рака, что это доводит моих противников до белого каления.

Будет много людей, утверждающих, что они-то это всё и раньше знали. Но это не так. Когда говорят, к примеру, что есть те, которые утверждали, что если 20 лет назад пережить неприятности и конфликты, заболеть раком проще, то это было просто-напросто заблуждением. *От СДХ, пережитого сегодня, можно и сегодня заболеть раком.*

Почти всё, чему я научился у традиционной медицины, я должен был забыть, отбросить все её догмы. Это была медицина надменных учеников волшебника, которые лишили меня права заниматься медицинской деятельностью за то, что я не хотел отказываться от Железного Правила Рака и обращаться обратно в обычную медицину.

С 1994 года с появлением 5-го Биологического Закона Природы, *квинтэссенции*, Новая Медицина полностью завершена. Если бы строго научная Новая Медицина была известна ранее и была общепризнанна с её всего лишь 5-ю Биологическими Законами Природы, и если бы вдруг кто-то пришёл, изобретший альтернативную медицину с несколькими тысячами гипотез и без единой биологической взаимосвязи, то этого симптомного медика высмеяли бы как полноценного психа. А так как эти несуразные бредовые образы уже до этого существовали, все делают вид, как будто они этим гипотезам действительно верят, – а совсем глупые верят им и на самом деле!

Новая Медицина это подарок свыше, который действителен для человека, животного и видимо, для растений. Так называемые «болезни», которые на протяжении тысячелетий рассматривались нами как «недостаточность», «казусы природы», «промахи», «злокачественность», «наказание божье» и т. д., в Новой Медицине теперь являются

Специальными Биологическими Программами природы (СБП).

Мы стоим перед чудом божественной природы, и нам позволено бросить взгляд на то, как мать-природа всё разумно устроила. Не природа была недостаточной, это мы ослеплённые догмами медики были игнорантами!

С сегодняшнего дня меняется и наша задача: при любом симптоме, любом конфликте мы должны искать биологический смысл Специальной Биологической Программы. Через это мы поймем, находится ли происходящее ещё в активной фазе или уже в фазе восстановления и решается ли биологический смысл – в зависимости от принадлежности к зародышевому листку – в активной фазе конфликта или произойдёт его разрешение только в фазе восстановления. Невежественные полипрагматики⁴³, которые всегда считали, что они должны быстро восстановить всё, что выпало, казалось бы, «из нормы», побыстренькому вылечить химией, операцией, трансплантацией и т. д., остались в прошлом. Будущие врачи Новой Медицины это добрые пастыри, умные и опытные наблюдатели происходящего, успокаивающие больных, чтобы мать-природа могла завершить своё дело. С осторожностью они помогут пациенту направить свой кораблик в правильное направление.

⁴¹Реле = место (места) в мозге, где хранится программа для органа или для областей поведения и конфликтов

⁴²Симпатикотония = длительный дневной (стрессовый) ритм

⁴³Многозанятые = «многолечащие»

Бедные напуганные пациенты, лежащие на спине с испуганными (от диагноза) глазами, как побитый пес или как загипнотизированный кролик, уставившийся на змею, теперь в прошлом. Потому что т.н. «пациенты» (=терпящие) могут понять Новую Медицину так же хорошо, как и любой врач. Они станут настоящими хозяевами происходящего, как только они поймут действия матери-природы.

Наступает новый век!

4 Сущность Новой Медицины – разграничение с прежней т.н. «традиционной медициной»

Если я разграничиваю Новую Медицину от «старой», то должен сначала объяснить, в чём же заключается это НОВОЕ в медицине.

Речь идёт о новом понимании медициной универсального организма с единством

-- **психики**, как совокупности всех функций поведенческой и конфликтной областей,

-- **мозга**, как компьютера, управляющего всеми этими функциями, и

-- **органов**, как сумме их успешного взаимодействия.

В действительности дело обстоит сложнее, потому что наш компьютер-мозг программирует программиста (психику) и этим самого себя. И наконец, это ещё немного сложнее, потому что всё это протекает одновременно.

Собственно, это звучит достаточно просто – по-другому просто и не может быть! Тем непонятнее, что т.н. «современная медицина» возится только с органами, как ученики волшебника с учением мастера, с беспечным непониманием и с верой, что она чудовищно «знающа». Только так можно себе представить глупое высокомерие, необходимое для того, чтобы безжалостно бросать в лицо бедным пациентам пессимистические прогнозы и этим губить их. Такие врачи в своей работе забыли, что нужно брать во внимание душу и компьютер-мозг!

Но прежде всего современные медики разучились по-настоящему обследовать пациента, не только его органы, но и его психику, и его мозг. Поэтому они никогда и не могли найти взаимосвязи между психикой и органами, и особенно между конфликтами и органами. Этот недостаток проходит, с некоторыми исключениями, красной нитью сквозь столетия через всю историю медицины с древних времен, и особенно катастрофично это в современной медицине. В особенности т.н. традиционная медицина сегодня болеет тем, что всё ещё преклоняется перед механистическим мировоззрением XIX века. Вирховская клеточная патология, которая предположила, что каждую болезнь можно объяснить патологическими⁴⁴ процессами в клетке или вокруг неё, по сути, и сегодня имеет силу и так, по желанию медиков-симптоматиков, должно оставаться всегда! Ведь только имея одномерное мышление симптоматической медицины, можно получать фантастические доходы в области фармакологии – а пациент должен и дальше оставаться глупым и не имеющим права голоса! Традиционной медицине был и сейчас остаётся известен только один уровень – уровень органа – и поэтому невозможно, в сравнении с Новой Медициной, делать реальные заявления о причинах заболеваний!

Если бы в течение столетий только один единственный раз был основательно обследован один единственный пациент, то конечно возможно и должно было бы найти причины возникновения болезни. Самыми умными были, надо признать это в ретроспективе, древние врачи-священники наших предков, которые с помощью ритуалов, рун и заклинаний первыми пробовали излечить душу. Высмеянные нами первобытные медики были намного умнее нас. Ни один первобытный врач Африки не начал бы лечить пациента по симптомам, не вылив предварительно его душу.

⁴⁴патологический = болезненный

Мои бывшие коллеги утверждают, что я переворачиваю всю медицину «вверх тормашками», в прямом смысле слова. Это правда. Но ведь были и ранее умные врачи, выражавшие подобные мысли, как и у меня. Я только систематизировал их в воспроизводимую и в любое время доказуемую форму, а так как мои бывшие коллеги мне в этом не помогали, или почти не помогали, то мне пришлось по необходимости все детали и различные болезни исследовать самостоятельно.

Новая Медицина охватывает не только связь между психикой, мозгом и органами, но она даёт эмбриологически-онтогенетическое объяснение, почему отдельные реле-центры находятся в том или ином месте мозга. Она объясняет также и связи между различными зародышевыми слоями и из этого вытекающими различными гистологическими образованиями как нормальной ткани, так и раковых опухолей. Ведь в любом виде рака мы найдем гистологическую структуру тканей, которые присущи этому эмбриональному слою. Поэтому вся ткань, которая происходит из **внутреннего зародышевого слоя** (=энтодерма) является аденоидной⁴⁵ тканью, которая в случае заболевания раком образует аденокарциному, в то время как ткань, происходящая из **внешнего зародышевого слоя** (=эктодерма), состоит из плоскоклеточного⁴⁶ эпителия, и которая в типичном случае рака образует язву плоского эпителия, а в фазе восстановления – плоскоклеточную карциному (кроме самого мозга, чья ткань не даёт деления клеток).

Между ними находится ткань **среднего зародышевого слоя** (=мезодерма), которая делится на **старую мезодерму**, и состоящие из неё органы, которые управляются из мозжечка и наращивают ткань («ткань плюс») в активной фазе конфликта (рост опухоли), и **новую мезодерму** и состоящие из неё органы, которые управляются из паренхимы больших полушарий (белое вещество) головного мозга, и которые в активной фазе конфликта, как и плоскоклеточная эктодерма, «теряют» ткань, как например, остеолиз⁴⁷, некроз⁴⁸ соединительной ткани, депрессия⁴⁹ кроветворения и т.д., и восстанавливается в фазе восстановления в виде избыточных келоидных рубцов соединительной и костной ткани. Их бессмысленно называют «саркомой», хотя они абсолютно безвредны. Это устанавливает совершенно новый взгляд на вещи, который, насколько я знаю, никогда не рассматривался в гистологии, хотя он прост и очевидно логичен!

Кроме этих двух больших видов координации, одна из которых это координация между психикой, мозгом и органами, и вторая это принадлежность моделей поведения и конфликтов к определённым зародышевым слоям, и соответственно к вполне определённым гистологическим образованиям, Новая Медицина включает в себя ещё один вид связи. Он включает соотношение различных поведенческих и конфликтных моделей в более крупных единицах (семья, род, стая, стадо, косяк и т. д.) и продлевает эти синопсисы⁵⁰ на весь космос и на совместную жизнь в течение миллионов лет, а также в симбиозе с другими расами, видами и существами в космических пределах. Если мы посмотрим под таким углом, то нам представится абсурдом говорить о наших животных как о «мясной и животной продукции». Это настолько противоречит нашему природному коду, что мы не имеем морального права себя называть людьми, пока мы эту религиозную деформацию нашей расы как человека не приведем снова в порядок.

⁴⁵аденоид = цилиндрический эпителий в виде цветной капусты

⁴⁶ Плоскоклеточный эпителий = например, на наших слизистых оболочках возникающие клеточные формации, которые в активной фазе конфликта создают чашеподобные некрозы, так называемые язвы. В фазе восстановления эти биологически желаемые, т. е. разумные, дефекты субстанции заполняются снова, потому что после урегулирования конфликта они больше не нужны.

⁴⁷Остеолиз = декальцификация костей

⁴⁸дефектов ткани, здесь, в соединительной ткани

⁴⁹ депрессия = а) угнетение, болезненное погружение; б) душевное расстройство

⁵⁰ синопсис = конспект, краткий обзор

Мои противники думали, что издеваются надо мной, говоря: «У Хамера даже у животных есть душа, кто ж этому поверит?» В действительности же я воспринимаю это как честь. Ведь на самом деле при одинаковом конфликте у животного, также как и у человека, в принципе на том же месте в мозге и в том же органе, как у человека, проявляется одинаковый феномен.

Если же мы нашу душу понимаем как неразрывную связь всех функций поведенческой и конфликтной областей, то почему мы не можем признать её у наших «собратьев» и товарищей, животных, да и в принципе всех живых существ во всем космосе? Так же как для нас сейчас статус раба был бы невыносим, надеюсь, что через несколько лет сегодняшний циничный статус животного станет немыслимым.

Новая Медицина это не доктрина веры, какими сейчас являются догмы господствующей медицины, и кто им не следует, может получить запрет на профессию, быть помещенным в психиатрическую больницу, замалчиваться или быть посажен в тюрьму. Наоборот, это всеохватывающий биологический взгляд, доказуемый и воспроизводимый на каждом конкретном случае в соответствии с правилами научных категорий мышления. А мысленное разделение между психикой, мозгом и органом является академическим вымыслом!

В действительности всё едино, и то, что одно без другого может быть разумным, невозможно себе представить.

Новая Медицина настолько всеохватывающая и логическая система, что большинство болезней как само собой разумеющееся разумно вписываются в целое. Ведь раньше в бесконечных т.н. синдромах (одновременное проявление многих симптомов) мы не могли увидеть никакого смысла. Так, например, шизофрения это простое проявление одновременно двух или нескольких конфликтов, чьи Очаги Хамера находятся в разных полушариях мозга. Депрессии это территориальные конфликты при «гормональном пате»⁵² или сексуальные конфликты у леворуких женщин. Красная волчанка (Lupus erythematoses⁵³), ранее внушавшая страх как одна из немногих болезней, это только одновременная активность многих определённых конфликтных содержаний. Лейкемия это часть фазы восстановления после рака костей, сердечный приступ это форма эпикризиса в протекающей фазе восстановления после территориального конфликта, подагра это одновременное проявление лейкемии и конфликта беженца в его активной фазе (карцинома собирательных трубочек почек) и так далее...

Так как мы теперь знаем механизм взаимосвязи, выздоровление уже не сложно. Шизофрения теперь представляется болезнью, которую можно вылечить. Сразу после решения только одного из конфликтов (конфликтолиза) пациент уже не страдает «расщеплением личности». После (по возможности окончательного) решения обоих конфликтов он совершенно здоров как человек, который никогда не болел. Конечно, и теперь невозможно решить все конфликты, даже если они знакомы, и потому не всех заболевших можно вылечить, но всё же большую их часть можем.

Все эти новые возможности познания и лечения вытекают из понимания 5-го Биологического Закона природы. Пятый биологический закон, т.н. «квинтэссенция», развилась из прежних 4-х Биологических Законов природы Новой Медицины

Это первый случай, когда медицина является высоконаучной и одновременно человеческой – с добрым сердцем и теплыми руками, которая одинаково применима для человека, животного, растений, и даже для одноклеточных организмов, в принципе, для всего космоса!

⁵²Гормональный тупик = приблизительный баланс мужских и женских гормонов с легким уклоном в одну сторону

⁵³красная волчанка = т. н. синдром изменения кожи, суставов, внутренних органов.

Это означает: В первый раз мы можем, наконец, наших сожителей, животных и растения, по-настоящему понять, в прямом смысле слова. Мы можем с ними мысленно общаться, разговаривать, не применяя слова. И, заметим, это новое измерение для междушестного, да и космического понимания основано на воспроизводимых научных законах.

Ниже я привожу для вас таблицу с противопоставлениями важнейших различий между Новой Медициной и традиционной медициной:

	т.н. Традиционная Медицина (ТМ)	Новая Медицина (НМ)
Мировоззрение	<p>Механистически-материалистическое мировоззрение XIX века</p> <p>Стоит сегодня всё ещё на представлении, что патогенные⁵⁴ причины находятся в клетке или рядом с ней (клеточная патология Вирхова).</p> <p>Специализация</p> <p>Всё мельче единицы, напр.: гены и их манипуляции, вирусы и их части.</p>	<p>Космос человека, животного и растений, в природе выражается Божественное через 5 Биологических Законов природы. Все живые существа имеют душу.</p> <p>«Ибо в действительности всё едино, и одно без другого бессмысленно».</p> <p>Всеобщее видение, синопсис.</p>
Мышление	<p>Одномерное: знает только один уровень - орган или клетку.</p> <p>Мозг в этом смысле рассматривается также как орган. Мышление исключительно линейное.</p>	<p>Многомерное: знает 3 уровня (психика, мозг и органы).</p> <p>Мышление разными контурами регулирования и координации = сетевое (гибкое) мышление</p>
Определение понятия «болезнь»	<p>Авария, поломка, ошибка природы. Одичавшая клетка, бессмысленные наросты, саморазрушение организма, злокачественность. Разрешает ТМ постоянное «регулирующее» вмешательство во все процессы.</p>	<p>«Болезнь» как часть Специальной Биологической Программы природы (СБП).</p>
Действия врача	<p>Вмешательство</p>	<p>Помогающие, сочувствующие, мотивирующие, объясняющие, врач знакомит с причинами болезни и дальнейшим процессом восстановления. Он ожидает, пока природа закончит свою работу.</p>

Пациент(ы)	«Терпящие», не имеющие права голоса. Им не разрешено ничего решать, потому что они «ничего не понимают в медицине», врач перенимает мнимую «ответственность» за пациента, что на самом деле совсем не так.	Хозяин происходящего, имеющий право голоса, может и должен решать, потому что только он ответственен за своё тело и может принимать решения самостоятельно.
Терапия	Симптоматическая в соответствии с «познаниями» международного «протокола» (напр. химиотерапия)	Причинная, на всех трёх уровнях, индивидуальная, которая следует природе или Специальным Биологическим Программам природы.
Причины болезни	Неизвестны, предполагается, что чисто органические	Известны, СДХ
Получение знаний	Статистика, вероятности.	Опыт, биологические законы природы, каждый отдельный случай в точности воспроизводим с научной точки зрения.

⁵⁴патоген = болезнетворный

5 ЖЕЛЕЗНОЕ ПРАВИЛО РАКА – 1-й Биологический Закон природы в Новой Медицине

ЖЕЛЕЗНОЕ ПРАВИЛО РАКА – найденная опытным путём биологическая закономерность, которая во всех без исключения 30.000 случаях обследованных мной пациентов была подтверждена.

ЖЕЛЕЗНОЕ ПРАВИЛО РАКА – сверхдетерминированная система трёх корреляционных функций, в которой, зная одну, можно высчитать две другие.

ЖЕЛЕЗНОЕ ПРАВИЛО РАКА означает:

1. критерий:

Каждое раковое или эквивалентное⁵⁵ раку «заболевание» (теперь как часть Специальной Биологической Программы природы) возникает при СДХ, это значит при

- тяжелейшем
- остро-драматичном и
- изолированном

шоковом конфликтном переживании, одновременно или почти одновременно на всех 3 уровнях:

1. в психике
2. в мозге
3. в органе

2. Критерий:

В момент СДХ **содержание конфликта** определяет локализацию Очага Хамера в мозге, а также и локализацию рака или его эквивалента в органе.

3. Критерий:

Протекание конфликта соответствует определённому протеканию Очага Хамера в **мозге** и соответствующему протеканию специальной программы рака или его эквивалента в **органе**.

⁵⁵Эквивалент рака = подразумеваются все другие заболевания, у которых первая, активная фаза конфликта всегда инициировалась биологическим конфликтным шоком. 5 Биологических Законов природы можно найти у всех «болезней».

Открытие Железного Правила Рака началось со смерти моего сына Дирка, которого на рассвете 18 августа 1978 года смертельно ранил итальянский наследный принц у острова Кавалло /Корсика в Средиземном море, и который почти 4 месяца спустя 7 декабря 1978 года умер на моих руках при ужасных обстоятельствах в университетской клинике Гейдельберга.

Я заболел тогда карциномой яичка, а точнее терато- и интерстициальной⁵⁶ карциномой правого яичка. Против совета профессоров в Тюбингене я настоял на том, чтобы опухшее яичко прооперировали, потому что я тогда уже подозревал, что смерть моего сына спровоцировала что-то в моем теле, ведь до этого я никогда серьёзно не болел. Срочная гистология показала тогда терато- и интерстициальную карциному. После излечения я решил проверить своё предположение, как только появится такая возможность. Она появилась в 1981 году, когда я работал старшим врачом-терапевтом в онкологической больнице.

ЖЕЛЕЗНОЕ ПРАВИЛО РАКА, открытое летом 1981 года, казалось, распространялось только на гинекологические виды рака. Но скоро выяснилось, что оно применимо ко всем видам рака. Наконец я установил, что все «болезни» были или раком, или раковыми эквивалентами, то есть нечто похожим на рак. Поэтому было только логично, что ЖЕЛЕЗНОЕ ПРАВИЛО РАКА должно быть применено ко всем т.н. «болезням». Оно действует для всей медицины. Но раз уж оно так называется, оставим это название, вместо того, чтобы говорить: «ЖЕЛЕЗНОЕ ПРАВИЛО всей медицины».

5.1 1-й критерий ЖЕЛЕЗНОГО ПРАВИЛА РАКА

Первый критерий описывает условия для биологического конфликта и, таким образом, сразу же ограничивает его от т.н. психологических и психических конфликтов, которые лучше назвать общие психические конфликты. Психические конфликты это хронические, длительные конфликты или проблемы, при которых у человека есть время подготовиться и приноровиться. Это время не обязательно должно быть долгим, иногда хватает только пары секунд. Психические конфликты и проблемы обычного рода, к которым мы можем подготовиться, которые мы уже знаем, нами, людьми, решаются постоянно.

Совершенно по-другому обстоит дело с биологическим конфликтом у человека и (млекопитающего) животного, и который, вероятно, аналогично протекает у других животных и растений.

Биологический конфликт это тяжёлый, остро-драматичный и изолированный конфликтный шок, который застал нас врасплох абсолютно неподготовленными. Я знал многих пациентов, которые потеряли 3 или 4 близких родственника и к которым они были очень привязаны. У одной пациентки это было особенно показательно: У последнего из 4х близких родственников, её дяди был очень красивый сундук, который он пообещал оставить пациентке, в завещании же оставил сундук её сестре. Это застало пациентку совершенно неожиданно «врасплох», потому что она рассчитывала на этот сундук и приготовила ему даже почётное место в зале. Она пострадала от неперевариваемой досады, она как бы мысленно уже проглотила кусок и теперь должна была этот кусок вернуть: она заболела карциномой поджелудочной железы. Мы позже ещё увидим, что карцинома поджелудочной железы это не простая «авария», а разумный биологический процесс. Биологический смысл состоит в том, чтобы вырабатывать больше желудочного сока, который необходим, чтобы кусок (сундук) всё же переварить.

⁵⁶интерстициальная = лежащая между.., например, лежащая между паренхимой ткань

Если посмотреть «психологически», то смерть («потеря») каждого из этих 4х близких родственников должна была быть более значимой – но не стала, потому что о каждом из этих людей было заранее известно, что смерть неизбежна и, как бы это ни было грустно, но ничего поделать нельзя. Родственники были должным образом оплаканы, это был конфликт психической или психологической потери, но это не был биологический конфликт. С другой стороны, не унаследование сундука поразило пациентку как гром среди ясного неба. Это вызвало биологический конфликт и рак поджелудочной железы!

Психологи всё время искали такие психологические, кажущиеся релевантными конфликты, - скрытые конфликты, - которые долго развивались и имели источник в своем большинстве в детские и юношеские годы, (как правило, например, при потере родственника). Но им никогда не удавалось найти причины! Они никогда не принимали во внимание момент «неожиданности». Поэтому все статистические данные психосоматического характера, которые они устанавливали, были бессмысленными, потому что они не научились мыслить биологически.

Важно кроме того понять, что один и тот же случай (напр. автомобильная авария) не вызывает один и тот же конфликт или даже СДХ. Пострадать от конфликта – это очень индивидуально, и в расчёт идёт только то, что сам пациент об этом рассказывает.

5.1.1 Определение термина «конфликт» в ЖЕЛЕЗНОМ ПРАВИЛЕ РАКА

Конфликт должен всегда определяться тем, что он в принципе действителен для всех живых существ. Я определяю слово «конфликт» как «биологический конфликт». Одного вышеупомянутого университетского профессора психиатрии судья спросил, что он понимает на своём языке под сексуальным конфликтом, который доктор Хамер находит в ситуации, когда жена застала своего мужа с любовницей и теперь имеет Очаг Хамера в левой височной области коры мозга. Ответ: «Я бы назвал это нарциссическим оскорблением (обидой)». На мой вопрос: «Вы бы у моей собаки признали такой же вид психического определения конфликта?»- ответа не последовало.

Именно здесь «зарыта собака». Наши определения конфликтов в признанной медицине находятся, прежде всего, в религиозно-философско-психоаналитической плоскости, а именно догматической.

Для меня не существует догм, которые сужают науку. Если я вижу, что человек и животное при одинаковом биологическом конфликте одинаково заболевают, и в психике, мозге и органах наблюдаются одинаковые процессы и изменения, тогда выводы, правила и закономерности должны следовать фактам, а не наоборот.

Конфликт в системе терминов Новой Медицины не является конфликтом в смысле т.н. психоанализа как складывающаяся в течение десятилетий «конфликтная констелляция», а как *биологический конфликт*. Этот биологический конфликт, который в момент СДХ поражает человека и животного как молнией и вызывает в мозге Очаг Хамера, а также запускает Специальную Биологическую Программу (СБП) для всего организма, это констелляция одной секунды. Естественно, в биологический конфликт вовлекается вся личность целиком, но в большинстве случаев это не решающее. Сильная ссора с тещей из-за детей может вызвать СДХ одним только словом: «*Ты свинья!*» В эту секунду содержание конфликта определяется пониманием пациента. Он заболевает, например конфликтом маркировки территории, Очагом Хамера справа периферически и органически язвенной болезнью мочевого пузыря (Blasen-Ulcus-Karzinom).

С этого момента дальнейшая ссора этого биологического конфликта протекает по «треку конфликтного содержания». Если бы теща закричала: «Ты заморыш!», тогда пациент мог бы пострадать конфликтом нарушения самооценки, и дальнейшая ссора протекала бы в понимании пациента вокруг

его самооценки, независимо от того, является ли он в действительности заморышем или нет. Это был бы «трек» совсем другого «конфликтного содержания».

Биологический конфликт определяется в секунду СДХ, это значит, в эту секунду решается, каким будет содержание конфликта, на треке которого опять же протекает дальнейший конфликт. Женщина, например, которая застаёт своего мужа с любовницей, не обязательно пострадает от сексуального биологического конфликта. Она вообще не обязана пострадать от биологического конфликта, а пострадает только тогда, если она с этой ситуацией сталкивается в том или ином качестве внезапно, ничего не подозревая. Но даже если дошло до СДХ, возможны разные содержания конфликтов:

1-я возможность: Пациентка ощущает при СДХ ситуацию как сексуальный биологический конфликт не-совокупления. Церебрально она пострадает от Очага Хамера слева периинсулярно, на органическом уровне получит карциному шейки матки (если она правша), и к тому же язву в коронарных венах сердца.

2-я возможность: У пациентки тоже есть любовник, она больше не любит своего мужа. Она чувствует в момент СДХ оскорбление и человеческое предательство, что муж выставляет её перед соседями в плохом свете. Она пострадает в момент СДХ общечеловеческим партнёрским конфликтом, церебрально - Очагом Хамера в левом мозжечке и в органе - раком правой груди (если она правша).

3-я возможность: Пациентка воспринимает свою юную противницу в момент СДХ как собственный конфликт нарушения самооценки. «Она может ему дать то, чего я не могу». Пациентка в этом случае в момент СДХ получит конфликт нарушения самооценки, Очаг Хамера в окципитальной⁵⁷ части головного мозга (белого вещества) и рак костей в области таза.

4-я возможность: Пациентка возможно уже пережила климакс и реагирует по-мужски. Тогда она в момент СДХ ту же ситуацию ощущает как территориальный конфликт с Очагом Хамера справа периинсулярно и со стороны органа Kogonar-Ulcus-Ca, интрабронхиальной карциномой, или, если речь идёт о конфликте маркировки территории с атрибутами «какое свинство», карциномой мочевого пузыря (если она правша).

5-я возможность: Часто, однако, возможна карцинома яичника (Ovarial-Ca), как «безобразный полугенитальный» конфликт и конфликт потери с Очагом Хамера в парамедианной окципитальной⁵⁹ области.

В этом месте я хотел бы попросить читателя не увлекаться описаниями локализации Очагов Хамера. Для непрофессионала и без того эти частности трудно понять. Речь идёт о том, чтобы с помощью регистра позже иметь возможность справиться с таблицей конфликтов „психика - мозг - орган“!

Итак, мы видим, что одинаковая ситуация не является такой уж одинаковой. Только ощущения в момент СДХ определяют содержание конфликта и вместе с этим «трек», по которому протекает дальнейший биологический конфликт.

Эти взаимосвязи делают абсурдными высказывания т.н. «проспективных»⁶⁰ исследований вечных игнорантов.

⁵⁷occipital = расположенный к затылку

⁵⁸Ovar = Яичник

⁵⁹para = часть слова со значением: у, рядом, вдоль, против, отклоняющийся от нормального
medial = часть слова со значением: ближе к центру

⁶⁰проспективный = означает предвидение в смысле предсказания

«Неконвертация»⁶¹ системы не является научной слабостью, а вытекает неизбежно из того, что врачу, делающему обследование, почти невозможно предсказать с какой-либо уверенностью, в каком направлении или по какому «шаблону» будет протекать проспективно задуманный конфликт пациента, и как пациент его будет переживать. Сами родственники часто ошарашены от неожиданности, когда они раскопали, какой же конфликт привёл к диагнозу рака пациента. Они часто говорят: «Это могло быть то-то и то-то». Если же пациента спросить об этом перед его родственниками, он часто отвечает: «Нет, это меня совсем не затронуло». И то, что на самом деле вызвало СДХ и конфликт, повергает всех в изумление. Позже, когда они понимают, в чем дело, они зачастую говорят: «Ну конечно, именно так и должно было быть». Один хороший пример по этому поводу - это пациент Эрлангской университетской клиники, которого я мог обследовать в его палате. Он перенёс острый сердечный приступ. Таким образом, он должен был пострадать от конфликта территории с СДХ. Я должен был только спросить, что это был за территориальный конфликт? В присутствии стационарного врача я его спрашиваю, когда и от какого территориального конфликта он пострадал. Ответ: ни от какого. Он успешный владелец ресторана, уважаемые люди всей деревни являются его клиентами, у него двое здоровых детей, хорошая жена, никаких финансовых трудностей, всё в порядке, ни о каком территориальном конфликте не может быть и речи. Я спрашиваю его, давно ли он набирает вес. Ответ: уже 6 недель. По ЭКГ я мог приблизительно оценить, что приступ не должен был быть особенно тяжёлым. Я подсчитал: Где-то 6 недель назад произошел конфликтолиз, сам конфликт должен был продлиться самое большее 3-4 месяца. Я сказал ему: Где-то 6 месяцев тому назад должно было случиться нечто ужасное, отчего Вы провели много бессонных ночей. А 6 или 8 недель назад это всё закончилось». – «Н-да, господин доктор, если вы так спрашиваете, но нет, я не могу себе представить, что это могло вызвать инфаркт». А произошло следующее:

Гордость пациента составлял его вольер с экзотическими птицами. Все его друзья-гости восхищались этими птицами. Денег он на них не жалел и владел самыми редкими экземплярами. Перед завтраком он всегда шёл проверить своих птиц, их между тем было уже 30 особей.

И вот однажды утром как всегда привычно он вышел в вольер, и – он остался стоять с открытым ртом: все птицы, кроме маленького птенца, исчезли. «Воры», подумал он, и это выразилось в СДХ. «Воры проникли на мою территорию!» Пришли соседи, обыскали весь вольер. Наконец нашли малюсенькую дыру, подкопанную под вольером. Опытный фермер сказал только одно слово: «Ласка». С того момента в голове пациента кружилась одна и та же назойливая мысль: поймать эту ласку. После нескольких неудач её удалось поймать в капкан. Только тогда он смог начать перестраивать вольер, делать его безопасным и защищенным от хищников и купить новых птиц. Спустя где-то 3,5 месяца всё было снова в порядке и конфликт окончательно разрешён. Когда он позже размышлял об этой истории, он обратил внимание, что был горд (в активной фазе конфликта), что сбросил пару килограммов. Но в последние 6 недель опять набрал свои килограммы и ещё парочку в придачу.

Стационарный врач сидел во время всей нашей беседы и не уставал удивляться. Теперь он встал и сказал: «Господин Хамер, я поражён. Может быть это неправильно, то, что мы здесь делаем. Во всяком случае, Ваша демонстрация была захватывающей».

Даже пациент сказал: «После нашего разговора я долго размышлял, и признаюсь, что нет ничего другого, что меня могло бы больше сразить, как украсть моих птиц».

Это не имеет ничего общего с психоанализом или конфликтами в психологическом смысле. При биологическом конфликте речь идёт даже не о том, покажется ли конфликт позже, когда всё придёт в «порядок», таким же значимым. Главное, что во время СДХ пациент ощущал так, и это одно является решающим.

⁶¹ отсутствие возможности менять что-то (здесь систему) произвольно и свободно

Далее конфликт развивает собственную динамику. Кто-то, даже если это маленькая ласка, проник на территорию пациента. Он мог бы сразу начать с ремонтом вольера. Но нет – это не давало ему «покоя», как говорят в народе. И только когда он обезвредил своего противника, он смог «спокойно» обустроить свою территорию. Чувствуется прямо таки биологический драматизм этого территориального конфликта.

1.1.2 Синдром-Дирка-Хамера (СДХ)

СДХ это основа Новой Медицины, отправной пункт всей диагностики.

Это каждый раз впечатляет, хотя на сегодняшний день я пережил это уже десятки тысяч раз. Не какие-то постепенно нарастающие конфликты, которые провоцируют заболевание раком, это всегда и единственно шоковый и непредвиденный удар молнии, которая поражает людей, заставляет окаменеть, делает их не в состоянии произнести хотя бы одно слово, приводит в замешательство.



Эта спортивная фотография газеты из Лиона предназначена для иллюстрации того, как вратаря застали «врасплох» и он смотрит на медленно падающий в левый угол ворот, изменивший направление мяч. Он ожидал мяч в другом углу.

Подобный набор в переносном смысле мы находим при СДХ, конфликтном шоке, при котором пациент тоже застигнут врасплох. Ведь конфликтная ситуация, к которой он мог подготовиться, не создаёт СДХ. Так же как вратарь может продемонстрировать фантастический блестящий прыжок и брать мячи в самых дальних углах ворот, если – да, если мяч летит в тот угол, на который вратарь рассчитывал; и мы люди можем перенести множество конфликтов, и не заболеть при этом, если у нас есть время к ним подготовиться.

Мы люди сегодня по большому счету потеряли связь с нашим окружением и нашими братьями животными. Только так было возможно более или менее получить представление об интеллектуальных конфликтах, которые никак не связаны с биологической реальностью. Мы далеко отошли от эмпиризма⁶³ и наконструировали теорий, которые не имеют ничего общего с жизнью человека, во всяком случае, относительно возникновения болезней. Человек чувствует и ощущает в действительности по архаическим и биологическим схемам управления, ощущает именно биологические конфликты, в то время как он вообразил себе, будто существует отдельно от природы.

Благодаря современной цивилизации, которая не придерживается никаких биологических базовых формаций, мы люди попали в ужасную дилемму. Если мы следуем поведенческим шаблонам, установленным природой, то нам придётся взять на себя все виды общественного порицания, которые нас уничтожат. Если же мы следуем предписаниям политиков, юристов и церквей, которые в большинстве своем направлены против нашего исконнейшего архаичного кода, тогда мы попадаем запрограммировано в конфликтную ситуацию. Очевидно, любыми законами человечества можно сколько угодно манипулировать, но мы должны будем за это жестоко заплатить. Несмотря на это, разнообразнейшие виды всегда приспосабливались к окружающей среде, - в этом вообще заключается развитие природы – они («мутации») длятся обычно многие сотни тысяч лет. Значит, в следующие 100.000 лет это нам не поможет в нашей дилемме.

Ранее люди не знали об этом, или не могли себе это объяснить. Новая Медицина помогает нам выполнять свой долг – искать и найти ответ. Это не значит, что мы не будем тогда болеть от биологических конфликтов. Ведь биологический конфликт это часть природы и не является чем-то хорошим или плохим. Это только реальность и одновременно средство отбора и сохранения вида для природы. Но я думаю, что мы люди станем жить счастливее, если начнём снова жить в соответствии с кодом нашего мозга.

СДХ (Синдром-Дирка-Хамера) это тяжелейший, остро-драматичный и изолированно пережитый шок биологического конфликта. Он запускает Специальную Биологическую Программу (СБП) как разумную реакцию на аварию или экстренный случай, на который организм с первой попытки не может реагировать. Итак, через СДХ природа даёт нам шанс выжить!

Запомним:

СДХ имеет следующие особенности и значения:

1. СДХ возникает как непредвиденный пережитый шок *биологического конфликта* в одну секунду.
2. СДХ определяет содержание конфликта, точнее, содержание биологического конфликта. По этому «шаблону» конфликт протекает дальше.
3. СДХ определяет положение Очага Хамера в мозге через содержание биологического конфликта.
4. СДХ определяет локализацию поражённого раком органа через определение содержания биологического конфликта и через определение местоположения Очага Хамера в мозге.
5. СДХ и – если уже произошёл – конфликтолиз это важнейшие точки отсчёта каждого биологического конфликтного анамнеза. В любом случае необходимо точно установить СДХ, даже если конфликт уже решён. Потому что рецидив конфликта возможно избежать только тогда, когда изначальный СДХ абсолютно точно установлен.
6. СДХ переключает организм с первой же секунды на длительную симпатикотонию на месте Очага Хамера в мозге. Это переключение охватывает более или менее весь мозг.

⁶³Эмпиризм = опыт, познание, основанное на опыте

7. СДХ сразу же меняет вегетативный тонус⁶⁴ и включает длительную симпатикотонию⁶⁵, а также изменяет личность, что можно очень хорошо наблюдать на т.н. «зависшем конфликте».

8. СДХ вызывает с первой секунды рак или раковый эквивалент в органе. Рак в органе имеет разнообразные формы:

- а. сильный митотический⁶⁶ рост клеток, если затронуты органы внутреннего зародышевого слоя (энтодермы);
- б. средний зародышевый слой
 - а) старая мезодерма⁶⁷ вызывает обширный митозный рост во время активной фазы конфликта
 - б) новая мезодерма⁶⁸ (управляемая белым веществом) вызывает некроз тканей в активной фазе конфликта, в фазе восстановления новое разумное наполнение некрозов тканью, которое называют саркомой
- в. гибель клеток эктодермы⁶⁹, управляемой головным мозгом, при язвенной форме рака. Гибель клеток не происходит при изменении функции по «шоковой линии» (эндокринной⁷⁰ системы гипофиза, щитовидной железы, α - и β -островковых клеток поджелудочной железы).

9. Если в то время, когда СДХ запустил биологический конфликт, который ещё активен и его Очаг Хамера находится в одном полушарии головного мозга, происходит новый СДХ, Очаг Хамера которого находится в другом полушарии, тогда мы получаем «шизофреническую» констелляцию⁷¹.

Остро безумным или агрессивным пациент становится только тогда, если он акцентирован на левой мозговой маниакальной⁷² стороне, и имеет т.н. «агрессивно-биоманиакальную» констелляцию. Констелляция шизофрении также может возникнуть при одном и том же двойном СДХ.

10. Под двойным СДХ мы понимаем такой конфликт, который имеет две стороны. Например: территориальный конфликт с обрушением самооценки, или конфликт матери и ребёнка с одновременным обрушением самооценки в области матери-ребёнка (напр. если ребёнок скажет: «Ты очень плохая мать, ты жестокая мать»).

⁶⁴относится к нашим биоритмам, т. е. дневная фаза симпатикотония (бодрствования, стресса) и ночная фаза ваготония (фаза покоя).

⁶⁵Продолжительная симпатикотония = продолжительный стресс / дневная фаза

⁶⁶ митотический = относительно деления клеток

⁶⁷ мезодерма мозжечка = относятся все органы среднего зародышевого листа, управляемые мозжечком.

⁶⁸ мезодерма головного мозга = относятся все органы среднего зародышевого листа, управляемые большим мозгом.

⁶⁹эктодерма головного мозга = относятся все органы наружного зародышевого листа, управляемые большим мозгом.

⁷⁰ эндокринный = выделяющий гормоны

⁷¹шизофреническая констелляция = см. главу «Психозы» во 2-й части книги «Наследие Новой Медицины»

⁷²Мания = расстройство аффекта с приподнятым (безмятежным или раздраженным) настроением, повышением активности

11. СДХ это биологический шанс, который получает живое существо от матери-природы, чтобы оно могло исправить свой промах. Без СДХ у оленя не было бы шанса снова отвоевать свою территорию. В секунду СДХ мать-природа переключается на «Специальную Программу», чтобы организм со второй попытки смог взять препятствие. СДХ – это стартовый выстрел для биологического шанса Специальной Биологической Программы (СБП).

12. Если СДХ кроме «главного трека» имеет ещё и «вспомогательные треки», которые мы частично называем рак или эквивалент рака, напр. «аллергия» (примеры «треков»: оптические, звуковые, вкусовые впечатления или запахи в момент СДХ), то пациент может при попадании только на один единственный «вспомогательный трек» снова мгновенно скатиться на «главный трек» и пережить рецидив конфликта. Например: каждый раз, когда мужчина чувствует запах определённого лосьона для бритья, он вспоминает любовника жены, который использовал этот лосьон. При этом каждый раз у него появляется боль в сердце – рецидив того самого территориального конфликта со стенокардией.

Когда мы затрагиваем СДХ человека, у него увлажняются глаза, как знак его эмоционального аффекта⁷³. Каждый рецидив конфликта появляется не постепенно, а вместе с новым СДХ. Мы называем это «трек». Само собой рецидивный СДХ, который нас снова перемещает на конфликтный трек, далеко не имеет такой силы, как в первый раз. Это можно назвать как «интенсивное воспоминание».

Трек, часто их даже несколько, это не что-то плохое, не постоянные ошибки природы, а нормальные и для природы почти жизненно необходимые живые напоминания: «Осторожно, при таких же обстоятельствах тогда случилась катастрофа, будь осторожен!» Такие треки мы называем аллергиями.

Ещё раз: Конstellляция непредвиденного шокового переживания конфликта, СДХ, приводит к конфликту, а не наоборот. Если бы эта особая конstellляция не наступила, вероятно, не дошло бы до биологического конфликта! Эту кажущуюся или действительно случайную конфликтную конstellляцию, которая вызывает СДХ, невозможно понять, потому что невозможно понять случайность. Но случайностью эти СДХ-конфликты являются только при «узком рассмотрении». В широких биологических рамках эти процессы, конечно, имеют свой смысл, например для регулирования сохранения вида. Это конечно не может успокоить отдельного индивида, который должен быть пожертвован. Но ведь мы люди тоже не очень щепетильны с нашими животными и думаем, что это разумно, убивать животных для выживания гомо сапиенс. Может, некоторым людям, которые предпочитают видеть «узнаваемое управление личного бога», будет сложно понять в будущем, что их бог вмешивается в их жизнь, казалось бы, такими «случайными конstellляциями». Игнорируя биологические конфликты и их последствия, им показалось возможным сделать человеческий и метафизический духовный мир понятнее и расчётливее. Но это было благочестивым заблуждением!

Такая вещь как СДХ, которая в ту же секунду подтверждается в виде Очага Хамера, не может больше игнорироваться с религиозно-философской точки зрения, потому что СДХ – это просто реальность.

⁷³эмоциональный аффект = особое чувство возбуждения

5.2 2-й критерий ЖЕЛЕЗНОГО ПРАВИЛА РАКА

Если человек (животное или растение) пострадало от СДХ, т.е. тяжелейшего, остро-драматичного и изолированного шокового переживания, то его подсознание относит содержание конфликта, вызванного СДХ, к биологической области определённых представлений, например:

- области отношений матери-ребёнка или
- области «территории» или
- области «воды» или
- области «преследуемого страхом» или
- области «самооценки»
- или другие подобные области.

И здесь наше подсознание точно дифференцирует: никогда обрушение самооценки в сексуальной области («ты импотент») не вызывает остеолит шейных позвонков, а всегда остеолит таза, рак костей таза. Никогда конфликт обрушения самооценки в отношениях матери-ребёнка («ты плохая мать») не вызовет остеолит таза, а всегда рак головки левой плечевой кости (у правши).

Каждой биологической области представлений соответствует определённый реле-центр в мозге, который в случае заболевания мы называем «Очаг Хамера». Итак, каждая биологическая область представлений имеет свой «реле-центр».

От Очага Хамера в момент СДХ посылаются особые коды к органу, привязанному к этому Очагу Хамера (ОХ). Можно сказать, что каждый ОХ имеет «свой орган». Итак, трёхуровневое протекание «психика – мозг – орган» это синхронное течение происходящего от ОХ к органу с разницей в доли секунды. Пациенты могли почти до минуты точно установить СДХ, потому что он протекает драматично. Чаще всего больные «застывали от испуга», были «неспособны говорить», «как парализованные», «глубоко напуганные» или подобное. В мозге СДХ можно увидеть с первой секунды на КТ головного мозга как конфигурацию чётких окружностей мишени⁷⁴ (активный ОХ), на органе с первой секунды можно найти: рак, начавший в это мгновение расти! (или некроз у органов, управляемых большими полушариями мозга).

В первую секунду СДХ уже всё запрограммировано: в соответствии с содержанием биологического конфликта в секунду СДХ, как мы можем сегодня легко убедиться на КТ, «переключается» изначально определённый отдел мозга (ОХ).

В ту же секунду начинаются изменения в органе, предсказуемые и очень точно выверенные на опыте, которые приведены в таблице «ПСИХИКА-МОЗГ-ОРГАН»; это разрастание клеток или уменьшение их количества или изменение их функции (при т.н. раковых эквивалентах).

Я сказал «переключаются» потому, что, как мы ещё увидим, СДХ является операцией переключения на специальную или аварийную программу, чтобы организм смог справиться с непредвиденной ситуацией.

«Болезнь» в том смысле, которому нас учили раньше в университете, строго говоря, не существует. Мы предполагали, что то, что мы называли «болезнью», это ошибка «матери-природы», например, что предполагаемая «иммунная система» (принимаемая за оборонительную армию нашего организма) «сдалась». Но мать-природа не делает ошибок, кроме тех, намеренных, кажущихся нам ошибками, которые как потом выясняется, всё же имеют смысл.

⁷⁴конфигурация мишени = активный Очаг Хамера выделяется своим типичным, похожим на стрелковую мишень проявлением в КТ головного мозга.

5.3 3-й критерий ЖЕЛЕЗНОГО ПРАВИЛА РАКА.

Третий критерий Железного Правила Рака Новой Медицины говорит о том, что т.н. заболевание, включая фазу восстановления, протекает на всех трёх уровнях синхронно. Эта синхронность отличается критериями, какие симптомы типичны для активной фазы конфликта на психическом, церебральном и органическом уровнях, и какие симптомы типичны для фазы восстановления (решённого конфликта) на тех же психическом, церебральном и органическом уровнях. К ним присоединяются типичные симптомы всех трёх уровней для эпилептического и эпилептоидного кризиса⁷⁵, которые у каждой болезни (СБП) немного различаются, в то же время для каждой болезни (СБП) специфичны с точки зрения церебральной и органической симптоматики (например, сердечный приступ как эпилептоидный кризис при Koronar⁷⁶-Ulcus-Ca) и, конечно, в любом случае типичны для психической и вегетативной симптоматики.

С этими инструментами, то есть знанием о закономерностях и соответственно типичных симптомах протекания на всех 3 уровнях, теперь появилась возможность работать в медицине *причинно* и по воспроизводимости правильно!

⁷⁵ эпилептоидный = подобный эпилепсии

⁷⁶относительно сердца (коронарных артерий)

6. Кодовое поведение мозга – основа биологических конфликтов

Когда говорят о биологических конфликтах, нужно определить, что собственно явилось основанием для такого биологического конфликта.

Каковы их основы в эволюционном развитии, вы, дорогие читатели, найдёте в главе об онтогенетической системе опухолей.

Так как мы говорим о биологическом конфликте, мы предполагаем, конечно, что это не чисто человеческие конфликты, а ещё и животные конфликты, именно биологические конфликты. Конфликты очевидно должны быть (биологически) заложены природой или должны протекать по определённым закономерностям, они должны иметь в мозге индивида какие-нибудь максимы, которые делают возможным такое «системное конфликтное поведение». Я называю это «кодовое поведение мозга». Вместо кодового поведения мы можем сказать также «сумма поведенческих шаблонов». По сути, все эти определения выражают, что человек и животное живут по типичному для каждого отдельного вида поведенческому шаблону или поведенческому графику. Какое именно определение использовать, это неважно. Не нужно никогда делать из терминов догму. Эти термины существуют в истории развития с тех пор, как появились человек и животное, а не только со времён Дарвина.

Эти термины, всё равно, с какой формулировкой, не мои, это общественное достояние. Моим является только осознание, что этому кодовому поведению соответствует определённое биологическое конфликтное поведение. Это является новым. По этой теме уже есть целый ряд экспериментов и их результатов. Но систематизировать их до этого не получалось, и частично они были просто неправильно интерпретированы. Один пример: Несколько лет назад предполагаемое очень серьёзное исследование американских учёных наделало много шума и вызвало огромное волнение. Формальдегид или по химической формуле HCHO или альдегид муравьиной кислоты, бесцветный, с пронзительным запахом, растворяющийся в алкоголе и в воде газ, также известный как водный раствор с добавлением метанола против полимеризации формалин, должен вызывать у крыс рак.

Обычно крысы далеко обходят формалин даже в обычном разбавленном состоянии, который употребляется для дезинфекции при уборке операционных помещений, потому что они до смерти его терпеть не могут. Умные исследователи использовали теперь это отвращение и повысили концентрацию формалина в тысячу раз и – слушайте и удивляйтесь – эту высококонцентрированную смесь бедным крысам несколько раз в день впрыскивали в нос! Бедные животные, которым отказывают в душе, страдали каждый день от нового рецидивного СДХ, который вызывали у них неотёсанные исследователи. Спустя несколько месяцев, закончив эксперимент, крыс постепенно «освобождали» и исследовали под микроскопом их носы: первые после окончания мучений убитые крысы имели «только» язву слизистой носа. Крысы, которые жили чуть дольше, и дошли до PLC-фазы (новое наполнение язвы посредством разрастания клеток) показали рак слизистой оболочки носа! Разве могло быть иначе?

А так как по мировоззрению нашей официальной науки и мнению крупных церквей, животным не разрешено иметь душу и естественно так же мало возможно переживание конфликтного шока, то оставалось единственное следствие: формальдегид провоцирует рак! Захватывающее дух исчадие глупости! Любой человек при такой же постановке опыта с любым концентрированным сильно пахнущим средством так же с очень большой вероятностью заболел бы карциномой носа. Но даже намёк на такие размышления чужд сегодняшним интеллектуальным исследователям.

Там, где животное неделями или месяцами на том же самом месте мучают – в моём толковании повторяют первый мучительный СДХ каждый день посредством нового рецидивного СДХ – можно развить у любого животного рак. Ещё ни разу не удалось вызвать рак на органе, который был отсоединён от мозга, то есть на препарате органа. *In vitro*⁷⁷ можно вырастить только саркомы, т.е. разрастание соединительной ткани. Эти клетки соединительной ткани приносят импульс разрастания «в рюкзаке», потому что при возникновении шрамов в теле они являются дежурной «ремонтной бригадой» для быстрого заживления и рубцевания возможных шрамов. Сравнимый «всплеск роста» на относительно короткий срок (у человека до 9 месяцев) демонстрирует ткань плода (максимально за протекание беременности).

Итак, нормальному кодовому поведению у человека и животного противостоит биологическое конфликтное поведение. Может вовсе не «противо»-стоит, а интегрировано в нормальное кодовое поведение как возможный вариант? Мы ещё увидим, что например у оленя заболевание Kogonar-Ulcus-Krebs это единственная возможность, чтобы прожить ещё может быть 2 или 3 года, пока молодой олень его окончательно не изгонит с территории.

У нас, т.н. цивилизованных людей нового времени, вообще нарушена связь с «болезнью», которую мы воспринимаем как врага или воплощение зла, как божье наказание, или что-то подобное. Это всё устаревшие ветхозаветные представления достаточно примитивной картины мира. В таком мире болезнь это что-то злое и ненатуральное, а животным, которые должны только поставлять мясо и мех, не разрешено иметь душу, ну а землю можно уничтожать любое количество раз.

Хотя кодовое поведение человека и, например, других млекопитающих похожее, но каждая раса имеет своё специфичное кодовое поведение. Всё это вместе образует гармоничную космическую систему, в которой каждый вид состоит в какой-либо связи с другими видами, даже если это только то, что от одного животного другому не угрожает опасность. Никогда кошка не будет убегать от коровы или слона, напротив она сразу убегает, когда издали увидит собаку. Так каждый вид животного, как и каждая раса человека, научилась в течение миллионов лет строить свое кодовое поведение, с которым она может жить в своей нише. Утёнок может плавать с первого дня своей жизни, ему не надо этому учиться. Другим вещам он учится у мамы утки. Олень, например, в соответствии со своим кодовым поведением будет защищать свою территорию, даже если он никогда не видел другого оленя. Это просто «внутри» его кода. И так со многими другими вещами, которые мы люди в соответствии с древним кодом нашего мозга делали бы интуитивно правильно, если бы не были денатурированы нашей т.н. цивилизацией.

Такую фундаментально важную вещь как рождение ребёнка люди без единой проблемы осиливали в течение миллионов лет. Мать знала всегда, как нужно родить ребенка, а именно в положении на корточках, что легче всего и является физиологическим, но она знала также, что пуповину нужно перерезать, а младенца приложить к груди, прежде его помыв. Если сегодня посмотреть на роды, при которых с какой-то изощренной глупостью пренебрегаются все самые примитивные правила природы – вплоть до стимуляции схваток или т.н. «кесарева сечения», то невольно спрашиваешь себя, почему как раз такие существа рекламируют свой интеллект. К счастью в последнее время женщины опять отвоевали право на естественные роды у большинства мужчин-врачей...

⁷⁷*In vitro* = в пробирке, т. е. вне живого организма

Для того, чтобы воспитывать своих детей, люди должны читать толстые книги или идти учиться в университет, чтобы там уложить в своей памяти какие-то чисто интеллектуальные т.н. педагогические системы, которые в большинстве случаев оказывались несостоятельными на практике. Каждая мать собаки и каждая мать воробья справляется с этим намного лучше без университетов! Нет такого зверя на земле, который по глупости не кодового поведения приблизился бы к человеческой цивилизованной расе.

Даже если мы прилежно тренируемся в игнорировании кода нашего мозга, то всё равно практически все наши ощущения, решения и действия очень существенно формируются этим кодовым поведением. Но хуже всего, как я ещё покажу, вмешиваются в наше человеческое кодовое поведение манипуляции с гормонами. Несмотря на это: каждый СДХ это новое доказательство того, как точно соотносятся психика с конфликтом, мозг с Очагом Хамера и орган с раком. Никогда не бывает исключений, кроме системных, например у левшей. Закономерность этого соотношения и сумма всех соотношений всех живых существ между собой – как и человека к своим «бактериям» - всё это вместе есть закон природы. Любое нарушение этого закона - это своего рода убийство или самоубийство. Только «ученики колдуна» в своём непонимании могут пробовать что-то подобное.

6.1 Сравнение биологических форм протекания рака у животного и человека.

Животному не хватает помощника, который бы увидел конфликт и смог дать ему совет, как избежать конфликта в будущем. Животное обычно должно выстоять свой конфликт, пока он в реальности не закончится или животное умрёт от нерешённого конфликта и рака. Мы уже видели, что в природе т.н. «раковые заболевания» не являются какой-либо ошибкой, клеткой, которая вышла из-под контроля и сошла с ума, а есть нечто очень разумно происходящее, которое содержится в целостном плане природы в качестве незаменимого момента. Мы видим у животного (у человека это может только очень отдалённо с этим перекликаться), что идущая извне помощь, то есть не предусмотренная в природе, для одоления конфликта отдельных рас не является каким-то качественным плюсом, максимум средним плюсом, но зато представляет собой качественный минус. У людей как расы всё точно так же.

Если мы посмотрим на природу, ещё не изменённую человеком, то мы увидим, что животные свой конфликт, пережитый посредством СДХ, и соответственно свой рак, должны решать в реальности. Потерю своих детей, потерю территории для животных невозможно решить «психотерапевтическим» путём, а только в реальности! Впрочем, мы видим у высокоразвитых животных тоже что-то наподобие культа в решении конфликтов. Вспомним только нам всем известные ритуалы для мёртвых у слонов, совершенно очевидно это попытка, для особо затронутых животных или всего стада ослабить или разрешить конфликт потери! Что мы, люди, делаем по-другому на наших похоронах? Слоны собираются целыми днями вокруг умершего товарища, которого они перед этим похоронили и обложили ветками и зарослями, и скорбят о нём.

Не беря во внимание такую «культовую помощь» у высокоразвитых млекопитающих, животное должно свое заболевание выстоять. Да, это заболевание - своего рода регулярный тест на качество в регулярные промежутки времени, который нужно выстоять, в противном случае индивид «потеряет квалификацию».

Старый олень, например, должен каждый год выступать на квалификационном тесте против молодого оленя, и когда-нибудь он не сможет пройти этот тест и тогда он должен умереть.

Поэтому вообще, «терапия» биологического конфликта это реальное разрешение конфликта. Это реальное разрешение может состоять в виде возвращения прежнего состояния или в альтернативном жизненном решении. Итак, или олень завоюет свою территорию обратно или изгонит другого оленя из его территории. Собака, потерявшая своего ребёнка, или догоняет разбойника и отнимает ребёнка, или успокаивается другими детьми или снова быстро беременеет – и так видимо происходит в большинстве случаев. Во время беременности наступает мирная передышка от конфликтов, то есть конфликты невозможны, потому что беременность после первой трети протекает исключительно в ваготонии, и после рождения новых щенят конфликт автоматически решён.

Так как животные, в отличие от людей, обычно живут в своём естественном ритме, в этот ритм запрограммирована например потеря одного детёныша, и в широком понимании это «норма», а также решение такого «нормального конфликта» через новую беременность.

Нам людям нельзя забывать, что мы подвержены широким ограничениям, которые нам поставили основатели религии или социальные реформаторы, но которые мало общего имеют с биологией. Так, почти нет такого реформатора общества, которого можно назвать нормальным человеком. По сути они были крестом для человечества, о мудрости не могло быть и речи, если мудростью назвать то, что необходимо жить по возможности в соответствии с кодом мозга, а также с психикой и душой. Для меня мудрецом был бы тот, кто нас людей научил бы, как мы можем жить с данным природным кодом, вместо того, чтобы в войнах осуществлять извращения по уничтожению человеческих жизней.

Если мы говорим, что человек и (млекопитающее) животное одинаково переносят рак, то многие согласятся, что рак в органе у них одинаков или сравнительно такой же. Очаг Хамера в мозге, на соответствующем месте как у человека, тоже одинаков или сравнительно такой же. Если же эти два уровня одинаковы или сравнительно такие же, то это много говорит о том, что и психический уровень одинаков или сравнительно такой же. Если я утверждаю, что животное испытало конфликт, я имею в виду биологический конфликт, то это в большинстве случаев воспримут нормально. Если я говорю, что у животного нет аппетита, как у человека, бессонница как у человека, симпатикотония как у человека, то это как бы тоже ещё воспринимается. Но если я скажу, что животное думает день и ночь о своем биологическом конфликте и ему снится его конфликт, то это встречает негодование и неприятие. Это, говорят, атрибуты мышления, которые зарезервированы только для человека. Но это не так. Конфликт протекает у человека и животного одинаково, причем на всех трёх уровнях. (Вы никогда не слышали, как ваша собака во сне вздыхает?)

Для многих из нас, особенно для тех, кто религиозно или мировоззренчески фиксирован, это очень тяжело принять. Для меня же это самое нормальное в мире. Конечно, содержание например конфликта зависти пищи для животного в зависимости от вида, несущественно, но отличается от человеческого конфликта, просто он у человека трансформирован. Но и трансформированные конфликты человека постоянно выводятся на их *архаичный шаблон*. Следующая таблица с отдельными взятыми видами конфликтов должна нам это прояснить.

6.2 Сравнение биологических конфликтов у человека и животного

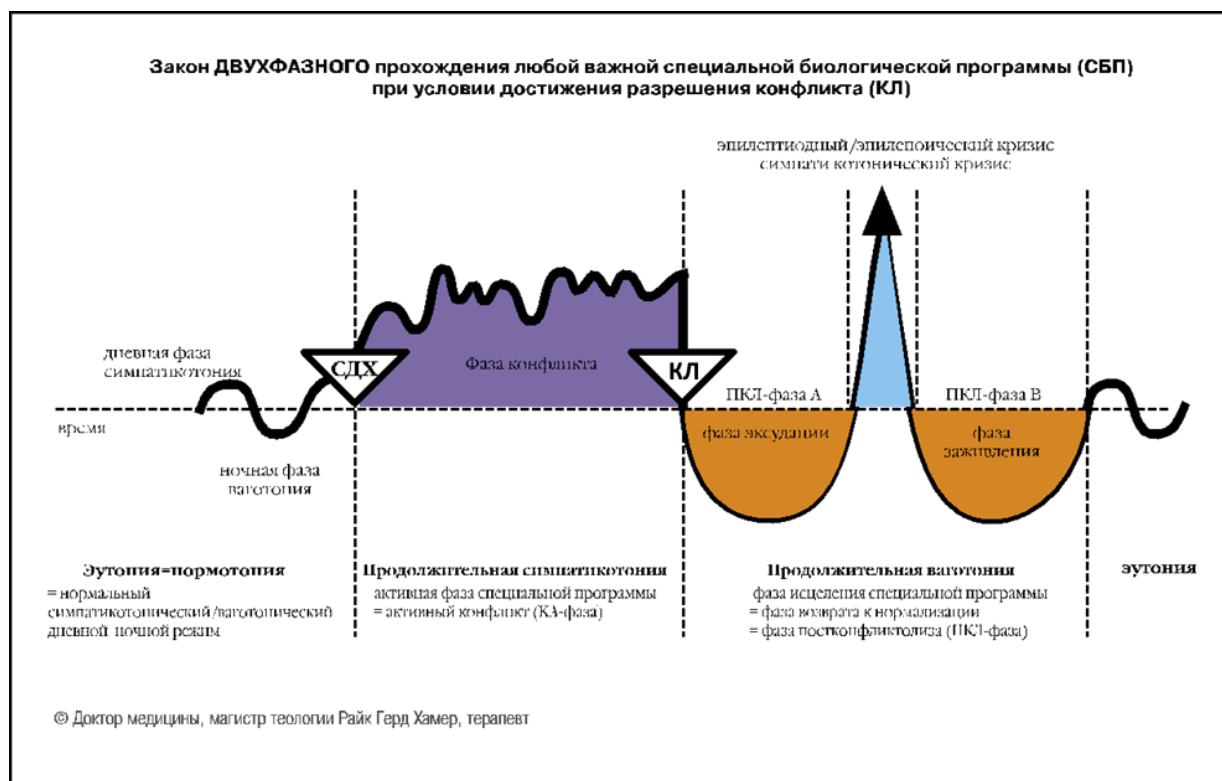
	человек	млекопитающее животное
Рак груди/ Рак молочных желёз у животного	<u>Конфликт Матери-ребенка</u> Например, пострадал ребёнок	<u>Конфликт гнезда / территории</u> Например, у коровы забрали телёнка
Рак печени язвенной формы (язва желчных протоков)	<u>Конфликт неприятностей на территории</u> Ссоры в основном с членами семьи и в основном из-за денег Например, разногласия из-за наследства	<u>Конфликт неприятностей на территории/ конфликт зависти пищи</u> Например, даккель съедает лучший кусок у шефа-овчарки
Koronar-Ca Bronchial-Ca	<u>Конфликт территории</u> <u>Конфликт страха за территорию</u> Например, потеря рабочего места, жена или девушка ушла к другому	<u>Конфликт территории</u> <u>Конфликт страха за территорию</u> Например, молодой олень изгоняет старого оленя с территории, олениха убегает на другую территорию.
Карцинома шейки матки	<u>Женский сексуальный конфликт</u> Например, жена застаёт мужа с любовницей, архаический биологический конфликт, что другая была совокуплена и возможно забеременеет, а она нет	<u>Конфликт не совокупления</u> Например, готовая к совокуплению собака держится хозяином всё время на расстоянии от самца, не имеет права иметь щенков
Рак костей (при восстановлении лейкемия)	<u>Конфликт обрушения самооценки</u> Например, работника не повысили на работе, кто-то не сдал экзамен, или кому-то сказали: «У тебя рак!»	Например, собака долгое время не может ходить, оленю в борьбе поломали рога, слону сломали бивень
Рак яичка	<u>Конфликт потери</u> Например, отец теряет ребёнка или мужчина своего товарища	Например, собака теряет хозяина или товарища по игре

Рак прямой кишки Рак мочевого пузыря	<u><i>Конфликт маркировки территории</i></u> Например, пациенту сказали: «Ты не знаешь, кто твой отец!» (Прямая кишка) Замужняя дочь постоянно спит с другим мужчиной (мочевой пузырь у отца)	Например, олень из соседней территории постоянно нарушает территорию
Круглый очаг рака в лёгких	<u><i>Конфликт страха смерти</i></u> Например, «у тебя рак», нет никаких шансов больше, пациенту снится каждую ночь автокатастрофа, которая кончается смертельно	Например, мыши при эксперименте постоянно подвергаются задымлению, кошка сидит у мышиной норы, мыши нужно проскочить мимо кошки
Аденокарцинома собирательных трубочек почек	<u><i>Конфликт беженца или конфликт брошенности/оставленности/одиночества</i></u> Например, маленького ребенка увезли за 100 км к бабушке, все чужие. Вода удерживается организмом, чтобы не «высохнуть». Младенец помещён в инкубатор, хотя и тепло, но не хватает движений и звуков мамы. Большой процент страдает от т.н. «отказа почек» = удержание воды.	Например, корова продана и помещена к другим коровам, пострадает от конфликта беженца ⁸⁰ , удерживает воду. Новорождённый в стаде теряет случайно мать из вида. Посредством удержания воды, следующего за конфликтом, получает на 2 дня дольше шанс, снова найти мать.

⁸⁰ конфликт беженца = конфликт со времен древности, когда «мы», т. е. наши общие предки жили в воде и за счёт прилива были выплеснуты на берег. Благодаря специальной программе удержания воды «мы» могли выжить в течение нескольких дней, пока в какой-то момент новый прилив не возвращал нас обратно!

7 Закон двухфазного протекания рациональных Специальных Биологических Программ (ранее назывались болезнями) при разрешении конфликта –

2-й Биологический Закон природы Новой Медицины



На этой схеме справа изображен обычный ритм дня и ночи⁸¹.

После СДХ вы видите активную стрессовую фазу конфликта или фазу непрерывного дня, также называемую длительной симпатикотонией.

После разрешения конфликта (КЛ = конфликтолиз) следует фаза восстановления или непрерывная ночная фаза, также называемая длительной ваготонией, прерываемая эпилептическим или эпилептоидным кризисом, перевалочной точкой фазы восстановления. От этой точки организм снова стремится к нормализации. После завершения этого этапа восстановления наступает снова нормальный ритм дня и ночи.

Каждое заболевание, или каждая Специальная Биологическая Программа (СБП), протекает двухфазно, это значит имеет 1. = конфликто-активную, холодную, симпатикотоническую фазу начиная с СДХ (СА-фаза) и 2. = конфликто-решённую или фазу восстановления, также называемую тёплой или ваготонической⁸², как только дело дошло до конфликтолиза. Эту фазу мы также называем «пост-конфликтолизная фаза», коротко PCL-фаза.

Каждое заболевание, при котором происходит решение конфликта, состоит из СА-фазы и PCL-фазы. И каждая PCL-фаза, если она не прервется новым конфликтным активным рецидивом, имеет эпилептический или эпилептоидный кризис в самой глубокой точке ваготонии.

⁸¹эутопия или нормотония = нормальный ритм дня и ночи

⁸²ваготония = парасимпатикотония

Закон двухфазности всех заболеваний переворачивает всё наше предыдущее знание в медицине основательно с ног на голову: нам были известны до этого, по грубым подсчётам, несколько сотен т.н. «болезней». Но теперь при более подробном взгляде мы нашли почти половину таких якобы болезней, при которых у пациентов отмечаются холодные руки, холодная периферия, и почти половину так называемых тёплых или горячих «болезней», при которых у пациентов тёплые или горячие руки и температура. В действительности существовало только около 500 «танDEMов»: в начале (после СДХ) холодная, симпатикотонная фаза активного конфликта и после (после КЛ) горячая, ваготонная фаза восстановления разрешённого конфликта. Такая схема двухфазности является биологическим природным законом.

Все «болезни», которые нам известны, протекают по этому сценарию, как только конфликт разрешён. Если мы теперь посмотрим назад, то в медицине до этого ни одну болезнь не рассматривали правильно: при т.н. «холодных болезнях» следующая фаза восстановления была полностью пропущена или неправильно интерпретирована как собственная болезнь (например, грипп), а при т.н. «горячих болезнях», которые представляют собой вторую фазу, а именно фазу восстановления после решённого конфликта, предыдущую холодную фазу попросту проглядели или тоже неправильно интерпретировали как отдельную болезнь.

В мозге обе эти фазы имеют Очаг Хамера на одном месте, но в разных состояниях: в фазе активного конфликта (СА-фаза) всегда в виде конфигурации т.н. стрелковой мишени с четко очерченными кругами. В фазе разрешённого конфликта (PCL-фаза) Очаг Хамера набухший, подобный отёку. Отёк по самому внутреннему кругу мы называем как «интрафокальный отек», отёк по внешнему кругу как «перифокальный отёк». Но это только приблизительные названия для собственно ясной вещи. С начала фазы восстановления обычно отёк можно более или менее окрасить контрастным средством, а самое позднее в конце фазы восстановления мы находим в Очаге Хамера более или менее большое количество глии, которая собирается как признак ремонта синапсов⁸³ нервных клеток. Эту безобидную глиому до этого называли, как мы знаем, «опухоль головного мозга» или «метастазы в мозге», на самом деле это были к счастью заживающие или зажившие Очаги Хамера.

⁸³синапс = место, где нервная клетка передаёт возбуждение

1-я Фаза:

А. психический уровень	<p>Конфликтная активность:</p> <ul style="list-style-type: none"> • Навязчивое конфликтное мышление • Стрессовая иннервация⁸⁴ для возможности справиться с конфликтом • Ритм непрерывного дня
Вегетативный уровень	<p>Симпатикотония:</p> <ul style="list-style-type: none"> • Отсутствие аппетита • Потеря веса • Сужение сосудов: холодные руки и ноги, холодная кожа • Бессонница, короткие просыпания сразу после засыпания • Повышенное давление
Б. церебральный уровень	<p>Очаг Хамера в конфигурации стрелковой мишени на месте, соответствующем конфликту и органу</p>
В. органический уровень	<p>А) органы, управляемые древним мозгом: Размножение клеток как разумный процесс для решения конфликта. Одновременно увеличивается количество грибковых бактерий (кислотоустойчивые туберкулёзные микобактерии) параллельно росту клеток в органе, хотя они должны будут приниматься за работу по избавлению от ненужной ткани только после конфликтолиза.</p> <p>Б) органы, управляемые большими полушариями: Некрозы или язвы в зависимости от органа. Потеря клеток! разумный процесс решения конфликта для отдельного индивида или разумный процесс якобы программы суицида⁸⁵ для сохранения вида (пища для льва)</p>

⁸⁴ иннервация = нервное снабжение тканей и органов организма

⁸⁵ суицид = самоубийство, вольная смерть

2-я Фаза

А. психический уровень:	<p>Фаза разрешённого конфликта (PCL-фаза)</p> <ul style="list-style-type: none"> • Полное успокоение • Ритм непрерывной ночи
Вегетативный уровень:	<ul style="list-style-type: none"> • Глубокая усталость • Ваготония • Хороший аппетит • Хорошее самочувствие • Температура • Проблема засыпания до 3 часов утра (= восход солнца, биологическое начало дня), для «добычи» шанс, при дневном свете не стать жертвой хищника во сне • Расширенные периферические сосуды: тёплые руки, ноги, тёплая кожа, низкое давление
Б. церебральный уровень:	<p>Круги стрелковой мишени Очага Хамера становятся отёчными в PCL-фазе, часто расплываются полностью в отёке (интрафокальный и перифокальный отёк), с начала фазы восстановления его можно окрасить контрастным средством, и тогда его неправильно интерпретируют как «опухоль головного мозга». Окрашивание контрастным средством возможно из-за значительного усиления обмена веществ в области Очага Хамера и отложения глии, соединительной ткани мозга, чтобы снова отремонтировать стареющее реле. Цена всего этого: она становится более ригидной, жёсткой, менее эластичной. При повторном происшествии в том же реле возможен разрыв ткани мозга (киста). В конце PCL-фазы, а значит т.н. «фазы мочеиспускания» (диурезная⁸⁶ фаза) отёк снова спонтанно восстановится, как признак зажившего Очага Хамера.</p>
С. органический уровень:	<p>А) органы, управляемые стволовым отделом мозга: Разрушение размножившихся клеток (только опухолевых клеток!) в PCL-фазе с помощью грибов или грибковых бактерий (ТВС) до status quo ante (состояние до). Если микробы отсутствуют (из-за ошибочно благонамеренной гигиены в цивилизации), то опухоль остаётся, но не делает митозов с момента КЛ; биологическое разрушение клеток не происходит.</p> <p>Б) органы, управляемые большими полушариями: Восстановление недостающих клеток, потерянных при предыдущей клеточной атрофии, т. е. пополнение некрозов и язв, с помощью бактерий в зависимости от их наличия (органы, управляемые мозолистым телом головного мозга) или вирусов (органы, управляемые корой головного мозга⁸⁷)</p>

⁸⁶Диурез = выделение мочи

⁸⁷Кора головного мозга - кортикальная (=cortex)

Незнание этой закономерности в медико-клиническом смысле нам мешало правильно организовать медицину или правильно увидеть хотя бы одно единственное «заболевание». Без этого знания биологической закономерности мы не смогли бы ни понять когда-нибудь взаимосвязи рака, потому что мы думали он неизлечим, и мы ограничились устранением симптомов на органическом уровне (что, как мы увидим, в биологическом смысле было ошибкой). Мы не имели возможности вообще понять т.н. «инфекционные болезни», потому что мы принимали их не за фазу восстановления, а за агрессивную фазу болезни, в которой микробы нас хотят «уничтожить».

В действительности все было наоборот. Пациенты, которые умирали, делали это от комы мозга независимо от микробов или во время эпилептоидного кризиса. При этом нельзя не признать, что фазы восстановления имеют свои опасности, например при инфаркте миокарда, как мы ещё увидим далее. При некоторых протеканиях болезней фаза восстановления даже намного опасней, чем активная фаза конфликта.

Из-за незнания этой биологической закономерности мы не только не могли ни одну «болезнь» по-настоящему увидеть и осознать, но и ни одного пациента правильно вылечить, потому что мы, как уже говорилось, фазу восстановления понимали как отдельную болезнь.

7.1 Симпатикотонная активная фаза конфликта; протекание конфликта

С самой секунды СДХ организм попадает в длительную симпатикотонию, в постоянный стресс. Мы видели, что, собственно, этот постоянный стресс биологически используется как разумное средство для использования этого «последнего шанса» для того, чтобы справиться с конфликтом. Для этого нужно мобилизовать все силы. Если индивид не справится с этим в соответствующее время, то он упустит свой биологический шанс. Тогда он умрёт даже тогда, когда конфликт когда-нибудь (слишком поздно!) будет решён. Исключение составляет, с одной стороны, т.н. зависший активный конфликт (с которым можно нормально состариться), который хотя и ослаблен трансформацией, но в принципе остаётся активным до самой смерти, а с другой стороны шизофреническая констелляция, в которой конфликтная масса не накапливается и с которой также можно нормально состариться.

В течение активной фазы конфликта, стрессовой фазы, организм работает на повышенных оборотах за счёт отдыха. Здесь говорить о болезни - это показывать непонимание. Как должен организм «справиться» со своим конфликтом, если он не мобилизует на это все силы? Рак на органе представлялся нам раньше как нежелательное или незапланированное побочное действие этого тонуса длительного стресса. Но опухоль это часть Специальной Биологической Программы природы.

Я лично считаю, что опухоль на органе в небольшом размере является своего рода «отбором для органа» и одновременно - процессом отбора природы для связанной с этим психической биологической области представлений, (например орган: кость – биологическая область представлений: самооценка). Другими словами: если индивид в области представлений и привязанного к ней органа этот неумолимый процесс отбора природы за длительное время не проходит, то он будет выведен из конкуренции.

В этом процессе отбора «старые органы» менее восприимчивы, чем новые органы. У «старых органов» реле-центры находятся в стволовом отделе головного мозга (ствол и мозжечок), у «новых органов» в больших полушариях. Однако органы стволового отдела мозга являются жизненно необходимыми, а органы коры головного мозга только у той части, PCL-фаза которых, особенно территориального реле, частично очень опасна (сердечный приступ слева, эмболия лёгких!).

Во время фазы активного конфликта у пациента нет аппетита или очень плохой аппетит, он плохо спит, постоянно думает о своем конфликте, т.е. о своей проблеме. Периферическое кровообращение остановлено, короче: все вегетативные процессы отдыха (покоя) уменьшены или сведены до минимума. Тело приведено в «полную готовность», чтобы справиться с конфликтом. Во время активной фазы конфликта растёт рак, возникает некроз или только изменение функции органа, в зависимости от того, о каком органе идёт речь. В это время активного конфликта с начала СДХ до конфликтолиза, решения конфликта, Очаг Хамера в мозге находится в состоянии «специального стресса», или «особой иннервации»! Только благодаря этому «специальному стрессу» возможно разрастание клеток, некроз или изменения на органе. Чем больше Очаг Хамера, тем больше и опухоль, некроз или изменение функции. Чем интенсивнее конфликт, тем быстрее растёт опухоль, тем больше некроз и тем сильнее изменения функции при таких видах рака, при которых не происходит митозного роста клеток или некроза. Важнейшие данные для анамнеза⁸⁸ это СДХ и, если произошёл, КЛ – конфликтолиз. После выяснения этих данных, а также масштабов СДХ и интенсивности происходящего, мы понимаем тяжесть изменений, на которые нужно рассчитывать, если знание о выросшей опухоли нам не дало результата. Будут ли при длительной симпатикотонии в период активной фазы конфликта альфа-клетки в поджелудочной железе непрерывно стимулироваться, чтобы постоянно вырабатывался гликоген и в печени мобилизовалась глюкоза, которая, в свою очередь, мобилизуется в печени из вещества организма, потому что пищеварение остановлено или сильно снижено, мы точно не знаем. Но выглядит так, что именно так и происходит. Весь организм, во всяком случае, поднят по тревоге для постоянной готовности, усталость от пищеварения здесь только бы мешала.

В этой симпатикотонной активной фазе конфликта происходит увеличение количества грибков и грибковых бактерий (микобактерий, туберкулёзных палочек), ответственных за органы древнего мозга, и это протекает параллельно с увеличением клеток органа, как запас для будущего начала разрушения (створаживания) опухоли после конфликтолиза в фазе восстановления.

7.2 Конфликтолиз, решение биологического конфликта

Все эти соотношения одним махом меняются, когда конфликт разрешён. Здесь мы видим особенно хорошо, какая подкупающая глобальная стратегия скрывается за этим. Мы ученики волшебника были просто слишком глупыми и наивными, чтобы рассмотреть эту систему. Непосредственно после конфликтолиза организм может отоспаться. Теперь необходимо срочно регенерировать и ремонтировать инфраструктуру обеспечения. Для этого стимулируются бета-клетки поджелудочной железы, а увеличенное производство инсулина заботится о том, чтобы пациент постоянно хотел есть. Пищеварению дается преимущество перед всеми другими функциями. Весь организм впадает в парасимпатикотонию или ваготонию. Конфликт решён, Очаг Хамера в мозге начинает восстанавливаться, для чего теперь в Очаге Хамера обильно собирается глия – соединительная ткань мозга, для чего опять же появляется интра- и перифокальный отёк вокруг Очага Хамера. Рост клеток на органе останавливается внезапно. Опухоль тоже отекает, створаживается и с помощью накопленных во время СА-фазы кислотоустойчивых микобактерий разрушается и резорбируется⁸⁹ или отторгается. В конце концов орган исцелён. Только шрам или каверна напоминают ещё о прошлой опухоли. Но пациент полностью здоров только тогда, если он эту фазу восстановления выстоял до конца.

⁸⁸Анамнез = история болезни; характер, начало и ход текущих жалоб, которые выясняются во врачебном разговоре с больным

У органов, управляемых большими полушариями головного мозга, некрозы и язвы снова заполняются. В «большом мозге» мы видим те же процессы, что и в стволовой части головного мозга.

Фаза восстановления это вообще-то радостная вещь, почти никто не должен от неё умирать. Потому что при осложнениях, которые можно было бы ожидать только у нескольких процентов заболевших раком, нам были бы доступны оптимальные интенсивные медицинские возможности. Только 3%-ю смертность имели бы заболевания раком, если бы они лечились умными врачами и медсестрами по критериям Новой Медицины. Но только при условии, что участковый врач или врачи в больнице, родственники и друзья, которые общаются с пациентом, поняли систему Новой Медицины. Ведь всё, что мы до этого считали хорошим (например, «стабильное давление» = симпатикотония) теперь плохо, потому что указывает на возможный рецидив конфликта или панику. Всё, что до этого было плохо (например, «слабое давление» = ваготония = фаза восстановления) теперь хорошо. Ранее пациента в своей глубокой ваготонии незадолго до окончательного излечения «усыпляли» морфием, потому что при глубокой ваготонии постоянно считалось, что пациент потерян.

В случае с раком костей в это время всегда предполагаются сильные боли в кости. На самом деле кость не болит, она в фазе восстановления рекальцифицируется и сильно отекает. Боль причиняет пациенту растяжение высокочувствительной надкостницы⁹⁰, которая надувается отёком кости как воздушный шар. Боли в этой «костной коже» это лучший знак выздоровления лежащей под ней кости. Это заживление можно очень хорошо наблюдать через рентгеновский контроль, а именно продолжающуюся рекальцификацию (новую кальцификацию) кости, и в мозге через тёмную расцветку мозолистого тела головного мозга, которая с увеличением количества кальция постепенно уходит. Эта расцветка означает рост отёка мозга, который может вызывать головную боль и сопровождается лейкоциемией, лучшим признаком исцеления (а не болезни!!).

Бывают, конечно, осложнения в области психики, в области мозга и в области органа конечно тоже. Но всегда помните: только 3% пациентов не справляются с болезнью, если их с самого начала правильно лечат, а не только тогда, когда не знающие врачи отказываются от полуживого пациента, потому что он больше «не поддаётся лечению». Из-за этого непонимания сегодня умирают более 95% пациентов, заболевших раком. Среди них есть много случаев со старыми неактивными раками, которые происходили когда-то 10 лет назад.

⁸⁹резорбция = поглощение жидких или растворенных веществ через кожу или слизистую оболочку

⁹⁰надкостница = Костная Кожа

7.3 Эпилептический или эпилептоидный кризис в процессе выздоровления на примере сердечного приступа

Каждое появление отёка в фазе восстановления имеет свою кульминацию или поворотную точку. При Koronar-Ulcus-Karzinom, например, это происходит через 3- 6 недель после КЛ, решения конфликта. Эпилептический или эпилептоидный кризис означает, что отёк остановлен самим организмом и будет развёрнут в противоположную сторону. Эту короткую фазу поворотного пункта или начало регулирования в противоположную сторону мы называем эпилептическим или эпилептоидным кризисом («эпилептический» - это означает, строго говоря, только тонический или клонический⁹² спазм при двигательном конфликте), при Koronar-Ulcus-Krebs мы называем это сердечный приступ! Если пациент этот эпилептический кризис выстоял и конфликтолитическое состояние остаётся стабильным, то есть без паники и без конфликтных рецидивов, тогда это значит, что пациент своё «заболевание» в основном пережил. О сердечном приступе это было известно ещё до Хамера, потому что большинство смертельных случаев при этом происходят именно во время этого эпилептоидного кризиса.

На уровне психики пациент переживает свой полный конфликт ещё раз как в замедленной съёмке за несколько минут, часов или дней. Это - трюк матери-природы: она тормозит ваготонию как бы естественным психофизическим конфликтным рецидивом сильного масштаба. Это как огромное негативное чудо, на которое мы потратили многие тысячи лет, чтобы увидеть идею матери-природы простого, но гениального «поворота»: эпилептоидный кризис это объединённое, замедленное повторение всего конфликта!

То, как мало мы до сегодняшнего дня знали об эпилептическом кризисе и о сущности сердечного приступа, кроется в том, что наивные кардиологи⁹³ до сих пор верят в сказки о закупорке коронарных артерий, хотя я уже в 1984 году в венском исследовании об инфаркте миокарда несомненно смог доказать, что сердечный приступ, или то, что мы под этим понимали, это единственно дело мозга, точнее сказать, периинсулярного правого отёка мозга. Ещё в 1984 году в моей книге «Рак – болезнь души» было написано: остановка сердца происходит не от снижения производительности работы сердца, а от отёка мозга в реле-центре для ритма сердца.

Эпилептический кризис, который более или менее выраженно и драматично отражает каждую фазу восстановления после заболевания раком, то есть его активную фазу конфликта, возникает всегда на основе отёка мозга. Даже самый слабый эпилептический припадок подразумевает отёк мозга. Чаще всего эти эпилептические кризисы (и сердечные приступы) поэтому происходят ночью в самой глубокой ваготонии, никогда при напряжении или в симпатикотонии, а всегда в период сна, отдыха и восстановления. Тот факт, что сердечный приступ или каждый эпилептический припадок обычно случается ночью, когда например сердце оптимально отдыхает, ни разу не заставило кардиологов задуматься.

Если отёк распространяется до двигательного центра Gyrus⁹⁴ praecentralis (восходящая лобная извилина) или там находится Очаг Хамера конфликта страха, то эпилептический кризис может вызывать кратковременный паралич конечностей или частей лица.

⁹¹ тонус = состояние напряжения органа или части органа

⁹² клонический = встряхивающий

⁹³ Кардиология = частичная область внутренней медицины, которая занимается заболеваниями и изменениями сердца, а также их лечением

⁹⁴ Gyrus - извилины = круг, извилина, мозговая извилина

Эпилептический кризис всегда имеет типичные церебральные сопровождающие симптомы, которые мы можем видеть и при сердечном приступе: централизация (подчинение периферии центру), холодный пот, одышка, позыв к рвоте, головокружение, двойное зрение, спазмы, головная боль, беспокойство, паника, частые абсансы⁹⁵, а всё потому, что интима коронарных артерий чувствительна и управляется из сенсорного отдела коры. Кортикальные эпилептические кризисы, то есть такие, которые исходят из Очага Хамера в коре мозга, могут распространяться на всю кору и вызывать тонико-клонические спазмы, прикус языка, пену во рту и т.д.

Сущность их состоит в том, что эпилептические кризисы это шоковая настройка организма, которая нацелена на то, чтобы выдавить интра- и перифокальный отек из Очага Хамера, потому что соответствующий реле-центр от слишком выросшего отека просто задохнется, что означает, что соответствующая ему функция не гарантирована. Этот отек вызывает остановку сердца, то есть умножающую функцию центра, отвечающего за ритм сердца, если конфликт длился слишком долго (более 9 месяцев). Так как кардиологи ничего не хотят знать о мозге, они ставят практически каждому пациенту капельницы, так что в результате пациент совершенно захлебывается от отека мозга.

Центральный шок, причина которого лежит в отеке мозга и который суть эпилептический кризис, очень опасно лечить увеличением объема жидкости, а также шоком дефицита объема при кровотечении! Природа разработала в течение миллионов лет такое шоковое состояние и его терапию. При этом опять нельзя умолчать о том, что эпилептический кризис предусмотрен природой или создан ею как своего рода критерий отбора. При длительности конфликта более 9 месяцев, как показало наше венское исследование о сердечном приступе, шансы выжить понижаются очень сильно при сегодняшнем положении дел в лечении. Это может очень сильно измениться, если лечение начать сразу, за 3-6 недель ваготонии перед эпилептическим кризисом, то есть перед приступом, и с помощью кортизона и охлаждения головы притормозить отек мозга. По моему мнению можно уменьшить смертность от сердечного приступа без дополнительных затрат более чем в половину.

Осторожно: Я пережил много случаев, когда во время эпилептического кризиса сахар упал почти до нуля. Поэтому всегда правильно принимать глюкозу⁹⁶ и как можно меньше жидкости!

Осторожно: если при шизофрении, при которой два Очага Хамера находятся в двух разных полушариях, сразу два зависших конфликта одновременно разрешились, при эпилептическом кризисе может появиться ещё раз кратковременное преходящее бредовое состояние.

⁹⁵Абсанс = секундное помутнение сознания

⁹⁶Глюкоза = синоним виноградного сахара

7.4 Что означает «биологическое» решение конфликта?

Я получаю постоянно предложения для совместной работы от психологов, гипнотерапевтов, людей от НЛП или биорезонанса, из которых я ни одно не могу принять. Эти люди, к тому же часто клинически абсолютно неопытные, думают, что с методами «раз, два, взяли» можно решить конфликты – биологические конфликты.

Несмотря на это психолог со своей уже тоже фальсифицированной методикой может наткнуться на актуальный конфликт и в разговоре с пациентом об этом может предложить решение конфликта, который как раз и нельзя решать – с биологической точки зрения. Эти неопытные в Новой Медицине психо-люди не знают даже, что такое вообще Биологический Конфликт и принадлежащая ему СБП.

Гипнотерапевты тоже могли бы решить конфликт, который и они совсем не понимают биологически. При этом глубокий гипноз имеет большой недостаток, а именно он вызывает новый СДХ, о котором совсем не известно, исчезнет ли он снова, как можно было бы надеяться.

Про это я знаю очень хорошо с тех времен, когда я работал в психиатрии, подобные специалисты опасны своим невежеством. А НЛП и биорезонанс для решения биологического конфликта и специальных биологических программ и вовсе большое безобразие.

Все методы исходят из того, что СБП это плохо, «злокачественно», все (и биологические тоже) конфликты нужно «залечить».

Действительность при решении биологических конфликтов – там, где их можно решить, – намного проще и – намного сложнее!

Мы застряли глубоко в медицинском заблуждении последних 2000 лет, в которых медицина, по сути, ветхозаветно направлена, так что большинство людей не могут от этого заблуждения освободиться одним рывком. Мать чувствует биологический конфликт своего ребёнка, даже без «методов», каждая мать-животного кстати тоже. Эти матери находят инстинктивно причину, они находят правильное средство, правильное время, правильные успокаивающие и призывающие слова, они всё делают биологически правильно – вот как всё просто!

Интеллектуальный глупец, который хочет это делать с помощью «метода», делает всё наоборот. Лучше бы он не брался за это. Новая Медицина - в отличие от медицины веры с её 5000 гипотез, которая называет себя государственной и традиционной – это точная естественная наука без единой гипотезы. Она знает поэтому много больше старой государственной медицины. Несмотря на это у нас в ходу вооруженные никелированными очками интеллектуальные специалисты-идиоты. Нет ни психиатрии, ни церебро-иатрии, ни органо-иатрии, только одна Иатрия.

Врач в новой Медицине должен хотя и по возможности много знать, что можно знать, но он должен быть в первую очередь сердечным другом пациента со здоровым образом мыслей, который «шефу-пациенту» будет хорошим советчиком. Пациенту нужен такой хороший советчик и полезный совет при решении его биологического конфликта, который вообще может быть – ещё – или не может быть решён!

Самое важное, что нужно всегда себе повторять, это то, что Специальная Биологическая Программа есть нечто разумное, ничего «злокачественного», даже при заболевании раком 95%-98% пациентов выживут, даже при раке! При таких показателях смертности никакой паники больше не будет!

Высокая смертность, которая всех наших пациентов ввергает в панику, основана ведь только на незнании или намеренном неприменении знаний Новой Медицины в традиционной медицине.

Если мы в Новой Медицине, как уже говорилось, знаем, что все процессы, которые мы называли «злокачественными», имеют биологический смысл, а также решение конфликта и то, что например, при конфликте самообесценивания после последует лейкемия, тогда пациент больше не пугается, когда оно приходит – так как это было точно предсказано.

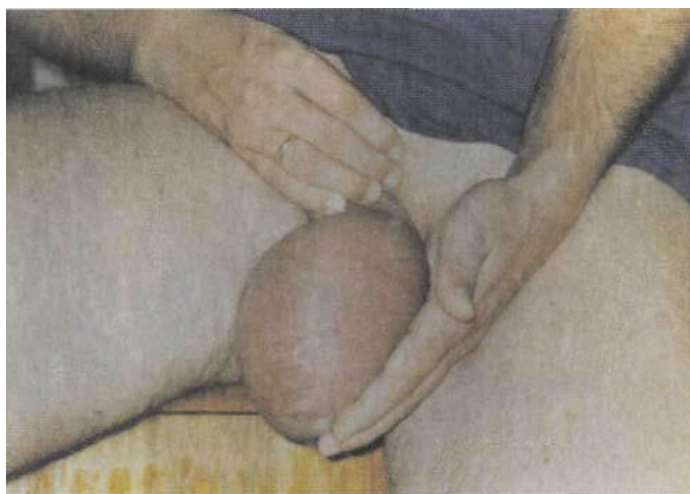Возьмём наш много раз цитированный пример: Мать получила свой СДХ, когда на её глазах пострадал маленький ребёнок. Теперь он лежит в больнице – а у неё растёт рак груди. Биологический смысл заключался бы в том, чтобы она посредством рака груди вырабатывала больше молока, чтобы ребёнок смог восполнить отставание в развитии через увеличенное количество молока.

Мгновенное решение вообще невозможно, пока ребёнок лежит в больнице. Даже если ребёнок выйдет из больницы (вообще-то решение конфликта) и продолжительное время будет ещё иметь повреждения от несчастного случая, решение биологического конфликта биологически ещё не разумно, ведь ребёнок всё ещё требует увеличенное количество молока. Биологическая программа протекает даже тогда, когда (цивилизованная) мать уже не кормит грудью. Поэтому мы должны такой матери бережно объяснить все взаимосвязи, как и о спонтанном створаживании рака груди, если у неё есть микобактерии (туберкулёз!), что можно узнать, если спросить пациентку, были ли у неё ранее часто фазы ночного потения. Она должна также знать, что даже не разрушенная опухоль в груди при отсутствии микобактерий, то есть инкапсулированная опухоль, является чем-то безопасным, биологически ненужная, но абсолютно безопасная вещь. Так как такие пациенты не глупее нас, а речь идёт об их собственном теле, они понимают очень быстро, о чем идёт речь, быстрее, чем мы думаем.

Я хотел бы привести вам два примера, которые отчасти приводятся в другом месте книги, и описать их коротко, чтобы только показать, что биологическое решение конфликта с СБП на всех трёх уровнях не является психическим, а именно биологическим.

7.4.1 Пример: Биологическое решение конфликта посредством интерстициальной карциномы яичка

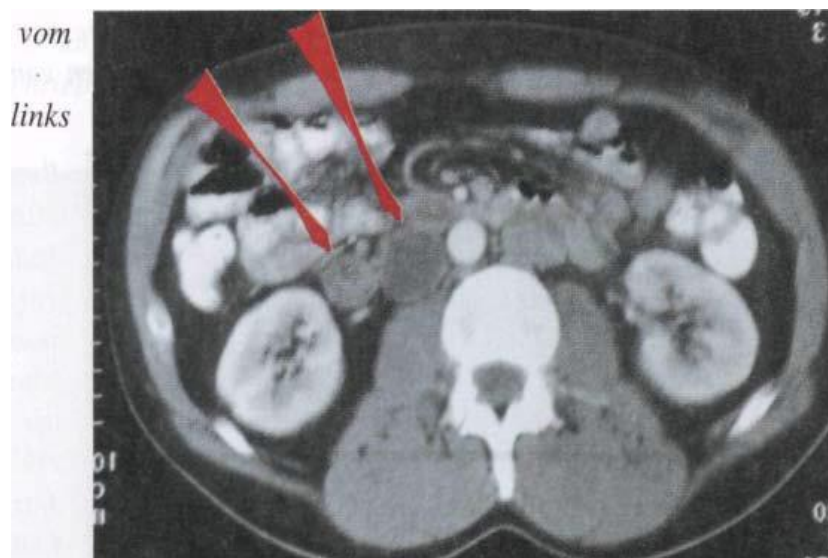
Как прилежно нужно все рассчитывать в Новой Медицине, покажет этот пример молодого врача, который пришел ко мне, потому что после экстирпации¹⁰⁰ опухшего до размера гусиного яйца левого яичка (киста яичка) в апреле 1998 года, при контроле КТ (27.10.1998) ему сказали, что теперь произошло метастазирование злокачественных клеток яичка в брюшину. Теперь (июнь 1999) вся брюшина полна метастаз, и ничего нельзя больше сделать.



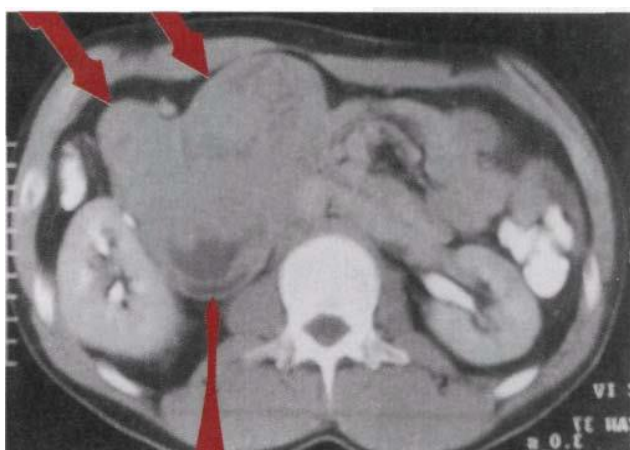
*Киста яичка,
апрель 1998 года*

¹⁰⁰экстирпация = оперативное удаление органа

*КТ живота 27.10.1998
киста почек (стрелки)*

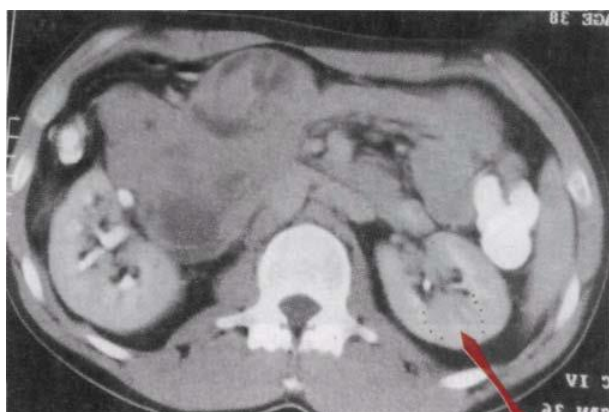


Соответствующий конфликт жидкости был быстро определён: В мае 1998 года пациент в приёмной скорой помощи частной зарубежной больницы, где он работал, хотел реанимировать 5-летнюю утонувшую девочку. Из-за недостаточного оборудования в больнице, за которое он чувствовал себя частично виноватым, ребёнок в возрасте, в котором был его собственный ребёнок, умер. Как он сам сказал, это задело его «до самых костей». Он пострадал от конфликта жидкости, который спустя полгода он смог решить. Киста почки, которая к этому времени по большей части уплотнилась, была замечена в первый раз в октябре 1998 года и неправильно обозначена как лимфатический узел, в июне 1999 года неправильно диагностирован как конгломерат метастаз.



КТ живота от 10.06.99

Можно хорошо видеть большую нефробластому (= уплотнённая киста почки), см. стрелки. Выглядит так, что образовывается дополнительная почечная лоханка. Потому что нефробластома производит мочу и выводит их через уже существующие выводящие мочевые пути. Самое удивительное – неоднородность нефробластомы. Две верхние стрелки показывают две начальные части нефробластомы, которые можно увидеть уже на снимках от 27.10.98.

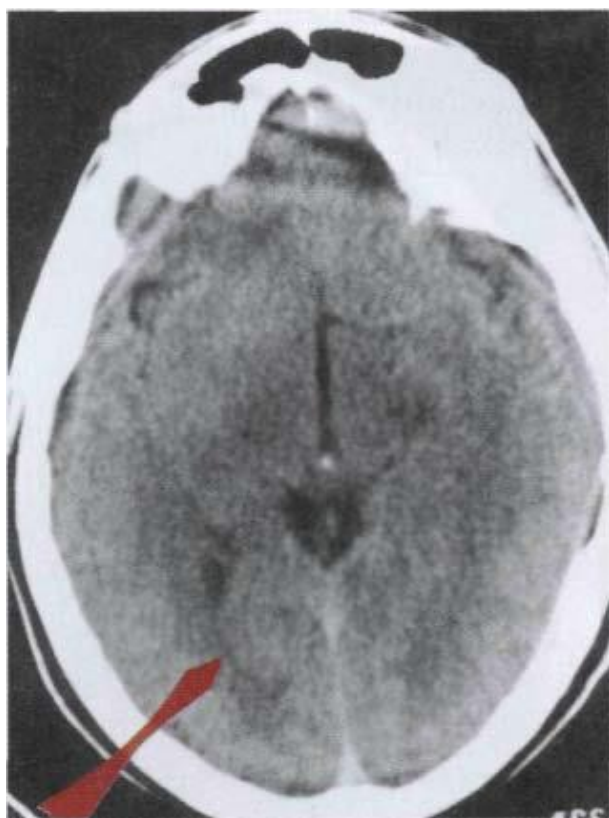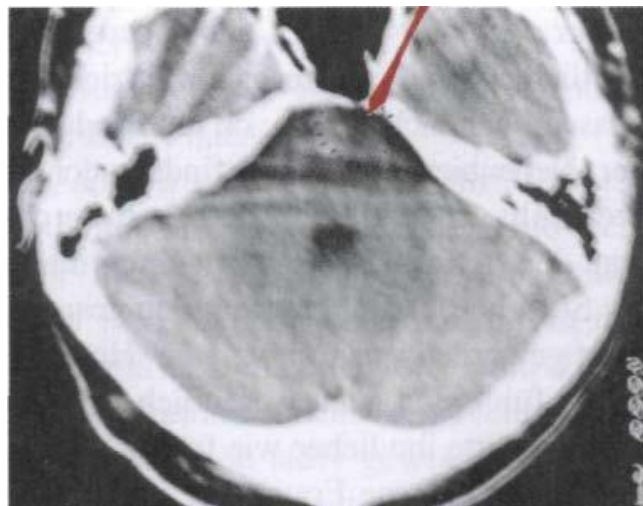


КТ живота от 10.06.99

Позже, похоже, была добавлена большая часть нефробластомы, которую мы не могли объяснить раньше. Теперь мы можем объяснить явление; ибо один взгляд на срез ствола мозга - от 10.6.99 показывает нам находящиеся в состоянии решённого конфликта Очаг Хамера для реле собирательных трубочек правой почки. Привязанную к нему карциному СТП мы видим на изображении слева (стрелка). Эта СБП конфликта беженца

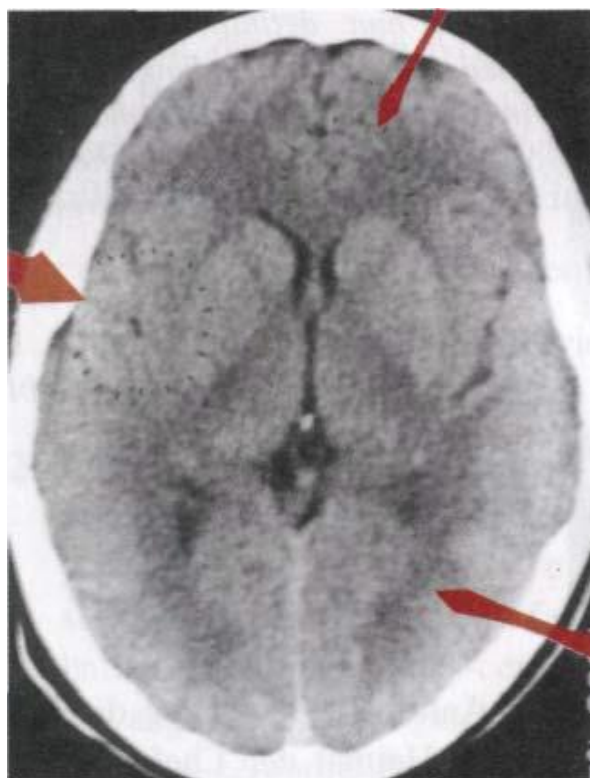впоследствии снова «накачала» нефробластому. Он пострадал от конфликта беженца, по-видимому, вместе с конфликтом потери, когда ему пришлось оставить свою семью, чтобы переехать в Южную Америку. Конфликт беженца, похоже, разрешился на последующем КТ.

10.06.99 Находящийся в PCL-фазе Очаг Хамера для реле собирательных трубочек правой почки, который впоследствии снова «накачал» нефробластому, находящуюся в стадии уплотнения (см. главу о синдроме собирательной трубки).



10.06.99

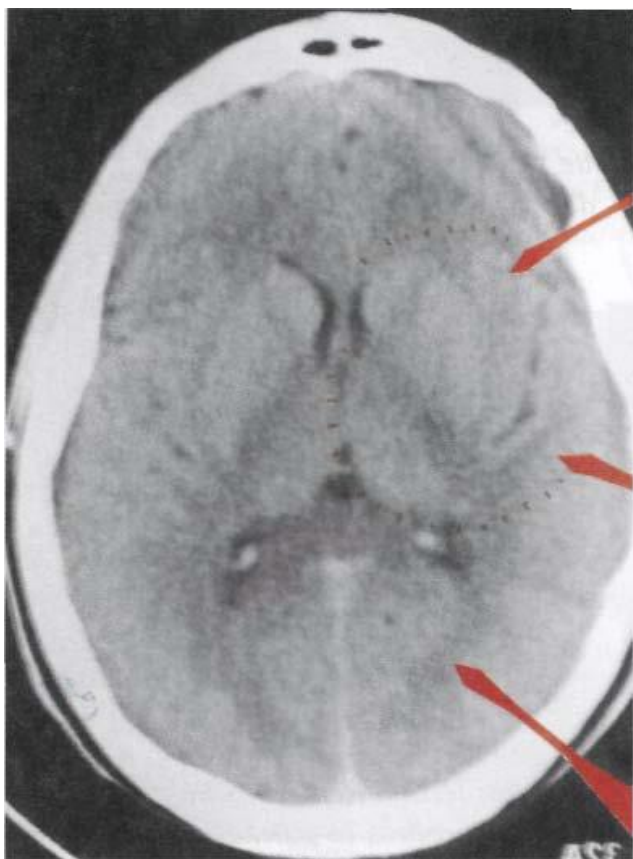
Стрелка показывает Очаг Хамера для нефробластомы левой почки. (Конфликт жидкости, потому что утонувшего ребёнка не удалось реанимировать, за что часть вины доктор приписывает себе).



09.06.98; Очаг Хамера в реле левого яичка: умеренно большой, находящийся в фазе восстановления заживающий отёк (нижняя правая стрелка).

Как только молодой доктор начал правильно понимать происходящее, для нас обоих стала важной другая вещь:

Если предпринимается экстирпация яичка в фазе восстановления, что было также и у меня, то, несмотря на это СБП протекает дальше – итак, несмотря на удаление т.н. «успешного органа» СБП целенаправленно идёт дальше. Гипофиз и кора надпочечника включаются как замена органа и воздействуют, чтобы производилось больше тестостерона, чем до начала СБП. Мы ещё не знаем точно, происходит ли продукция тестостерона в надпочечнике или в т.н. «оставшемся яичке». Во всяком случае, уровень тестостерона остается повышенным. Так, жена пациента-левши, который сам себя раньше описывает как тряпка, отмечает, что в последнее время её муж стал более мужественным, каким он не был до экстирпации яичка. Он сам себя ощущает более мужественно. Его жена нашла это не совсем хорошо, она бы хотела его видеть таким, каким он был раньше. Почти те же слова сказала мне моя собственная жена где-то через год после смерти моего сына Дирка, то есть после экстирпации яичка.



10.06.99

Ещё виден край отёка. Но очевидно конфликт потери снова активировался, потому что пациент считает, что летит в Южную Америку умирать и он никогда больше не увидит своих родителей. Тёмная точка по направлению стрелки показывает центр. Стрелковой мишени внутри рубцевания не видно.

В правой области территории находится теперь «зависшее исцеление».

Левая область территории остаётся без изменений.

Так же быстро был определён конфликт потери: в начале 1998 года семья переехала из Германии в Южную Америку, на родину жены. Пациент думал, что не увидит больше своих родителей живыми, особенно свою глубокоуважаемую мать. Но когда он, спустя 3 месяца снова летел в Германию и экзотический переезд не казался уже таким окончательным, его конфликт потери был почти что решён. Непосредственно после этого начало опухать левое яичко. Слева потому (у него как левши сторона партнёрства) что он своей матерью («очень красивая, но строгая женщина») постоянно преимущественно в несколько эдиповой манере восхищался как партнёршей.

Как только мы вместе исследовали его КТ головного мозга, всё только началось (КТ головного мозга я делаю постоянно как условие): Ибо оказалось, что у него в правой области территории, как можно легко видеть, находится большой отек исцеления. У него видимо был сердечный приступ. Об этом пациент хорошо помнил – в 1998 году с аритмией желудочка и болями в сердце. Это был лёгкий левосторонний сердечный приступ, потому что правая сторона могла быть постоянно активна только в шизофренической конstellляции. Конфликт заключался в том, что его жена изменила ему с любовником 12 лет назад. С тех пор у него был на правой периинсулярной стороне мозга «зависший» активный конфликт.

Но первый конфликт должен был случиться у левши лево-церебрально. Пациент и его очень точно помнил, ещё в возрасте 4 лет: Конфликт страха за территорию, территориальный конфликт и конфликт неприятностей на территории – 34 года назад.

Его родители ушли на вечеринку, думая, что наш 4х-летний тогда пациент и его брат будут спать. Но они проснулись, и от страха, что родители исчезли навсегда, перевернули всю квартиру вверх дном. Он пострадал тогда от ещё сегодня активного лево-церебрального территориального конфликта. С тех пор, он знает это, он был маниакально-подвижным, потом в 26 лет стал маниакально-депрессивным, когда пострадал от второго территориального конфликта и застал свою жену с любовником.

Для нас теперь интересны были следующие вопросы:

1. Был право-церебральный территориальный конфликт решён посредством конфликтолиза или «биологически» повышением уровня тестостерона?

2. Второй конфликт был исключительно в шизофренической констелляции, а значит, не имел конфликтной массы. Пациент разрешил его, да и должен был разрешить, не боясь умереть от левостороннего сердечного приступа. Вопрос состоял в том, что если было «биологическое разрешение» конфликта, то была та же опасность, что лево-церебральный территориальный конфликт разрешится «принудительно» биологически. Это было опасно, потому что лево-церебральный территориальный конфликт (левша) был 22 года «соло» активным. Решение было бы с большой вероятности смертельным.

Результат: Выглядит так, что с повышением уровня тестостерона принудительно-биологически решаются исключительно право-церебральные территориальные конфликты, если конфликт потери накопил достаточно конфликтной массы.

Пациент жив и чувствует себя хорошо. Так как «успешный орган» был ампутирован (левое яичко), то пациент не смог заметить нового решения рецидива конфликта потери кроме как по уровню тестостерона и снова повышенной мужественности. Теперь он не маниакально-депрессивен, а только маниакален, что в нашем обществе часто неправильно понимается как «динамический».

Здесь дело закончилось хорошо только потому, что пациент левша. Подобный случай у мужчины-правши кончается почти всегда трагически.

Противоположность вышеописанному случаю – хотя и не в шизофренической констелляции – 82-х летняя пациентка, которая 50 лет после изнасилования солдатом на войне страдала аменореей, это значит, с тех пор у нее не было менструации, и пациентка реагировала «по-мужски». Этот сексуальный конфликт – дама никогда не ходила к гинекологу – был решён биологически, после того, как образовалась большая киста на яичнике как фаза восстановления одного (безобразного полугенитального) конфликта потери. С того самого времени, как киста была удалена и уровень эстрогена повысился, престарелая дама снова (3 месяца до своей смерти) регулярно менструировала и – снова полностью стала «женственной».

За несколько недель до этого её семья и я уже знали, что пожилая дама с великой вероятностью не переживет биологическое решение старого конфликта после эпилептоидного кризиса. Эпилептоидный кризис произошел не спустя 3-6 недель как обычно, а через 3 месяца в форме правого сердечного приступа с эмболией лёгких. Семья уже заранее решила, что мать не нужно помещать в реанимацию, где её шансы и так были равны нулю, чтобы у неё была достойная смерть. Она спокойно и тихо заснула и умерла во сне.

Сара в Ветхом завете, жена Авраама, должна была иметь такую же уплотнившуюся кисту на яичнике, чтобы снова произошла овуляция, и она забеременела. Но у неё не было дополнительного сексуального конфликта.

Без прошлого активного сексуального конфликта киста яичника это самое хорошее, что может случиться с женщиной: она выглядит часто на 10-20 лет моложе, чем на самом деле. Тогда люди говорят: «О, она молодо выглядит!»

Вы можете понимать теперь, дорогие читатели, почему я никогда не говорю о психологическом решении конфликта, а только о «биологическом». Так называемое психологическое решение конфликта Специальной Биологической Программы является, по сути, тоже «биологическим».

И теперь вы понимаете наверно тоже, почему врач сначала должен много знать, прежде чем он может предложить пациенту решение его конфликта, которое в руках невежды легко становится смертельным.

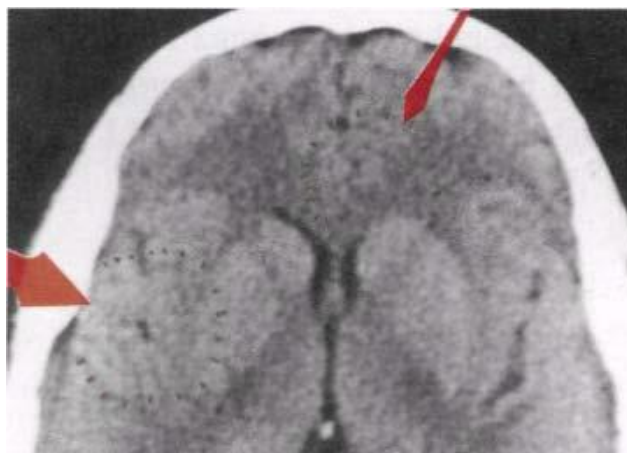Я представляю может устаревший, но согласованный с совестью взгляд, что с пациентами никогда нельзя делать ничего другого, чем то, что делал бы с собой и самыми близкими родственниками. И когда главврачи онкологии пробуют себя и своих родных лечить по методу Новой Медицины, чтобы воспользоваться 95%-98% выживанием, вместо того чтобы с вероятностью 95%-98% от пропагандируемой ими химиотерапии умереть, то никакой нормальный человек не поймёт, как эти корифеи государственной медицины могут в конце пропагандировать химию для бедных «чужих» пациентов.

Небольшой курьёз: Когда жена пациента обманывала его с любовником, в то время когда он был в Германии и узнал об этом, он сразу полетел назад, ничего не говоря об этом жене. Он застал её в постели, из-за чего пострадал справа периинсулярно вторым территориальным конфликтом 1987 года (теперь в зависшем восстановлении из-за увеличенного тестостерона).

Жена пострадала от конфликта «не получение (правое среднее ухо, вход куска справа) куска информации (его приезд обратно)». Так как она часто встречает любовника в городе, остаётся хроническое воспаление среднего уха в зависшем исцелении. Всегда, когда пациент спал со своей женой, он испытывал отвращение от запаха (Tbc) из правого уха. Сопутствующий диабет к счастью не диагностирован. Между тем конфликт решён. (Фотография внизу).

Фото от 09.06.99

Верхняя стрелка справа обозначает активный Очаг Хамера в центре, отвечающем за сахар, преимущественно соответствующем (не диагностированному) диабету, меньше (левый парамедианный отдел) – отвечающий за низкий уровень сахара. Т.н. «подвижный диабет»! Если бы пациентка была правой, она перенесла бы подавляюще низкое падение сахара (лево-церебральное)



8 Эпилептический кризис как нормальное проходящее явление в фазе восстановления

Каждая Специальная Биологическая Программа (СБП) имеет определённые отличительные моменты, такие как:

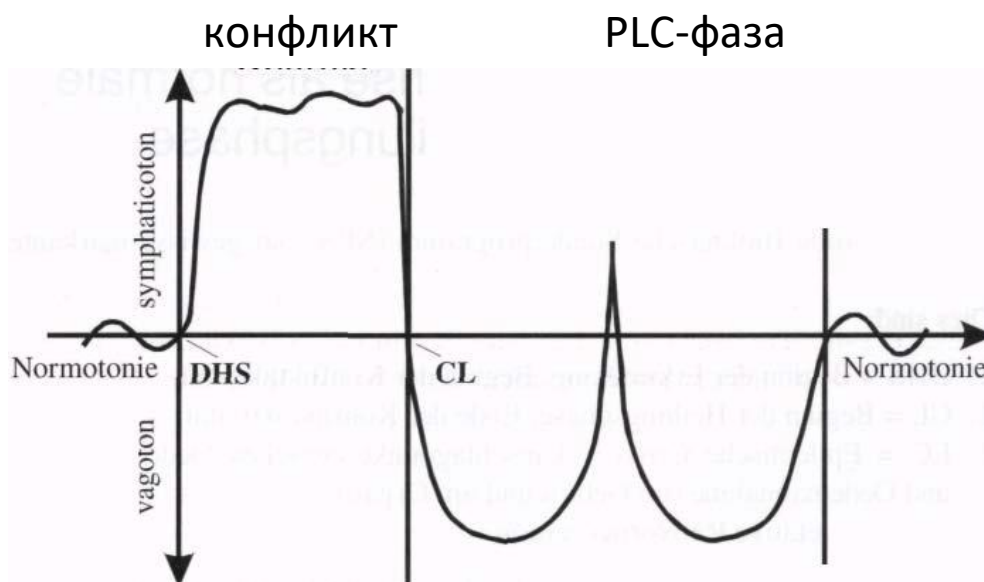
1. СДХ = начало заболевания, начало активности конфликта
2. КЛ = начало фазы восстановления, конец активности конфликта
3. ЭК = эпилептический кризис = поворотный пункт между ростом отёка и уменьшением отёка (в мозге и на органе)
4. РН = вегетативная Ре-Нормализация

В этих рамках протекает т.н. заболевание раком. Схема действительна только для тех случаев, когда есть только одна СБП. Если их *одновременно* несколько, то возможны несколько вариантов: в зависимости от протекания они могут быть:

однофазными или
разнофазными.

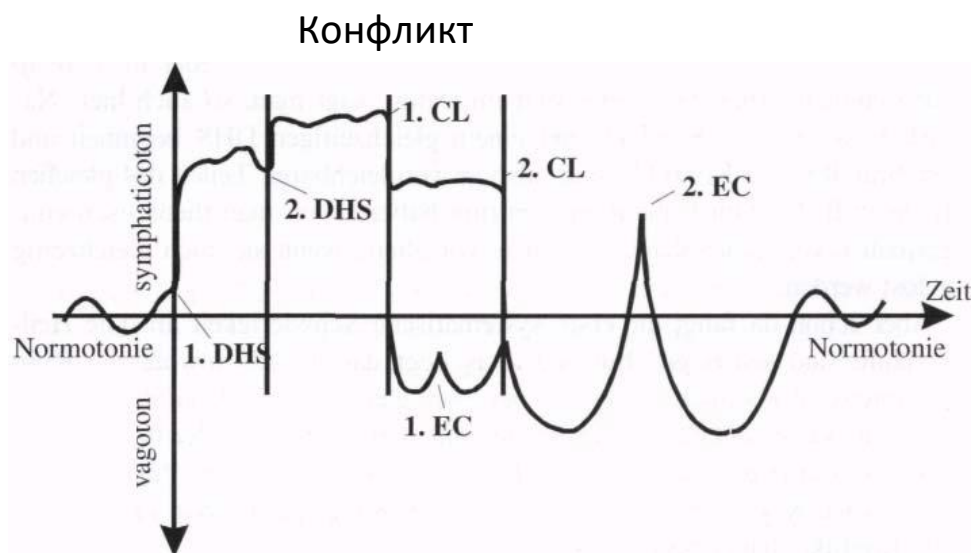
Это опять, как и всё, о чем мы здесь говорим, в *принципе* очень просто. Но смысл кроется в мелочах и здесь. Естественно, если два конфликта начинаются с одновременного СДХ и церебрально являются похожими конфликтами, т. е. их реле-центры находятся в похожих частях одного и того же отдела мозга, то теоретически можно говорить о сравнительно однофазных конфликтах, прежде всего, если они разрешаются одновременно.

Но здесь начинается первая систематическая трудность: процессы восстановления редко однофазны. Причина в том, что при одновременных конфликтах как интенсивность конфликта, так и его продолжительность конечно не должны быть одинаковыми; например, один из конфликтов между тем может сильно ослабеть, или оба конфликта не обязательно могут решиться одновременно. Мы тогда говорим: конфликт «зависает».



На картинке: эутония¹⁰¹, что значит нормальный ритм дня и ночи, а также схема идеального развития конфликта, включая заключительную фазу восстановления, которая не остановлена рецидивами конфликта и потому может спокойно восстановиться с одним единственным epileptoидным кризисом вплоть до ре-нормализации.

Ось x = время (t); ось y = интенсивность конфликта



На второй схеме показаны два т.н. заболевания раком (теперь признаны как часть специальной биологической программы), которые протекают разнофазно, что касается как момента СДХ, так и момента КЛ и, соответственно, epileptического и epileptoидного кризиса.

(DHS = СДХ, CL = КЛ, EC = ЭК)

¹⁰¹эу-... часть слова со значением хорошо, нормально

Дальнейшие трудности неизбежно связаны с началом конфликта (СДХ) в разное время. Такой случай в настоящее время самый распространённый, потому что, получив жестокий диагноз и его прогноз, пациент получает второй СДХ и заболевает вторым раком.

Ещё сложнее обстоит дело тогда, если между делом происходят конфликтолизы, которые сменяются новыми конфликтными рецидивами. Параллельно этому второй конфликт может оставаться длительно активным, как нам известный «зависший конфликт». В таких случаях пациент не может похвастаться здоровыми тёплыми руками, а, наоборот, вследствие того, что у него длительная симпатикотония и длительная ваготония перепутались, то пациент находится в «полу-стрессе»! Это необычное состояние ни в коем случае не надо приравнять к нормотонии, это состояние совершенно другого качества.

На такие вещи в нашей сегодняшней медицине вообще не обращают внимание. Всё, что ненормально, самое большее может быть «вегетативной дистонией^{102 103}» (по-русски: «Детка, ты спятила»).

Всё это нужно сначала знать и понимать, чтобы опять же понимать, что означает «эпилептический или эпилептоидный кризис» в процессе восстановления, в чём его сущность, когда он наступает, в какой форме и т. д. Если говорить точно, то только кризис двигательных конфликтов является собственно эпилептическим кризисом. Он вызывает типичные эпилептические припадки. Чтобы упростить, будем называть в будущем все эпилептические и эпилептоидные (= подобные эпилепсии) кризисы: *эпикризисы*.

Запомним:

1. Эпикризис в процессе восстановления ракового заболевания это поворотный пункт на высшей точке фазы увеличения отёка с переходом к фазе уменьшения отёка. Это симпатикотонная промежуточная фаза (зубец!).

2. Каждое т.н. раковое заболевание, или Специальная Биологическая Программа природы, проходит эпилептический кризис на самой высшей точке восстановления, который одновременно является поворотным пунктом восстановительного отёка (фазы гидратации) к выдавливанию отёка - фазе дегидратации.

3. Эти эпикризисы протекают клинически очень различно, в зависимости от местоположения Очага Хамера в мозге.

4. Только кортикальные двигательные эпикризисы вызывают тонико-клонические спазмы посредством двигательного центра в Gyrus praecentralis, остальные так называемые эпилептоидные кризисы мозжечка, стволового или промежуточного мозга имеют свою собственную типично выраженную клиническую картину для каждого кризиса без тонико-клонических судорог («холодные дни»).

5. После эпилептического/эпилептоидного кризиса восстановительный отек рассасывается.

6. Так же и второй и третий рак в процессе восстановления проходит «собственные» эпилептические кризисы. Поэтому одновременное решение сразу многих конфликтов может стать опасным – но возможно также и благоприятным, потому что тогда эпилепсия или эпилептоидный процесс протекает в нескольких отделах мозга одновременно или один за другим.

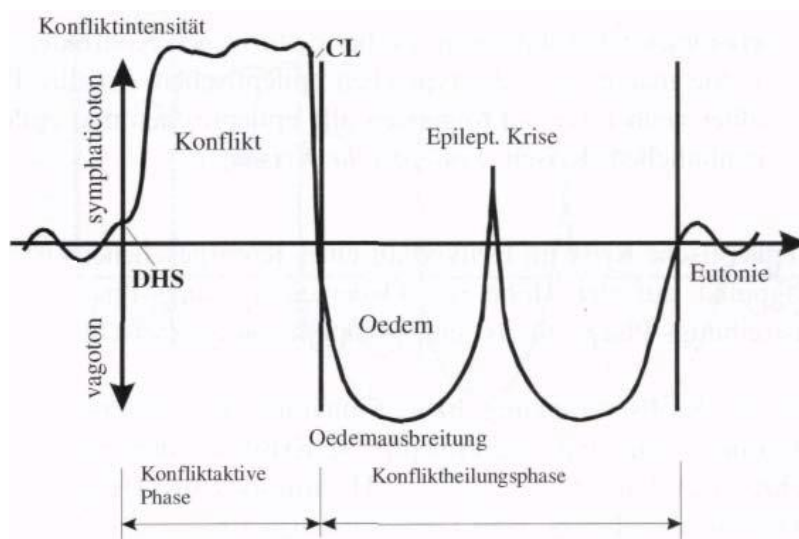
7. Поэтому эпилепсия это не отдельная продолжительная болезнь, а хроническая – как и при частых эпилептических припадках - повторяющая *«конstellация протекающего исцеления»!*

8. Сердечный приступ является разновидностью эпилепсии, если затронуты кортикальные части инсультного региона!

¹⁰² дис- = часть слова со значением не-, раз-

¹⁰³ дистония = неправильное состояние напряжения (тонус) мышц, сосудов или вегетативной нервной системы

Чтобы всё это не слишком запутывать, мы хотим ниже привести только две возможные конstellации. Сначала «нормальный» случай:



Konfliktintensität = интенсивность конфликта

Oedem = отёк

Oedemausbreitung = увеличение отёка

Konfliktaktive Phase = активная фаза конфликта

Konfliktheilungsphase = фаза восстановления

Epileptische Krise = эпикризис

Это значит:

- Площадь, которую образует кривая интенсивности конфликта в активной фазе конфликта от СДХ до конфликтотокс (CL), примерно равна площади, которую образует степень ваготонии, измеряемая по силе образования отёка на оси X. Это значит: чем выше интенсивность конфликта и чем дольше он длится, тем больше и дольше сохраняется отёк.

- Мы можем сказать: вертикальная ось или ось Y означает интенсивность конфликта, горизонтальная ось или ось X показывает время.

- Получается: интеграл, или площадь, между «кривой конфликта» и осью X и между СДХ и КЛ = интегралу между КЛ и РН (ре-нормализация).

- Итак: площадь конфликта (сверху) равна площади фазы восстановления (снизу).

Если мы предположим, что каждая Специальная Биологическая Программа в своей фазе восстановления имеет «свой» специфический вид эпикризиса, который конечно зависит от рода конфликта или локализации Очага Хамера, то важно знать:

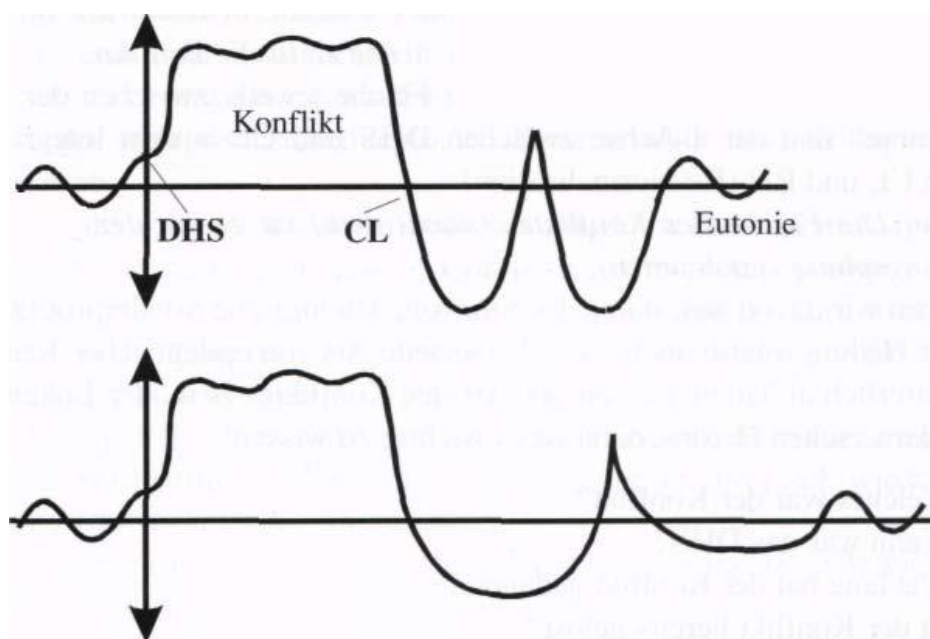
1. Что это был за конфликт?
2. Когда был момент СДХ?
3. Как долго длился конфликт?
4. Разрешился ли конфликт?
5. Когда можно ожидать эпикризис?
6. Какой силы будет ожидаемый эпикризис?
7. В какой форме будет проявляться эпикризис?
8. Как можно предотвратить этот эпикризис, или по возможности его смягчить, или наоборот даже усилить?

Сердечный приступ – это сенсорно-эпилептоидный кризис, иногда, кроме того, дополняется двигательно-эпилептическим кризисом, причем Очаг Хамера расположен в инсулярной области головного мозга справа. Исходя из продолжительности и интенсивности течения конфликта можно с предельной вероятностью, граничащей с уверенностью определить, в большинстве случаев на 3-6 недель раньше, а именно в момент конфликтолиза, выживет ли пациент или умрёт - при применении нынешних обычных медицинских методов!

В нашем Венском исследовании о сердечном приступе (при обычном традиционном медицинском лечении) не выжил ни один пациент, у которого был территориальный конфликт, продолжавшийся более 9 месяцев, но при этом обязательным условием является «нормальная» конфликтная активность.

При небольшой конфликтной активности пациент может выжить, даже если конфликт длился более года – при применении нынешней т.н. терапии. Пациенты переживали свой эпилептический кризис всегда через 3-6 недель после конфликтолиза, некоторым пациентам я мог из своего опыта точно предсказать день этого кризиса.

Так выглядит схематически протекание эпилептического кризиса при сердечном приступе:



Воспрепятствование опасному для жизни ЭК, например, сердечному приступу, посредством приёма симпатикотонных препаратов (кортизон и др.), начиная с момента КЛ. При этом PCL-фаза продлевается, возможный серьёзный кризис в середине фазы восстановления удлиняется, однако только для того, чтобы «справиться» с выдавливанием отёка.

Для профилактики¹⁰⁴ церебральных осложнений, которые являются системными и поэтому совершенно нормальными, для пациента конечно очень важно, чтобы врач знал, какие и когда можно ожидать осложнения. Здесь нас должен интересовать, прежде всего, эпилептический кризис, который не только обязателен для каждого процесса восстановления после активной фазы рака, но и является очень опасным! Если у пациента несколько раковых заболеваний с соответствующими СДХ-шоками, то у каждой такой СА-фазы после конфликтолиза есть «свои» эпилептические кризисы. Часто эти кризисы завуалированы.

¹⁰⁴профилактика = предупреждение

8.1 Возможности вуалирования эпилептического кризиса

1. Одновременное протекание разных фаз различных раковых заболеваний:

Если произошел эпилептический кризис одного заболевания и в это время другое заболевание находится еще в активной фазе конфликта, тогда этот кризис может быть «завуалирован». Тогда наступает эффект, подобный тому, который возникает после приема кортизона, пенициллина или других симпатикотоников.

2. Локализация Очага Хамера как критерий типа эпилептического кризиса:

Некоторые формы эпилептического кризиса мы можем видеть, например эпилептические кризисы, при которых Очаг Хамера расположен в коре (кортексе) головного мозга. В большинстве тогда реагирует весь кортекс и невозможно не увидеть спровоцированные двигательным центром Gyrus praecentralis тонико-клонические спазмы.

Существенно сложнее, когда мы хотим установить эпилептический кризис после конфликта самооценки, конфликта воды или конфликта матери-ребенка. И всё же даже все эти конфликты имеют свои специфические кризисы.

Мы просто должны научиться регистрировать симптомы этих эпилептических кризисов. При конфликте самооценки есть такие вполне узнаваемые симптомы как бледность кожи с холодным потом, которые могут длиться часы или дни, и часто бывают неправильно истолкованы как сердечно-сосудистый коллапс (в действительности централизация – мобилизация организма). После кризиса давление падает снова, сосуды расширяются после т.н. централизации, и наполняются кровью. Такой же симптом может вызвать и кратковременный рецидив конфликта самооценки, который сопровождается паникой. Эпилептический кризис при конфликте воды может привести к почечной колике¹⁰⁵, при которой возможен выход почечных камней или песка.

3. Медикаментозное вуалирование:

Учитывая целую батарею медикаментов, которые теперь каждый пациент получает в больнице, уже ни один доктор не знает, что, когда, где и как действует. Совершенно ведь заблудились – в принципе! Потому что почти все медикаменты, так или иначе, действуют практически только на мозг. Но воображают себе, что медикаменты воздействуют на орган или на органы напрямую, как, кстати, верили в так называемые «канцерогены», которых как таковых не существует. А так как мозг, на который действуют медикаменты, посредством Очага Хамера находится в изменённой иннервации¹⁰⁶, то часто мы видим т.н. «парадоксальные реакции», которые никто не понимает. Такие случайные взаимодействия многих медикаментов друг с другом могут имитировать эпилептический кризис, а настоящий кризис можно не заметить.

Одна из самых распространенных и смертельных «парадоксальных реакций» это «быстрая чашка кофе» ночью на автобане, когда организм находится в PCL-фазе СБП. Глубокая ваготония включает здесь «механизм воспрепятствования сну», чтобы добыча не была застигнута врасплох в глубоком сне. Если эту глубокую ваготонию в PCL-фазе ночью ослабить чашкой кофе, то организм может сразу же заснуть. Я вызову, таким образом, т.н. «парадоксальную реакцию» и сразу засну за рулем ... со всеми ужасными последствиями...

¹⁰⁵Колики = судорожные боли в теле в результате спастического сокращения брюшного полого органа

¹⁰⁶Иннервация = нервное снабжение тканей и органов организма

Эпилептический кризис в фазе восстановления, лучше сказать: обязательный эпилептический кризис в фазе восстановления это один из важнейших и роковых феноменов всей системы Новой Медицины. **Эпилептический кризис это самая распространённая причина смерти в фазе восстановления после разрешения конфликта, намного чаще, чем отёк головного мозга до эпилептического кризиса, когда пациент может умереть от чрезмерного давления на мозг.**

Запомни: Эпилептический или эпилептоидный кризис в фазе восстановления после конфликтолиза это самая распространённая причина смерти и осложнений при исцелении! Предупредительное смягчение кризиса имеет решающее значение! Особенно ярко видно это при сердечном приступе. Часто здесь это значит: 2-5 % таких пациентов, которые не выживают в Новой Медицине, а 95-98 % наших пациентов выживают.

8.2 Сущность эпилептического кризиса

После такого длинного предисловия каждый заинтересованно спросит: «Да, но что же теперь есть сущность эпилептического кризиса?»

Я бы сформулировал это так:

1. Эпилептический кризис это поворотный пункт в фазе восстановления, начало окончательной регуляции.

2. Разумно устроенные события, чтобы снова «выдавить» отёк из мозга и органа. Чем лучше это получится, тем выше шансы на выживание. Поэтому подавлять этот кризис нельзя, а в случае необходимости поддерживать симпатикотонными медикаментами (напр. кортизон).

3. Мать-природа создала себе «инструмент» и использует его для эпилептического кризиса, а именно для замедленного повторения конфликта. Это значит, во время эпилептического кризиса пациент чувствует свой конфликт ещё раз в замедленном виде (от этого, например, боли в сердце при сердечном приступе). Чем сильнее он ощущает этот «физиологический рецидив», тем выше его шансы на выживание.

8.2.1 Пример: Скорый поезд Париж – Кёльн, 06.10.1984, отправление в 7.37 утра.

В этой поездке на скором поезде из Парижа в Кёльн, в которой я следовал вместе с моим другом графом Д'Онсю, произошло следующее: на перроне стояли 12-13-летние молодые француженки, ревавшие от боли прощания с первой любовью к немецким друзьям, и махавшие им вслед рукой. Эти парни были шесть или восемь недель гостями в их семьях. Целый школьный класс четырнадцати- или пятнадцатилетних старшеклассников из Гамбурга были распределены по французским семьям. Теперь они направлялись обратно в Гамбург.

Так как я мало спал в последнюю ночь, то сразу заснул в своем купе. В 9.30 я проснулся от того, что мой друг толкал меня в ребро. Ещё в полудрёме я услышал в громкоговоритель слова французского машиниста, который просил, если есть в поезде врач, пожалуйста, пройдите в такое-то купе. Мы сразу побежали и через несколько купе увидели немецкого парня, который только что пережил судорожный припадок (*Grand mal*¹⁰⁷ - приступ) и только что очнулся от бессознательного состояния. В таких случаях обычно по рации вызывают скорую помощь к следующей станции, которая должна будет доставить пациента в ближайшую больницу. Такое распоряжение ожидали теперь и от меня.

На основании того, что я наблюдал на перроне, ситуация мне была полностью ясна. Мне не хватало только конфликта разлуки с чувством изоляции и конфликта невозможности кого-то удержать в объятиях для окончательного суждения. Поэтому я подсел к юноше, который правда всё ещё был централизован (находился в полной мобилизации, готовности), но уже с достаточно нормализованным кровообращением, и спросил его, давно ли у него эти приступы. Он сказал: «Уже год». С тех пор он пережил два или три таких приступа. Я спросил его, что произошло перед первым приступом. Он сказал: «Ничего». (Это было и так и не так.) Тогда я спросил его, что было самым страшным в его жизни, что он перенёс. Он сразу же вздрогнул при этом вопросе, я это заметил. Его испуг показал мне, что я был на правильном пути. Юноша сказал: «Ничего». Потому что рядом была учительница и в дверях стояли одноклассники. Учительница это поняла, когда я сказал, что он думает правильно, именно это я и имел в виду. Она деликатно вышла и закрыла за собой дверь. Мы остались одни. Теперь юноше не надо было бояться опозориться перед одноклассниками (такой большой 14-летний юноша не должен бояться...)

Он рассказал мне, что то, что ему сразу пришло в голову, это «машина скорой помощи». Год назад его увезли в больницу с гриппом и высокой температурой. Но самое страшное было, это полная изоляция, панический страх, страх быть оставленным всеми. Его везли с сиреной и с мигающими синими огнями 20 км через весь Гамбург, с головной болью и гриппом, и полного страха перед тем, что может его ожидать в больнице. Это было год назад. Один или два дня спустя, когда всё опять было в порядке, у него случился первый приступ эпилепсии в больнице. Такие ситуации панического страха, оставления одного, покинутости и изоляции повторились, правда, менее драматично, ещё два раза. Каждый раз с ним случался приступ после того, когда уже всё было нормально.

Я успокоил юношу и объяснил ему, что боль расставания с французской семьёй (в ней он себя хорошо чувствовал), и особенно с ревущей на перроне французской подругой того же возраста, с которой он познакомился в этой семье и в которую он в свои 14 лет по-своему спонтанно влюбился, вызвала в нем снова это чувство потерянности и изоляции. Так же как тогда, когда его почти час одного везли в скорой помощи с сиреной и с синими мигающими огнями через большой Гамбург. Он сказал: «Да, было точно такое же чувство, как тогда». Но в поезде он снова влился в свой класс, его гамбургский мир впустил его обратно, и конфликт был быстро разрешён.

Пришел французский начальник поезда и спросил меня, нужно ли юношу отправлять в больницу. Я сказал: «Нет, всё в порядке». Юноше я сказал, чтобы он пошел в вагон-ресторан и выпил чай или кофе. Он сказал, что у него больше нет денег. Я дал ему 5 марок, два одноклассника подхватили его, и под триумфальные крики вся банда направилась в вагон-ресторан. Смысл рекомендации был в том, чтобы затормозить чрезмерную ваготонию и свести возможное повторение припадка к минимуму. Самое страшное, что могло бы произойти с юношей, это то, что на глазах у своих одноклассников его снова с сиренами и мигающими синими огнями и снова целый час везли до следующей неврологической клиники, опять одного, но теперь во Франции, - почти точное повторение его шокового переживания год назад в Гамбурге. Тогда он на всю жизнь мог бы остаться эпилептиком.

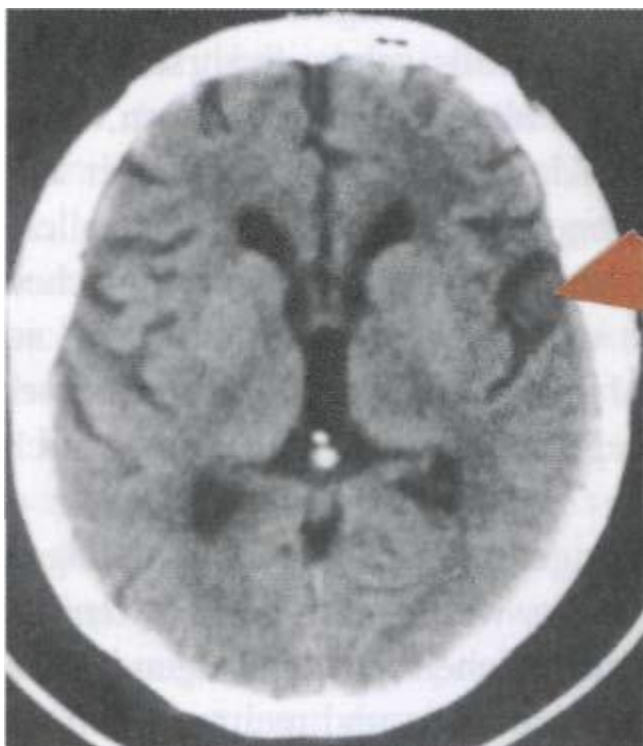Я объяснил учительнице взаимосвязи и попросил позаботиться о нём. Со временем, когда он подрастёт, он наверняка будет испытывать меньше страха от оставления его одного. Вот и весь секрет «эпилепсии подросткового возраста». Кроме того, я дал ей почитать свою книгу и сказал, что если она прочитает главу об эпилепсии и поймет её, ей станут тоже ясны эти взаимосвязи. Тогда она сможет понять происходящее, которое только что разыгралось здесь в поезде и закончилось благополучно только по счастливой случайности на грани катастрофы для юноши.

¹⁰⁷Grand mal = генерализованный приступ эпилепсии

Она сказала: Где есть сегодня ещё врачи, которые интересуются душой и человеческими страхами и знают, как с этим обходиться?» Я сказал: «А кто посылает нам паршивых карьеристов, по характеру самый негативный отбор молодежи, в медицинские университеты, с «5» в аттестате из-за успешного ж...лизации всем учителям?» Она задумалась: «Возможно, Вы правы».

8.2.2 Пример: бывший офицер и бывший кадет

Пациент, чей КТ-снимок приведён ниже, страдал от т.н. эпилепсии, это значит, у него были эпилептические припадки. Удивительное то, что эти припадки случались с ним регулярно каждые 4 недели, и это с осени 1979 года. Никто не мог ничего понять. В остальном он был здоров, мужественного типа, небольшой и жилистый, ранее офицер.



У пациента был территориальный конфликт и конфликт неприятностей на территории с эпилепсией, это значит, пациент пострадал от территориального конфликта, который включал двигательную область коры головного мозга. Каждый месяц у него случался рецидив, каждый месяц конфликт разрешался, и после конфликтолиза случался каждый раз эпилептический припадок.

В 1979 году у пациента сменился шеф. Он был моложе пациента, кроме того пациент был офицером на войне, а новый шеф был только кадетом. Когда новый шеф пришел и оба хотели пройти через дверь, пациент сказал: «Пожалуйста, дорогу молодым!» Новый шеф воспринял это как оскорбление, и с этого дня началась война между прежним офицером, а теперь подчиненным, и прежним кадетом, а сейчас шефом. Каждый месяц пациент получал новое задание, которое он

должен был разработать письменно. Тогда воздух просто потрескивал от напряжения. Пациент всегда считал и, как потом выяснилось, не слишком ошибался, - что шеф просто ищет возможность подставить его. Это был каждый раз рецидив СДХ. С момента этого СДХ пациент находился в стрессе, в симпатикотонии, особенно к концу заданного времени, перед тем, как он должен был прочитать свою письменную работу и устно обосновать её. А устные лекции он всегда делал блестяще. Он был снова офицером, а шеф снова кадетом, когда пациент праздновал свою лекцию и свободно доводил возражения своего начальника, кадета, *ad absurdum*.

В ночь после этого он регулярно испытывал небольшой сердечный приступ, эпилепсию язвенной болезни желудка и свой эпилептический приступ. Странно, что в отпуске он никогда не страдал от приступа.

Я сообщил ему имя «Румпельштильцхен», это значит, взаимосвязи между его снова и снова повторяющимися рецидивами территориального конфликта и его регулярной 4х недельной эпилепсией. Чисто случайно вскоре после этого он был отправлен на пенсию. Он пошёл к своему шефу и попрощался. Шеф сказал: «До свидания, господин офицер!» На что пациент ответил: «До свидания, господин кадет!» После этого с ним снова случился сильный, как бы прощальный припадок, и потом никогда больше ни одного, потому что шеф остался навсегда кадетом!

Стрелка на снимке указывает на небольшой, наполненный отёком Очаг Хамера справа кортикально в «области территории» инсулярно. Так выглядит типичная, можно сказать: «эпилепсия территориального конфликта». Каждый месяц после кофликтолиза можно найти этот отёкший Очаг Хамера в таком виде, а во время активной фазы конфликта отёк исчезает. Так протекают в принципе все эпилепсии. В действительности каждый раз пациент переживает рецидив конфликта территории и рецидив двигательного конфликта, Очаг Хамера которого здесь на этом срезе не запечатлён.

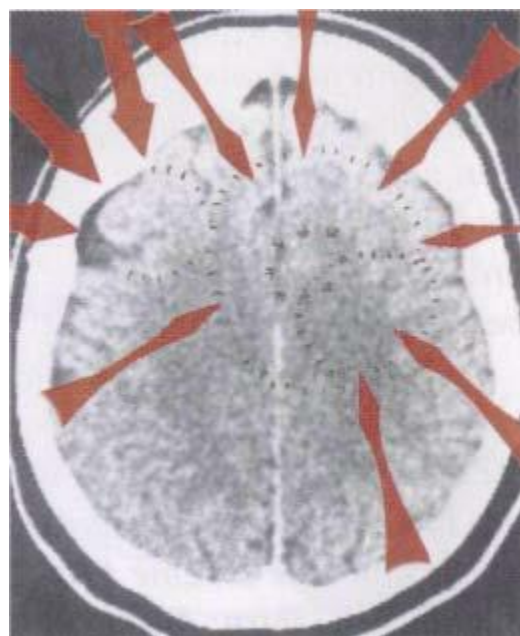8.2.3 Пример: эпилепсия с 8-летнего возраста

Эта женщина, теперь уже 26-летняя, страдает эпилептическими припадками с 8-летнего возраста после ужасного страшного переживания. С тех пор при подобных переживаниях она испытывает панический страх, по-видимому, они ей снятся. Когда всё снова хорошо, то случается эпилептический припадок.

Её отец умер год назад от лейкемии. Тогда молодая женщина хотела покончить жизнь самоубийством. Так как раннее переживание страха тоже было связано с отцом, и отец всегда был для неё примером, то переживания страха и кошмары теперь только усилились.

На КТ головного мозга кортикальный Очаг Хамера слева фронтально. У него отчётливый отёк, выглядит в остальном достаточно зарубцевавшимся. Можно предположить, что это один и тот же Очаг Хамера с восьми лет, когда у неё случился первый припадок.

Левый Очаг Хамера невозможно не заметить из-за окружающего его отека. С этим мои читатели согласятся. В первых изданиях книги, в которых я тоже видел, «что там ещё что-то было», я не решался описать такие круглые образования, потому что не только большинство врачей, но ведь и доброжелательные читатели часто говорят: «Остановились бы на одном Очаге Хамера, с ним всё ясно. А теперь опять всё запутали».



Ну, сегодня я смотрю на такие снимки, как на особенно интересные. В действительности у нас есть ещё второй Очаг Хамера на правой стороне мозга, которая соответствует левой стороне тела или половине матери-ребёнка, а временами также стороне ребёнка-отца. Если вы внимательно посмотрите, то вы, конечно, увидите обозначенную стрелками круглую конфигурацию стрелковой мишени, но внутри вы можете видеть ещё одно круглое образование без отёка. От этого феномена просто захватывает дух: Большая конфигурация стрелковой мишени (центр маркирован маленькими стрелочками), который мы можем видеть здесь в активной фазе конфликта, может быть как бы «электромагнитно-гомогенной», тогда круги достаточно равномерные. Она может быть и не гомогенной, и состоять из круговых образований с отёками и без. В этом случае все Очаги Хамера внутри большой кругообразной конфигурации стрелковой мишени находятся в конфликтной активности. Каждый из них отдельно может быть разрешён, – в зависимости от специального и специфического положения конфликта или его протекания.

Здесь в этом случае у нас конфликт страха и отвращения (пониженный сахар), переходящий влево, двигательные конфликты ног, конфликт сопротивления, конфликт обрушения самооценки в отношениях ребёнок-отец, а также сенсорный конфликт ребёнок-отец. Чем лучше становятся наши приборы, тем точнее мы сможем узнать детали и дифференцировать их.

Как я уже сказал, на правой стороне мозга все Очаги Хамера находятся в конфликтной активности, на мой взгляд, уже 18 лет. В то время девушка попала в шизофреническую констелляцию практически с одним конфликтом, который, однако, имел несколько аспектов. Можно предположить, что пациентка недолго пробыла в этой шизофренической констелляции, но постоянно попадала в неё из-за рецидивов конфликта.

Это можно понять следующим образом: до тех пор, пока слева существует также конфликтная активность, совершенно ясно существует шизофреническая констелляция. Если конфликт слева снова разрешается, потому что один аспект, а именно страх, исчезает, то шизофреническая констелляция кончается. Но она возвращается ещё раз, причем на время эпилептического кризиса = эпилептического припадка. Это было причиной, почему мы раньше так называемые эпилепсии относили к «душевным болезням и болезням настроений». Часть пациентов не только страдали судорогами, но и «сходили с ума» от приступа. Именно так, как здесь описано.

Шизофреническая констелляция с одним конфликтным событием и несколькими аспектами обусловлена следующей особенностью:

Левый мозг: за конфликт страха и конфликт страха и отвращения отвечает левая сторона мозга, ведь юная правша обычно уже является и «маленькой женщиной».

Правый мозг: когда конфликт касается матери, или, в некоторых случаях, отца, ребёнок, от самого эмбрионального периода до смерти, реагирует на левой стороне тела, так же как правша отец из-за своего ребёнка также соответствующим образом реагирует на левой стороне тела.

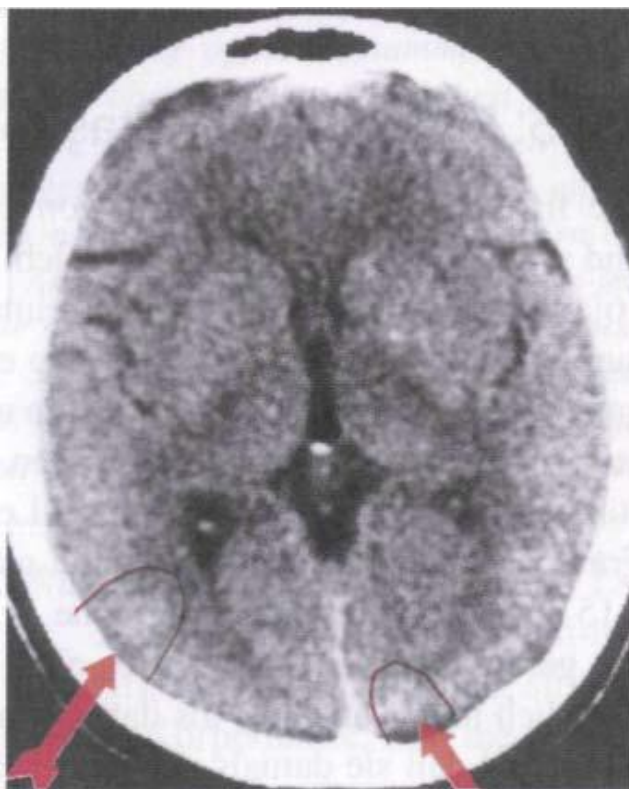
Аналогично происходит, если у мужчины горячо любимая партнёрша убегает «из его территории и из правой партнерской руки». Очаг Хамера территориального конфликта - справа, двигательный и сенсорный конфликт для правой «партнерской стороны» тела в головном мозге находится слева. Тогда мужчина правша мгновенно попадает в шизофреническую констелляцию, т. е. «у него сдают нервы». Но он не всегда должен чувствовать себя в таком двойственном состоянии.

8.2.4 Пример: Любовное приключение по-турецки: любовница

Этот и следующий случай можно назвать «Любовные приключения по-турецки». Этот скан с типичным очагом конфликта преследования страхом принадлежит одной турецкой жене (левше), которая имела интимные отношения с двоюродным братом мужа. Что с ней случится, если об этом станет известно, ей было ясно. Поэтому на свидание она всегда шла, дрожа от страха, постоянно оглядываясь, не следует ли кто за ней. Сразу после свидания или, самое позднее, на следующий день с ней случался эпилептический припадок.

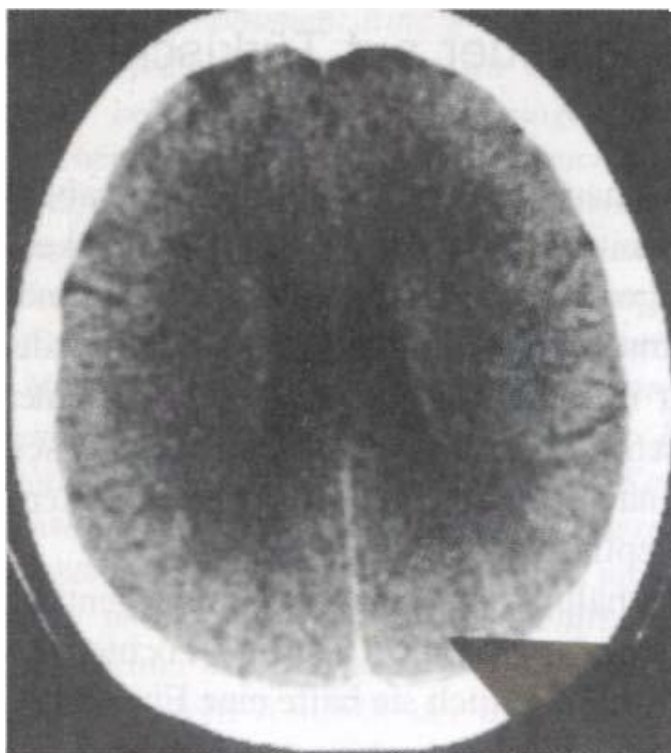Только один человек знал об их отношениях и видимо время от времени должен был играть роль «посланника любви», это была 16-летняя дочь любовника. Следующее фото от неё, у неё тоже была эпилепсия.

Правая стрелка показывает Очаг Хамера конфликта преследования страхом для левого глазного яблока (страх перед мужем), левая стрелка показывает Очаг Хамера женского конфликта маркировки территории, который принадлежит правой почечной лоханке и вызывает язву почечной лоханки. Справа маркирован конфликт идентичности (из-за леворукости справа), поэтому шизофреническая констелляция.



Далее снизу фотография дочери двоюродного брата мужа. Она знала об отношениях и панически боялась того (страх преследовал ее), что взбешённый муж турчанки когда-нибудь ночью убьет её отца.

Каждый раз, когда отца не было дома, девушка лежала в кровати, дрожа от страха всем телом и прислушиваясь, и могла расслабиться только, когда отец снова приходил домой. Постоянно в ту же ночь с ней случался эпилептический приступ или на следующий день абсанс.



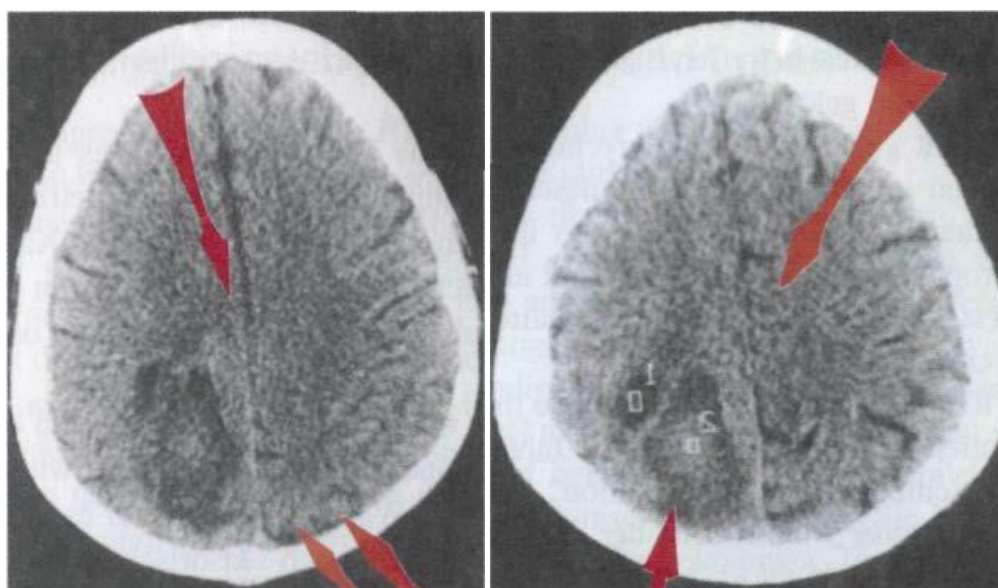
Стрелка показывает Очаг Хамера конфликта преследования страхом справа. Как турчанка, так и дочь её любовника страдали проблемами зрения в левом глазу (глазное яблоко).

Двигательные очаги в Gyrus praecentralis, которые вызывали у обеих эпилепсию, на этом срезе не видны. Они бы находились на более высоких срезах. Обе женщины имели Очаг Хамера на одинаковом месте для конфликта преследования страхом. Молодая турчанка (правша) ощущала за своего отца (= родителя, не партнера!) страх преследования перед мужем возлюбленной.

8.2.5 Пример: Настоящая катастрофа

Следующие изображения принадлежат одному женатому и живущему 18 лет в Германии гастарбайтеру. 15 лет назад он влюбился в 16-летнюю девушку из своего родного города, которая тогда тоже жила в Германии, в том же городе, что и он. Она забеременела. Однажды соседка пришла к пациенту и сообщила ему, что 16-летняя девушка умерла при родах в Италии. Пациент пострадал от СДХ, буквально упал и дрожал всем телом. Позже об этом рассказала ему и его жена. Это были для него как уколы горячими иглами.

15 лет спустя он получил письмо от женщины из своего родного города, которая хотела бы с ним поговорить. Тут с ним случился снова СДХ-рецидив, ведь он ни о чем другом не мог думать, а только о том, что она хочет обговорить с ним тогдашнее событие и что она тогда возможно узнала от девушки что-то доверительное. Он снова задрожал всем телом, когда читал это письмо. Встретившись тогда с этой женщиной, он выяснил, что её приезд ничего общего не имел с его аферой. На следующий день с ним случился первый эпилептический приступ, который с тех пор стал случаться с ним часто, потому что ему часто снилось, что кто-то хочет с ним встретиться из-за тогдашней ситуации.



И вот так выглядит это в мозгу. У пациента есть свежий Очаг Хамера страха слева парието-окципитально¹⁰⁸, который создает обширный перифокальный отёк и, как видно на правом изображении, простирается в топ (Топ = самая высокая точка мозга) коры головного мозга. Этот ОХ, очевидно, является причиной сенсорного эпилептоидного абсанса. Но этот визуально связанный большой отёчный очаг, простирающийся слева сзади налево вверх, по правде говоря, функционально состоит из нескольких независимых ОХ, которые, поскольку они случайно расположены рядом или между собой, выглядят как единый сплоченный очаг. Рядом на фото в высшей степени замечательной КТ головного мозга одновременно есть ещё наполовину решённый конфликт страха-перед-разбойником и конфликт преследования страха (правая кора зрения, стрелки справа внизу), а также ещё активные, то есть ещё не решённые, ОХ с чёткими стрелковыми мишенями (стрелка середины фото справа, что касается ребёнка, страх алиментов?) и один с также видимыми чёткими стрелковыми мишенями (парамедианно слева, стрелка слева сверху).

¹⁰⁸париетальный = теменной = боковой, стоящий как стена, принадлежащий теменной кости

На случае этого праворукого молодого мужчины можно воспроизвести настоящую жизненную историю. Кроме обоих конфликтов преследуемого страха (справа и слева окципитально), которые наполовину решены, есть еще лево-церебральные очаги для правой половины тела, то есть относительно партнёрши или подруги. Это может нас удивить: смерть беременной подруги была основной частью первого СДХ – в то же время биологически это было и решением конфликта. При рецидиве всё снова вспомнилось. Этот конфликт или часть целого конфликта - с двигательно-сенсорным конфликтом, сексуальным конфликтом обрушения самооценки (связанным с правым тазом), конфликтом таламуса (относительно центра личности), - в принципе решён, кроме двигательно-сенсорного конфликта.

Не решён право-церебральный Очаг Хамера, относительно ребёнка, который остался в живых. Он с одной стороны был разлучён с ребёнком, с другой стороны хотел оставаться разлучённым. Это была бы катастрофа, если бы ребёнок вдруг появился и стал предъявлять требования, это бы его подорвало. Этот страх остаётся постоянно полным или в значительной степени активным!

Реконструируя всё это, мы можем установить, что пациент как тогда, 15 лет назад, так и сейчас временно находится в «шизофренической констелляции». Наверное, он и сегодня продолжает это делать, потому что левый мозговой двигательно-сенсорный конфликт разрешён только наполовину, но в то же время снаружи ещё есть чёткие круги стрелковой мишени, а в центре – небольшой отёк. Можно сказать: весь этот человек был тогда, да и сейчас, одним огромным паническим страхом!

Если мы спросим себя теперь, откуда у пациента возникают его эпилептические (двигательные) припадки, то мы можем ясно ответить, что единственная двигательная область, которая постоянно испытывает рецидивы, и снова и снова решается, когда ему о них напоминают - это лево-церебральная область (относительно его возлюбленной). Отек это признак того, что до разрешения конфликта в этой области он был активным. Очаг на правой стороне мозга постоянно активен, вызывает непрерывный частичный паралич левой руки и левой ноги, потому что относительно его ребёнка конфликт не приходит к решению, во всяком случае, не решён до сих пор.

Терапию или самотерапию, которую мы могли бы посоветовать пациенту, не так-то легко определить. Симптомы эпилептических припадков, которые мы обычно всегда хотели бы «симптоматически лечить», а именно заставить исчезнуть, исчезают двояко по такому принципу: либо когда он окончательно перестанет думать о своей подруге, либо когда он будет всегда о ней думать, не добиваясь разрешения конфликта. В последнем случае он был бы тогда в постоянной шизофренической констелляции.

Если он теоретически решит конфликт, связанный с ребёнком, то он получит дальнейшую эпилепсию...

Вы видите, что то, что в принципе является простым, на практике часто очень сложно – и прежде всего потому, что невозможно заранее оценить, что может дополнительно ещё произойти, в зависимости от того, как пациент себя ведёт и как он думает, чувствует, мечтает, надеется, желает, боится и т.д....

8.2.6 *Пример: Схватка не на жизнь, а на смерть.*

Здесь мы рассмотрим снимок мозга 16-летней девушки правши, которая находилась в летнем лагере с другой девушкой.

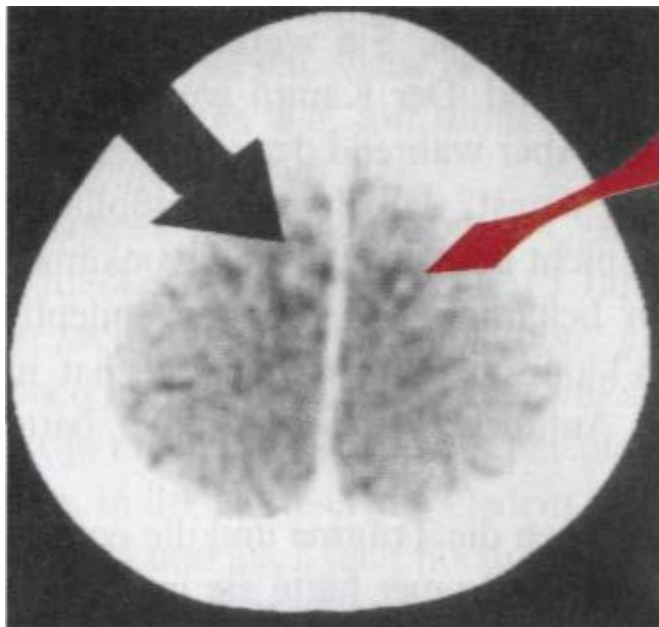
Однажды вечером она схватилась с алжирской девушкой, у которой, как она думала, был с собой нож. Они были на пляже одни, и это была борьба не на жизнь, а на смерть. Схватка закончилась обоюдным изнеможением. Но в течение следующих 4х недель летнего лагеря девушка постоянно испытывала страх, что пылкая девушка её выследит и на этот раз не оставит в живых.

На следующее утро после схватки с ней случился первый эпилептический приступ с прикусом языка и тонико-клоническими судорогами. В лагере с ней случились ещё несколько эпилептических приступов. Всегда перед этим ей снилась «война».

После окончания лагеря кошмары и эпилептические приступы продолжились. Ей всё время снилась «война». Всегда она испытывала во сне панический страх. Всё это длилось 2 года, и к этому времени она всё хуже видела правым глазом. И вот она приехала к моим друзьям в Чембери. Они узнали сразу, что случилось и поговорили с ней. И в первый раз она нашла в себе силы рассказать о той страшной схватке, о её страхах во сне, о смертельном страхе, преследующем её, который она каждый раз испытывала во сне, когда думала, что алжирская девушка её выследила. Тем временем прошло 2 года, она могла спокойно рассказывать об этом происшествии, и о том, что она с тех пор себя чувствовала другой, она не могла выразить какой именно, просто «не совсем нормальной».

Её конфликты страха полностью решены. Также решён между тем и двигательный двухсторонний парацентральный конфликт, который на фото ещё не совсем был решён, а только немного показывал отёк. Девушка, которая была в «шизофренической конstellляции» (см. также главу о психозах) между тем совершенно нормализовалась, кошмары исчезли, эпилептические приступы прекратились. Девушка снова здорова. Особенное в этом случае то, что девушка не могла ни с кем говорить о своих страхах, она стеснялась. Несмотря на это у неё не было желания сокровеннее, чем с кем-нибудь об этом поговорить. Поэтому когда она встретила людей, которые целенаправленно с ней об этом хотели поговорить, из неё сразу же хлынуло как из ведра. Она была так благодарна, счастлива и это принесло ей облегчение!

На первом фото мы видим в самом верхнем КТ-срезе головного мозга, а именно, в коре под черепной коробкой два Очага Хамера, правый из них относится к конфликту страха ядра таламуса и практически распространяется от кортекса до правого таламуса. Левый парамедианный ОХ видимо остаётся кортикальным. Оба очага выглядят так, будто как раз получили небольшие отёки.



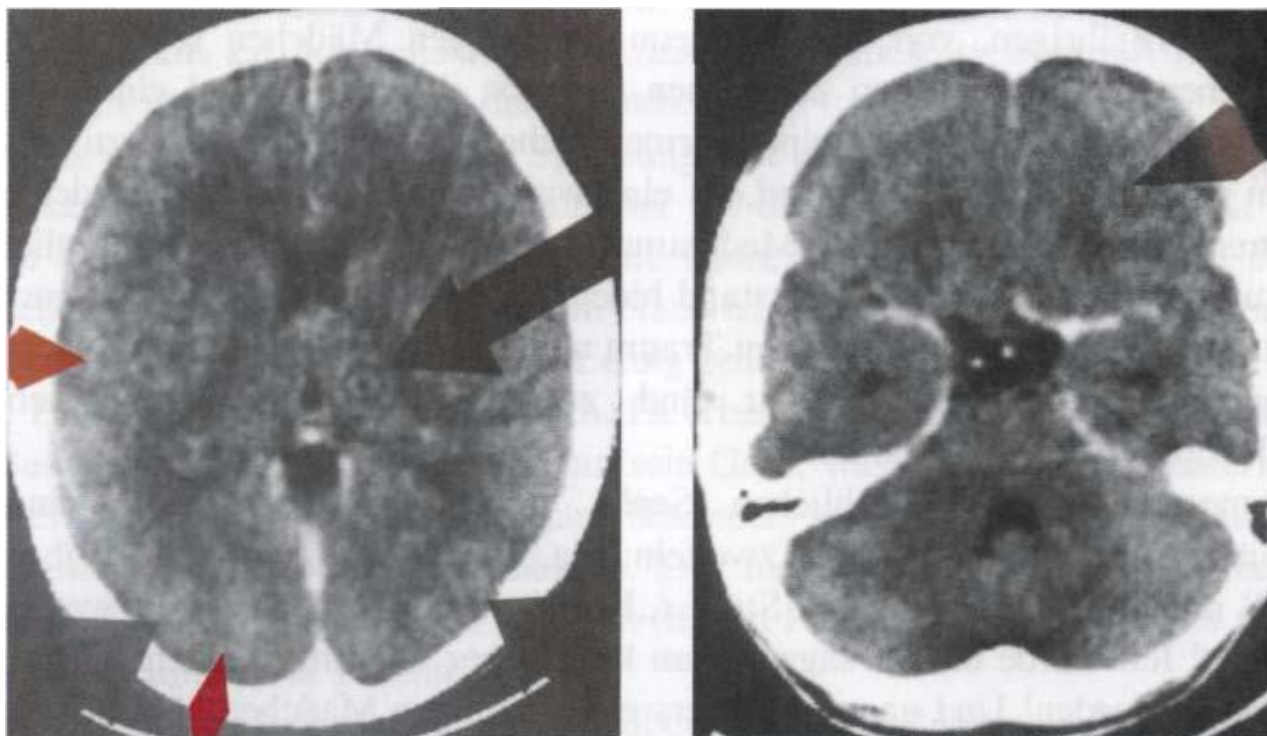
Очень интересно: Если видны два таких очага на разных полушариях, тогда один относится к партнеру, а другой, как известно, к матери или ребёнку. Итак, лево-церебральный ОХ, относящийся к бедру/тазовой мускулатуре справа, принадлежит партнеру или партнёркам. В этом конкретном случае, где дело шло об опасном соперничестве из-за парня, которого обе обожали, речь идёт, возможно, о крепком удержании партнера в объятии (правого) бедра или о ревности, что совместный друг и соперница бедрами крепко прижимаются в любовном объятии. Но что же с матерью и ребёнком? С матерью девушки это не имеет ничего общего, это можно вычеркнуть. А вот с

желанием ребенка тогда 16-летней девушки очень даже! Тогда она действительно думала о том, чтобы удержать друга, и о ребёнке от него, как она призналась. Это была настоящая причина ревности. Вполне можно себе это представить у 16-летней девушки с юга Франции, которая по уши влюбилась в парня. Желание иметь ребёнка должно быть в тот момент настолько сильным, что конфликт распространился до самого таламуса, а именно как бы до самого ядра личности!

Вот и здесь мы можем всю «старую историю» психически до мелочей реконструировать с помощью КТ:

Слева-церебрально мы видим большой ОХ в сексуальной сфере, биологически выражаясь - соответственно с конфликтом «не-совокупления». Этот конфликт находится в начале разрешения, что видно в том, что левый передний горн спинного мозга несколько вдавлен. Слева находится т.н. «требующий пространства процесс». Справа фронтально¹⁰⁹-базально¹¹⁰ виден находящийся в процессе решения «конфликт «страха понюхать», соответствующий левой носовой пазухе. Если мы ещё раз представим схватку, то девушки борются ведь лицами близко друг от друга, крепко держа одна другую

Справа и слева окципитально наконец мы видим оба конфликта преследующего страха: право-церебральный относится к обеим левым половинкам сетчатки, которые смотрят на партнёршу (направо). Это подразумевает однозначно страх перед чем-то, связанным с партнёршей.



Слева дело намного сложнее: там у нас (2 стрелки) латеральная¹¹¹ стрелка, показывающая на ОХ, который опять же отвечает за обе половины сетчатки, которые смотрели бы на ребёнка налево. Здесь ответственность как бы дважды скрещена. Стрелка дальше к середине относится к реле правого глазного яблока. Этот очаг хотя и находится на стадии решения, но не в таком свежем решении, как например сексуальный конфликт или фронтально-базальный конфликт страха понюхать.

Этот конфликт страха преследования имеет другой смысл: ОХ здесь означает страх преследования (партнёрской) персоны, которая угрожает сзади. Пациентка предполагала, что алжирка имела при себе нож, и как бы ждала, что если та высвободит руку, то сможет воткнуть ей нож в спину. Этот конфликт конечно в реальности уже раньше был решён, но постоянно получал рецидивы через кошмары. Поэтому и рубцевание.

¹⁰⁹ фронтальный = в сторону лба, со стороны лба

¹¹⁰ базальный = лежащий у основания

¹¹¹ латеральный = боковой

Все Очаги Хамера имеют теперь отёки, только конфликт таламуса ещё активен. «Счастье» этой девушки было в том, что она была в шизофренической конstellляции, иначе она напр. сексуальный конфликт, который продолжался 2 года, возможно бы не пережила: Инфаркт правого миокарда и эмболия лёгких!

Снимки были сделаны несколько дней спустя после облегчающего разговора. После этого с девушкой случился один сильный припадок, после которого больше не было ни одного.

18-летней замученной страхами девушке снова вернуть беззаботность и избавить её от недостатка т.н. «генуинной эпилепсии», то есть надуманного якобы наследственного недостатка, и это целенаправленно зная как, это замечательное дело! Девушке кстати больше не нужны медикаменты. Она почти не помнит своё прежнее состояние, в котором она была, хотя и недолго между сном и эпилептическим приступом, в «шизофренической конstellляции» и частично в двигательно-шизофренической конstellляции!

Невежды в области человеческой души, особенно души 16-летней девушки, могут сомневаться: «Да, в это невозможно поверить, что из-за одной единственной ссоры («войны») можно так ужасно сломаться». Я бы сказал: Можно даже от одного слова сломаться! И тем более 16-летняя девушка. И, кроме того, это не была просто ссора, это была «война» не на жизнь, а на смерть!

8.2.7 Пример: Смерть уважаемого главного дирижера

- Диагноз традиционной медицины: эпилепсия, астма
- Диагнозы Новой Медицины: Состояние после бронхиальной астмы с шизофренической конstellляцией, состояние после двигательного конфликта «не в состоянии удержать», круглый Очаг Хамера в легких, Очаг Хамера маточной трубы, Очаг Хамера перикарда.

15-летняя девочка левша играет на трубе в оркестре, который практически из ничего создал старый заядлый музыкальный идеалист, сам трубач. Все, особенно мальчишки и девчонки, с бредовым обожанием привязались к этому необычному, потому что бескорыстному человеку, и наша 15-летняя К. тоже. На первом и одновременно самом важном концерте, на котором надеялись на прорыв, случилось следующее (07.02.1972):

Управляющий оркестром, дирижёр и искусный трубач-солист в одном, имел давнюю ссору с одним пожилым мужчиной, который приставал к одной несовершеннолетней девочке из его оркестра, и незадолго до выступления дошло до сильной и жаркой стычки (рецидив территориального конфликта). Дирижёр успешно отбился от «территориального заклятого врага».

Во время концерта «Вилли», как нежно звали своего дирижера юные фанаты, поистине мастерски играл соло на трубе! Это была кульминация вечера.

Когда концерт подошел к концу, и напряжение ослабло, внезапно дирижёр сжался и упал замертво на пол в метре от девочки К. Она и её товарищи остолбенели и были объаты ужасом. Через два часа пришла новость, что реанимационные мероприятия были безуспешными.

Девочка К. никак не могла успокоиться. Она попросила трубу мастера себе и получила её. Она приходила каждый день на могилу, чего не делал никто из товарищей по оркестру. Она сказала, что особенно привязалась к нему и всё время думала о его смерти. Двигательный конфликт состоял в том, что она хотела бы удержать его (левой партнерской) рукой, но не смогла этого сделать.

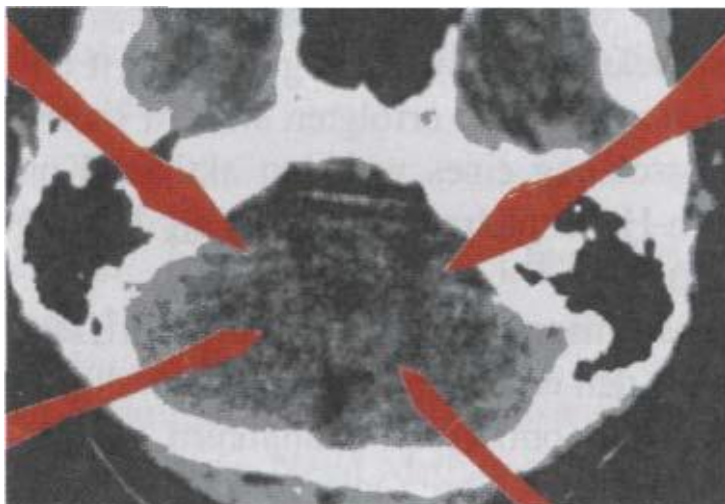
Через полгода самое страшное для К. было позади. Непосредственно после смерти мастера у неё случались приступы астмы, когда она сильно чего-то боялась. (Приступы бронхиальной астмы происходят постоянно в шизофренической конstellляции при условии ещё одного активного конфликта

с Очагом Хамера на левом полушарии головного мозга, в этом случае Очаг Хамера находился в левом двигательном центре коры).

Год спустя она случайно пережила смерть своей соседки субарендатора. Неделью спустя с ней случается первый эпилептический приступ. Двигательный конфликт и конфликт страха смерти в стволовом отделе мозга вернулись. Два года спустя, в 1978 году, она застала свою бабушку лежа перед открытым холодильником, головой в холодильнике «как мертвую». Снова она пугается «до смерти». Она сказала, что при этом она очень интенсивно вспомнила Вилли и его смерть. Бабушка выжила, конфликт был решён. Четыре недели спустя в декабре 1978 года с ней случаются четыре больших эпилептических приступа. В январе 1979 года в рамках обследования в университетской клинике города Б. на КТ-снимке был обнаружен Очаг Хамера с обширным перифокальным отёком и, конечно же, был неправильно интерпретирован.

Больница в городе Б. пишет участковому врачу 05.01.1979: «На срезе 6,5 см показана только что обозначенная после добавления контрастного средства правая близкая к коре окципитально-париетальная круглая гиперденсивная¹¹² область. На многих срезах выделяется ясная неоднородность паренхимы, какую мы часто наблюдаем при ангиоспазмическом¹¹³ обусловленном церебральном нарушении кровообращения». Так раньше описывали Очаг Хамера, - гиперденсивная зона с перифокальным отёком, который назывался «неоднородностью паренхимы». Видна вся растерянность этого чисто описательного диагноза, потому что тот, кто обследует, совершенно не знает, что с этим делать. Ещё меньше он может объяснить, как такая юная девочка могла прийти к такому образованию в мозге. Девочка была обследована неврологически и психиатрически в университетской клинике города Б. - «основательно и полностью обследована специалистами». Но никто не спросил о её центральном ужасном событии. Это было «для специалистов психиатрии неважно», то есть неинтересно.

В феврале 1979 года бабушка всё же умирает. Этот конфликт через неделю решён, потому что все решили, что так будет «лучше» для неё. В следующие 14 дней с ней случаются новые сильные эпилептические припадки, всегда ночью, во сне. Потом постепенное улучшение. Но всегда девочка испытывает приступы астмы, когда она боится!



На срезе старого мозга (стволового отдела и мозжечка) мы можем воспроизвести анамнез конфликта и его протекания: Конфликт страха смерти (стрелка справа сверху) в сущности зажил. Если случаются рецидивы конфликта, то только кратковременно и преходяще. Тогда образуются один или пара маленьких круглых очага в области, отвечающей за лёгкие, после конфликтотолза - две ночи сильного потоотделения и всё прошло.

Нижние стрелки: Мы видим чёткое рубцевание в реле перикарда, которое пережило один долгий или много частых конфликтов, здесь они ассоциированы с атакой на сердце. Юная музыкантша сопереживала сердечному приступу Вилли, идентифицировала себя с ним. Его сердечный приступ она перенесла на свою околосердечную сумку (перикард).

Мы можем с определённой уверенностью сказать, что она должна была пережить в фазе восстановления один длительный или частые небольшие излияния в околосердечную сумку.

¹¹² гиперденсивный = обозначение особенно плотной области

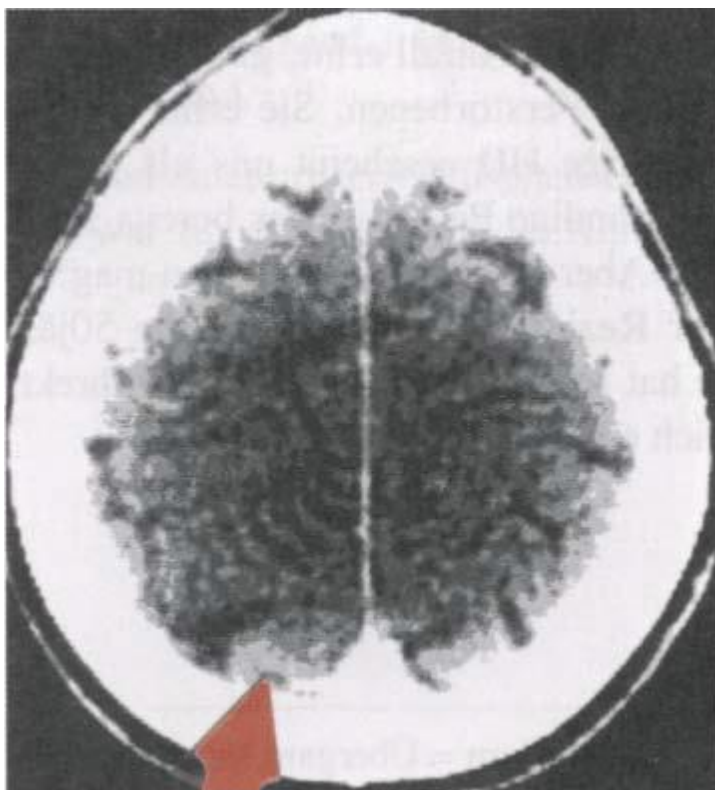
¹¹³ ангио - = часть слова со значением сосуд

Верхняя левая стрелка указывает на реле маточных труб, которое должно было иметь достаточно большой активный ОХ, который сейчас зарубцевался. Органически этот побочный диагноз соответствует карциноме маточных труб в активной фазе конфликта, вызванной безобразным полугенитальным конфликтом (безобразная полугенитальная ссора между Вилли и его «заклятым врагом» перед концертом). Такой рак маточных труб при наличии микобактерий в фазе восстановления был бы разрушен посредством створаживания и выведен с помощью *Fluor vaginalis* (выделений из влагалища). Если бы это имело диагностическое значение, а здесь это не тот случай, можно было бы сделать КТ маточных труб и увидеть остаточное состояние туберкулёза труб по отложениям кальция.

Эти взаимосвязи, которые мы можем ретроспективно установить с помощью КТ головного мозга, нас совсем не интересовали раньше. Такие размышления всё же не являются простыми «не приносящими хлеба академическими измышлениями», а очень важны в случае рецидива, если что-то произойдёт, что напомним пациентке о прошлом конфликте...

В мае 1983 года умирает отец, что для К. связано с сильными укорами к себе, как, кстати, и в случае, когда К. нашла бабушку, лежащую головой в холодильнике. Она упрекала себя в том, что давно не навещала её. Бабушка ведь много раз ей звонила, но не получала ответ. Через четыре дня после похорон отца случился опять генерализированный судорожный приступ эпилепсии. В следующие недели еще несколько. – Всегда кроме того приступы астмы.

Очаг Хамера с перифокальным отёком слева в верхней части коры головного мозга. Срезы снимков сделаны не параллельно основанию черепа, а почти в коронарной (параллельной продолговатому мозгу) плоскости, поэтому Очаг Хамера в левом двигательном центре (конфликт «невозможности /неспособности удержаться») «сдвинут» вниз.



В январе 1984 года умирает вторая бабушка, с которой у К. были очень хорошие отношения, но она боялась посещать её в больнице. Снова она себя в этом упрекает. И снова спустя 14 дней с ней случается генерализированный приступ эпилепсии, несмотря на прием медикаментов с 1975 года!, хотя с июля 1983 года у неё больше не было припадков.

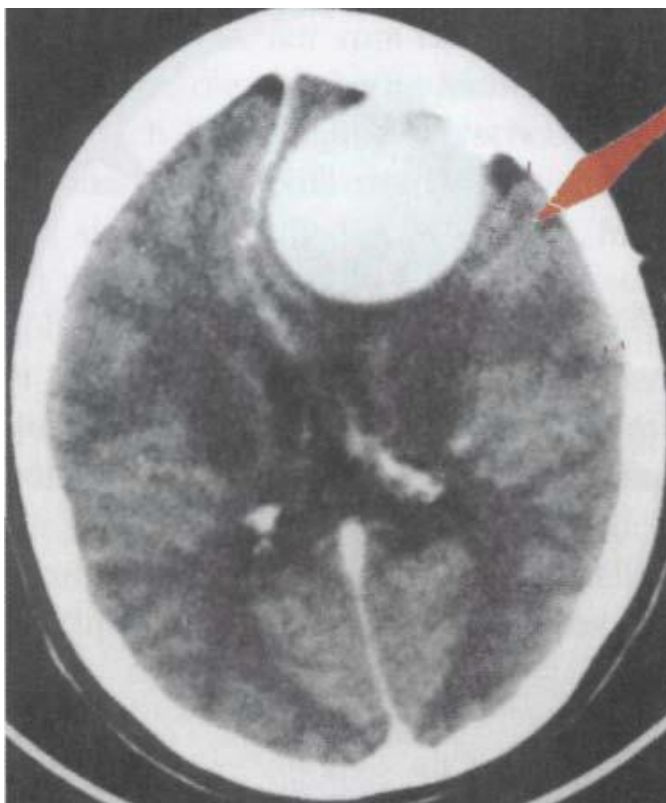На переднем плане этого случая юной пациентки стоит однозначно двойной конфликтный трек конфликтной темы «смерти» и «разлуки», а именно конфликтный трек страха смерти, сопряжённый с двигательным (и также сенсорным) конфликтом неспособности кого-то удержать. Здесь всегда существовала опасность рецидивов, а в фазе восстановления - новых припадков эпилепсии, если в окружении пациентки кто-то умрет. Так как смерть это часть нашей жизни, пациентка к счастью смогла «решить конфликт в душе» с помощью своих близких: она разобралась с темой «смерть», читала книги по этой теме, вела много бесед.

Сегодня тема смерти не вызывает у неё страха, и если ей приходится встречаться со смертью, она спокойно воспринимает это и, следовательно, уже 14 лет с ней больше не случился ни один припадок эпилепсии.

8.2.8 Пример: Четыре злых духа

Снизу мы видим КТ головного мозга очень религиозной 50-летней женщины, которая жила в паническом страхе перед духами. Когда с её 15-летней дочерью случился припадок эпилепсии, она всерьёз верила, что в неё вселились 4 духа умерших. Она пострадала от СДХ с паническим фронтальным страхом, соответствующий ОХ выглядит как большое белое пятно справа фронтально. На тот момент, когда случился конфликт, пациентка правша уже была в климаксе¹¹⁴. Но как бы странно это не звучало: эпилепсию она получила не от этого большого очага, который был в постоянном рецидиве решения, а от небольшого очага непосредственно рядом с ним (стрелка), и здесь мы видим сразу нечто очень интересное:

Внутри большого Очага Хамера, который соответствует решённому территориальному конфликту/конфликту страха за территорию, мы видим, из-за оттиска с фронтальной стороны кажущуюся полукруглой, четко очерченную констелляцию стрелковой мишени в двигательном центре бронхиальной мускулатуры и/или в реле мускулатуры левой руки. Отсюда и её эпилептические припадки.



¹¹⁴Климакс = Переходный период полной половой зрелости к Senium (старости) женщины

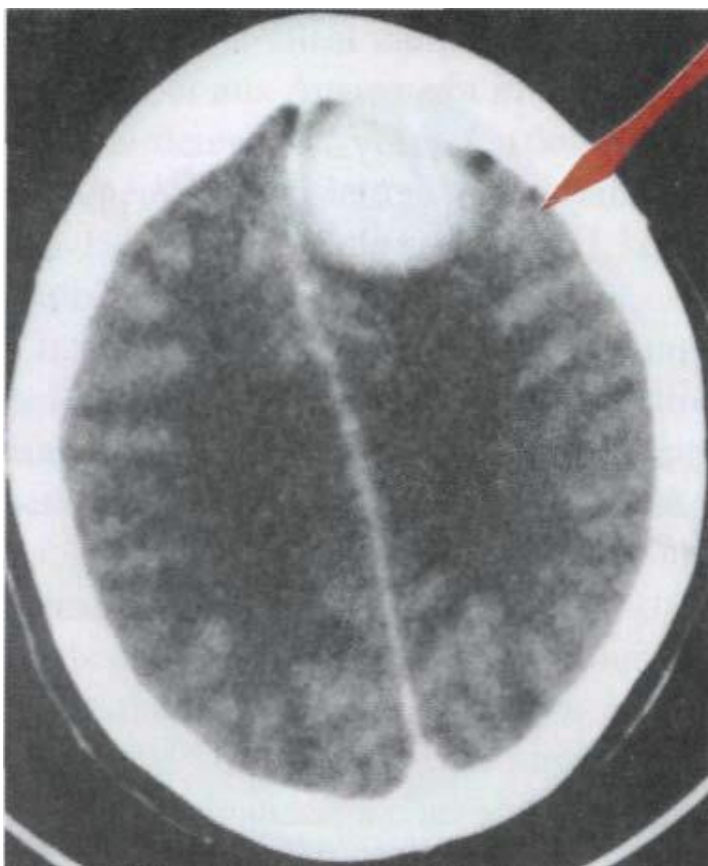
Это собственно один из «красивейших» Очагов Хамера, указывающих на эпилепсию, которая и отличается рецидивами, так что на актуальном снимке часто можно видеть напр. решение последнего эпилептического припадка и активность следующего рецидива!

И ещё интересно здесь увидеть, что такой Очаг Хамера может состоять из 2х различных компонентов:

1. Конфликты территории и страха за территорию в фазе восстановления. Здесь кроме всего прочего затронута бронхиальная мускулатура.

2. Двигательный частичный паралич левой руки (мать/ребёнок) эпилептического припадка, начинающегося с левой руки.

Духи были якобы «экзорцированы», т. е. изгнаны, одним австрийским духовным целителем. Это было решением для пациентки.



Очень сильный конфликтный СДХ-рецидив получила пациентка практически в таком же случае, когда её сын в 26 лет пострадал от шизофренической констелляции с кататоническим¹¹⁵ ступором. Когда мать стояла у его кровати в больнице, ей снова стало ясно, что здесь опять замешаны духи, а именно те же четыре духа умерших, которые резвились в прошлый раз ещё у её дочери. Очаг Хамера обострился, то есть снова активизировался конфликт до тех пор, пока и в этот раз через «удалённое действие» австрийского духовного целителя четыре злых духа не были изгнаны.

Этот конфликтолиз произошёл около 3 недель до снимка. Мы видим здесь уже консолидированный Очаг Хамера в правом фронтальном отделе мозга, который теперь снова отекает, но который, как уже сказано, не привел к картине эпилепсии, а «только» к кисте прохода жаберных дуг. Собственно

очаг эпилепсии расположен рядом справа в дорсальном¹¹⁷ направлении (стрелка). И если теперь предположить, что в таком случае «козел отпущения» для эпилепсии найден, и это образование оперативно удалить, пациентка всё равно, конечно же, страдала бы от приступов эпилепсии, потому что Очаг Хамера для бронхиальной мускулатуры и левой руки существовал бы и дальше. Ведь как бы странно это ни звучало, учитывая тонико-клонические (двигательные) судороги, до этого было неизвестно, что такое собственно эпилептические припадки. От любого места двигательного центра коры припадок может «генерализоваться». Мы тогда говорим о большом генерализованном припадке.

¹¹⁵Кататония = психическое заболевание, при котором нарушения произвольной моторики находятся на переднем плане

¹¹⁷дорсальное = принадлежащее спине, лежащее в направлении спины, сзади

Я ни разу не видел эту женщину и узнал об этой истории от её мужа. Мы видим, что серповидная складка, которая разделяет сверху полушария, сдвинулась далеко влево. Такие большие, круглые, зарубцевавшиеся Очаги Хамера обычно называются «менингиомы»¹¹⁹, потому, что они возникают с краю. Раньше думали, что опухоль мозговой оболочки может врасти в мозг, фантазия со вчерашней пургой! Если спокойно выждать, пока эти драматично выглядящие Очаги Хамера снова спокойно уменьшатся, ничего более не произойдет. Приступы эпилепсии тоже прекратятся, если снова не случится рецидив конфликта. Если же фронтальная масса мозга будет вырезана, то пациент на всю жизнь останется калекой по складу характера, потому что как раз вырезание частей переднего мозга влечёт за собой тяжкие психические изменения, которые добавятся к уже ожидаемой рубцовой эпилепсии.

8.2.9 Пример: Запретный петтинг

Эта пациентка, которая в 1953 году в свои 17 лет пострадала в первый раз от припадка эпилепсии, имела много Очагов Хамера в фронтальном отделе мозга с обеих сторон. Сейчас ей 51 год и она продавец в небольшом магазинчике-«забегаловке». У пациентки была очень странная история: в 17 лет она в первый раз влюбилась, её друг был мягким юношей, моложе её. Парень хотел с ней спать, но она не соглашалась, потому что постоянно боялась родителей и бабушку с дедушкой. Поэтому оба удовлетворялись только петтингом.

Наконец, пациентка рассталась со своим другом, что было очень тяжело, но так временно решился её конфликт страха и с ней случился первый приступ эпилепсии. С появлением второго друга вернулся и страх. Этот друг был её большой любовью. Пациентка спала с ним так же, как и с первым. При этом их «засекли» и пациентка пострадала от сильного конфликта ужасного страха. Когда она и с этим другом рассталась, случилось разрешение конфликта и второй приступ эпилепсии.

В 30 лет она вышла замуж, так как была очень религиозной, и её муж лишил её девственности. Чего она тогда не знала: её муж был эксгибиционист. Когда женщина была на 5м месяце беременности, однажды к ней домой пришла полиция и сообщила, что её муж арестован, он является эксгибиционистом и все люди в городе об этом знают.

Это был для нее СДХ! Выяснилось, что её муж занимается этим уже много лет. Но так как она была беременна, конфликт был отложен, это значит, активность конфликта на время беременности была сторнирована. Когда после родов она позвонила домой, её мужа не было дома. Он снова где-то занимался эксгибиционизмом. С тех пор каждый раз тогда, когда она ему «прощала» и он свято обещал измениться, с ней снова случался приступ эпилепсии.

Уже 2 года у этой теперь уже 50-летней женщины есть 20-летний друг, с которым она уже занималась петтингом и с которым бы она с удовольствием спала, но всё время боится быть раскрытой. Теперь она часто страдает от приступов эпилепсии, часто дома, после того, как встречалась с любовником. Я не могу это доказать, но думаю, что левая стрелка показывает конфликт ужасного страха женщины правши со всеми рецидивами, которые она получает каждый раз при эксгибиционизме мужа, в то время как правая стрелка показывает Очаг Хамера для фронтального страха, который испытывает от своего 20-летнего друга уже по-мужски реагирующая женщина.

¹¹⁹менингиома - от meningea = мозговая оболочка

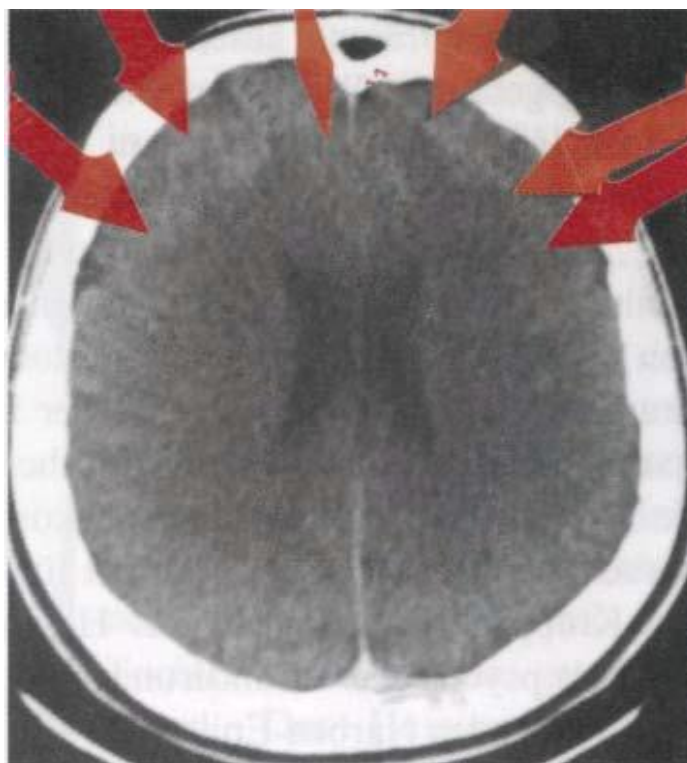
Состояние после рецидивов при шизофренической конституции во фронтальной коре головного мозга.

Левая средняя стрелка: Очаг Хамера для конфликта «надо же что-то делать».

Нижняя стрелка слева: Очаг Хамера конфликта ужасного страха.

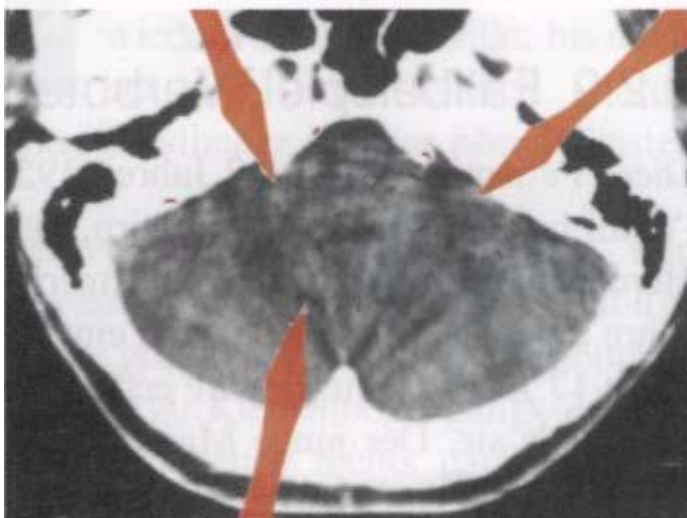
Правая верхняя стрелка: Очаг Хамера конфликта фронтального страха.

Узкая средняя стрелка: Конфликт безобразного страха и конфликта противления.



Стрелка слева сверху: безобразный полугенитальный конфликт, Очаг Хамера для карциномы сигмовидной¹²⁰ кишки и карциномы маточных труб (фаза восстановления).

Стрелка справа сверху: Конфликт смерти от голодания, Очаг Хамера для карциномы печени и конфликта слуха (конфликт «не получить кусок информации»)



По этому примеру вы можете сделать вывод, почему так сложно «исцелить» множество эпилепсий. Ведь где вы здесь хотите начать? Катастрофа запрограммирована в оба направления: страх перед выходами мужа, скорее всего, будет хуже, потому что его поведение, скорее всего не изменится. Но и её собственная сексуальность так быстро не закончится и вместе с ней её страх быть застигнутой с любовником врасплох, или его потерять...

¹²⁰сигма = colon sigmoideum, часть толстой кишки

8.2.10 Пример: Дед Мороз (Папа Ноэль)

Эпилептик страдает от своих приступов всегда в фазе восстановления, например ночью после ужасного кошмара (сна со страхом). При этом у каждого эпилептика свой кошмар. Граница от хронического повторяющегося рецидива до настоящего зависшего конфликта у эпилептика размыта, потому что постоянно протекает решение конфликта, и всё же конфликт не исчезает. Очень поучителен случай с дедом Морозом: каждый раз пациент достигал «маленького (временного) решения», когда дед Мороз исчезал, до тех пор, пока он по моему совету не достиг «большого решения», как бы окончательного - побил деда Мороза. Решение решению рознь...

Молодой мужчина левша 26 лет из Марселя, которого я обследовал с его врачом в Марселе, с 17 лет страдал эпилепсией. Это стало для меня большим криминальным расследованием. Потому что когда я пробовал разузнать, что же его так напугало в 17 лет, он честно не знал ответа. Он только уверял всё время, что приступы эпилепсии случались каждую ночь.

Вопрос: Кто видел этот приступ в первый раз?

Ответ: Моя подруга.

Вопрос: Сразу в первую ночь?

Ответ: Да, сразу в первую ночь и с тех пор очень часто!

Вопрос: (подруга была тоже здесь) И как долго вы уже дружите?

Ответ: Уже 10 лет.

Вопрос: Тогда возможно, что вы и раньше каждую ночь страдали от приступов эпилепсии?

Ответ: Возможно да.

Вопрос: Вы когда-нибудь просыпались во время приступа?

Ответ: Да, но только с тех пор, как я сплю с подругой, она меня часто расталкивает.

Вопрос: Вы можете вспомнить, что вам снилось, когда подруга вас разбудила?

Ответ: Да, очень хорошо помню, всегда один и тот же сон о Дед Морозе.

Вопрос: Каждый раз, когда с вами случался приступ, и вас разбудила подруга, вам снился Дед Мороз?

Ответ: Да, именно так и было.

Вопрос: Было ли что-нибудь, что предвещало приступ или сон?

Ответ: Да, всегда одно и то же: звучит колокольчик.

Вопрос: Вы что-нибудь замечаете утром после приступа?

Ответ: Да, тогда левая рука как полу-парализованная, и тогда я знаю, что у меня был приступ. Кроме того, я тогда почти всегда мочусь в постель.

Вопрос: Вы замечали такие боли в левой руке и мочились в постель ранее, до того, как познакомились с подругой?

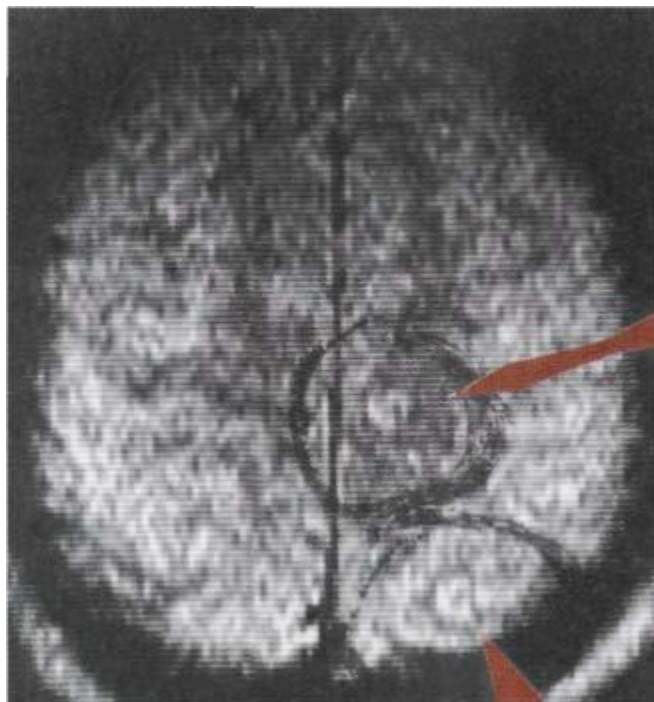
Ответ: Да, с тех пор, как это было с дедом Морозом, я мочусь в постель. И я могу вспомнить, что ещё тогда, когда я мочился, левая рука не работала, как надо.

Вопрос: Расскажите-ка, как это было с Дедом Морозом?

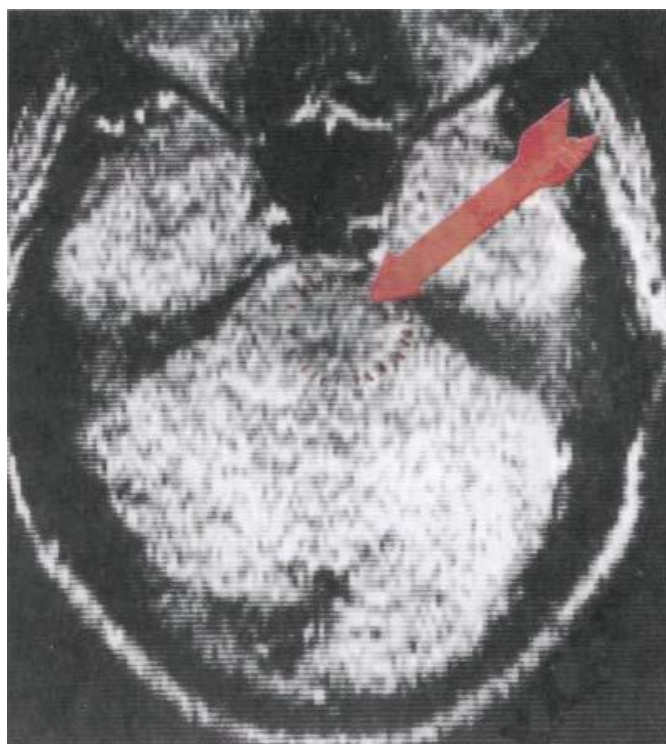
Ответ: Да, это было так: когда мне было три или четыре года, я был, как говорят, невоспитанным ребёнком, ничего страшного, только то, что все маленькие дети делают. Это было в пред рождественское время. Вдруг отец закричал: «Слушай!». Всё тихо, звучит колокольчик, точно так же, как я всегда слышу, перед тем, как мне снится кошмар, или собственно, он всегда так начинается. Я ужасно испугался, когда отец сказал: «Это Дед Мороз, будь осторожен!». Ужас прошел по моему телу до самых конечностей. Я слышал теперь, как в соседней комнате стучало и грохотало. Я страшно испугался. Это продолжалось 10 минут, но для меня прошла целая вечность, и я думал всё время: Сейчас он войдёт

в дверь и заберёт меня. Я дрожал всем телом как осиновый лист. Через 10 минут всё прекратилось, но я был как ударенный молнией. И точно такой же кошмар мне всегда снился, когда моя подруга меня будила. Всегда один и тот же сон о Деде Морозе.

Май 1986 года, Марсель, КТ головного мозга пациента, страдающего 23 года эпилепсией, полностью накачанного барбитуратами, без малейшего успеха. Он постоянно испытывал дальнейшие приступы. Как мы разузнали после криминалистических расследований, ему снился непосредственно перед приступом всегда один и тот же сон про Деда Мороза, который хотел его забрать с собой, с таким ужасом его пережил тогда 3-летний карапуз. Каждый раз появлялась аура в звоночке Деда Мороза. Каждый раз он достигал только «маленького решения», а именно когда после вечных сновидшихся 10 минут Дед Мороз, наконец, исчезал из соседней комнаты. Когда позже сцену подстроили и он хорошо отлупил «дублёра» Деда Мороза, нечистая сила сразу исчезла. Никогда больше у него не было приступов, ему не нужны больше медикаменты.



На верхнем КТ можно чётко увидеть два обведённых Очага Хамера: они расположены непосредственно под корой головного мозга в двигательном и сенсорном центре коры. Вентральный очаг находится в области Gyrus praecentralis справа, поэтому после каждого приступа наступал частичный паралич левой руки и (меньше) левой мускулатуры таза и бедра. Парень получил двигательный **конфликт страха невозможности убежать**, который в каждом сне снова



активируется и в конце снова переживает конфликтолиз. На снимке нижний дорсальный Очаг Хамера расположен справа дальше окципитально и означает, что у него был постоянно сенсорный **конфликт разлуки** из-за страха, что Дед Мороз его заберёт с собой. Эти два зависших конфликта вызывали каждый раз приступы эпилепсии. Решение было всегда маленькое временное, державшееся до следующей ночи, и потому не окончательное. Это типичный признак т.н. эпилепсии.

На КТ Очаг Хамера в стволовом мозге немного сложнее, но всё же его можно ясно увидеть. Вероятно на этом месте также старый, зависший рецидивирующий конфликт беженца в стволе головного мозга, который относится к правой почке, что приводит к ночному мочеиспусканию.

Терапию можно быстро рассказать и она вытекает логично из диагноза: я посоветовал ему, пригласить одного из друзей за 300 франков. Этот друг должен был согласиться быть побитым нашим пациентом. Парень подумал, что проблем не будет, и прежде всего потому, что если это принесёт результат, то друг согласится. Итак, надо было однажды вечером восстановить всю сцену, но только так, чтобы он не знал, когда. Друг должен прийти с колокольчиком, как тогда, переодетым Дедом Морозом, и грохотать в соседней комнате, как это делал Дед Мороз. Только в отличие от 23-летней давности пациент должен сразу кинуться на Деда Мороза и хорошо его поколотить. Потом призрак должен исчезнуть.

Пациент вежливо поблагодарил, его врач была тоже согласна и послала его изготовить КТ. Тут она, однако, оторопела. Откуда доктор Хамер знал, что у пациента на коре мозга находятся один и даже два Очага Хамера? Она сказала пациенту, возможно если доктор Хамер в этом прав, то может быть он прав и в другом. Итак, перешли к делу, остановили прием барбитуратов, поставили сцену, как я посоветовал, поколотили порядочно друга и выдали ему в конце 100 марок и, - у пациента больше никогда не было приступов, и он больше никогда не мочился ночью в кровать, даже без медикаментов. Он сказал, что чувствует себя «как освобождённый, не только потому, что не страдает больше от приступов, но как будто он окончательно проснулся от кошмара».

8.3 Важнейшие эпилептические и эпилептоидные кризисы

Название «эпилепсия» или «падучая» симптом получил, конечно же, от эпилептического кризиса двигательного конфликта. Такой приступ невозможно не увидеть. Он может затрагивать отдельные группы мышц, например руки, ноги или лица (т.н. «фокальные приступы») или генерализоваться, что означает т.н. генерализованный судорожный приступ с прикусом языка и пеной у рта. Возможны и различные промежуточные ступени. Эпилепсия называлась в древности «*morbus sacer*» = «священная болезнь», потому что её видели на религиозных празднествах, связанных с экстазом. Часто это может происходить вместе, даже быть специально спровоцировано, но в принципе эпилепсия это не целостная отдельная болезнь.

Приступы или тонико-клонические конвульсии (= сокращения) не разрушают мозг или клетки мозга, как мы это раньше предполагали, с другой стороны, это как с любым другим конфликтом или любым конфликтным треком: чем чаще происходит рецидив конфликта, тем сильнее рубцевание соответствующего места в мозге. А так как большинство этих двигательных конфликтов относительно легко можно найти и большинство из них окончательно разрешить, т.е. избежать дальнейших рецидивов вместе с фазами восстановления и их эпилептическими кризисами, то можно большинство эпилепсий «излечить».

Мы уже слышали, что каждая Специальная Биологическая Программа имеет свой специфический эпилептический кризис. Пациенты часто называют их «холодные дни». В эти «холодные дни» (или часы) у пациентов снова появляются похожие или такие же симптомы часто ещё более концентрированные, чем в активной фазе конфликта. Так как большинство активных фаз СБП протекают с невыраженными симптомами или, во всяком случае, незаметно, то и эпилептические кризисы в основном отмечаются только как «холодные дни» или «холодные часы», обычно же эпилептические кризисы длятся только минуты.

Совсем по-другому обстоит дело при таких СБП, при которых в активной фазе наблюдаются сильные боли, например стенокардия (*Angina pectoris*) или язва желудка. В первом случае мы называем эпилептоидный кризис сердечным приступом левого желудочка, который может сопровождаться очень

сильными болями. Мы раньше пробовали лечить эти боли сильными болеутоляющими средствами или морфием, находясь в заблуждении, что «боль должна исчезнуть». Мы убрали боль, и этим своим невежеством останавливали все контуры регулирования, чем в большинстве случаев убивали пациентов. Точно так же мы поступали в фазе восстановления с кровоточащей желудочной язвой, которая тоже сопровождается сильными болями. Почти всегда в этих случаях предполагается «перфорация желудка», которая должна быть оперирована. Из-за такой бессмысленной акции во время критической фазы СБП у нас, учеников колдуна, умирало большинство наших пациентов, потому что не только от операции, но и от морфинов, необходимых при операции прерываются естественные контуры регулирования процессами.

С тех пор как мы через Новую Медицину узнали о взаимосвязях, мы можем мотивировать наших пациентов смотреть на эти боли как на нечто нормальное, даже хорошее, что необходимо для наступления нормализации. Ведь если пациент знает, что прием морфия сводит на ноль его шансы на выздоровление, то он не будет больше принимать морфий. Сам доктор тем более никогда не примет морфий.

Так как эпилепсии коры головного мозга впечатляющи и также опасны, то давайте рассмотрим особо важнейшие из них.

Если мы очень грубо разделим их на 4 группы, то мы можем назвать следующие:

1. фронтальные кортикальные эпилептические кризисы: приступы мигрени.

2. эпилептические кризисы двигательного центра коры:

а) все т.н. приступы эпилепсии, включая подергивания лица, приступы бронхиальной астмы, ларингеальной¹²² астмы, астматического статуса (Status-asthmaticus), приступ инфаркта миокарда¹²³ поперечно-полосатой мускулатуры сердца.

3. эпилептоидные кризисы сенсорного (основной эпилепсий) и постсенсорного (надкостница) центра коры:

а) абсансы при нейродермите;

б) абсансы при затрагивании надкостницы;

в) сердечный приступ с абсансом при язве коронарных артерий (сердечный приступ левого желудочка);

г) эпилепсия язвы коронарных вен с эмболией лёгких и одновременно язвой шейки матки (сердечный приступ правого желудочка);

д) эпилепсия язвы желчных протоков печени с абсансом «печёночной комы» при гепатите.

4. эпилептический кризис глаукомы: приступ глаукомы, который в действительности является сильным перепадом внутриглазного давления (= повышенное давление глазного яблока в задней камере глаза) в фазе восстановления замутнения глазного яблока (глаукомы).

¹²²laryngeal = относительно гортани

¹²³Миокард = сердечная мышца

8.3.1 Приступы мигрени

Мигрень раньше называли «маленькой эпилепсией», потому что каждый хороший доктор знал, что она наступала всегда в состоянии покоя и расслабления. Поэтому никогда не знали, как её «лечить». Надо ли давать симпатикотоники, чтобы ослабить фазу покоя или надо давать ваготоники, потому что мигрень это симпатикотонический процесс? Каждый, страдающий мигренью, знал свои средства или процедуры - один принимал тёплую ванну, другой пробовал с холодным душем. Но никто не знал взаимосвязей.

Мы знаем из Новой Медицины, что эти процессы или СБП, управляемые фронтально-кортикальной областью мозга, в фазе восстановления во время эпилептоидного кризиса всегда проявляются в виде острой мигрени (приступе мигрени). Так как были определённые сходства с эпилептическими (двигательными или тонико-клоническими) приступами, то мигрень называли «маленькой эпилепсией».

При остром приступе мигрени, который мы понимаем как хороший и необходимый процесс, мы не будем отговаривать пациента от «его симптоматических способов лечения». Но после начинается наша настоящая работа. Потому что последний приступ мигрени случился потому, что пациент посредством конфликтного рецидива попал на соответствующий трек. Но в принципе нет необходимости в том, чтобы это снова произошло. Это становится возможным, если мы найдем основной конфликт и его трек, обговорим с пациентом его проблему и попробуем окончательно её решить. Это вовсе не колдовство. Стоит упомянуть и «фронтально-кортикальную шизофреническую констелляцию», которая может иногда вызвать приступ мигрени (= эпилептоидный кризис) одновременно в двух полушариях, и тогда пациенты сообщают, что нет ничего страшнее этого. Просто ужасно! Но конечно приступ мигрени на одном полушарии может произойти одновременно с двигательным, или другим, не фронтальным кортикальным, эпилептическим или эпилептоидным кризисом. И тогда не только симптомы могут быть жестокими, но ведь тогда во время симпатикотонического (!) двухстороннего эпилептического кризиса пациенты находятся в шизофренической констелляции.

8.3.2 Эпилептические кризисы (приступы) двигательного центра коры головного мозга

К эпилептическим кризисам, которые мы ранее называли «приступы эпилепсии», относятся тонико-клонические приступы, которые иногда могут быть только тоническими (судороги), чаще же тонико-клоническими, то есть с ритмическими конвульсионными¹²⁴ судорогами мышц. Они могут быть в комбинации с типичными для сенсорного конфликта (конфликт разделения) абсансами (= потеря сознания).

При всех т.н. двигательных эпилептических приступах одновременно начинает действовать относящийся к мускулатуре соответствующий Очаг Хамера в белом веществе головного мозга, так что мы даже в простейшем случае находим всегда комбинированное происходящее.

Вполне можно сравнить чрезмерную двигательную активность (эпилепсию) в фазе восстановления (после предшествовавшего паралича в фазе активного конфликта) – с насыщением лейкоцитами (лейкемия) в фазе восстановления (после предшествовавшей лейкопении в фазе активного конфликта). Оба процесса относятся к одной и той же т.н. «элитной группе» белого вещества головного мозга (*«ткани группы люкс» или новая мезодерма - прим. редактора перевода*).

Бронхиальная мускулатура частично состоит из древней гладкой мускулатуры, которая даёт перистальтику¹²⁵, потому что в эволюционном развитии альвеолы лёгких (в случае рака – аденокарцинома!) это производная кишечного тракта. А вот другая часть бронхиальной мускулатуры – поперечно-полосатая мускулатура - иммигрировала туда вместе с бронхиальной слизистой оболочкой и управляется двигательным центром коры правого полушария.

Эпилептический приступ бронхиальной мускулатуры означает тонические (бронхиальный спазм¹²⁶) или тонико-клонические конвульсии бронхиальной мускулатуры, причем в направлении рта (выдох), что мы называем сильным кашлем (= т.н. «бронхиальным кашлем»). Для него типичен удлинённый выдох (Exspirium¹²⁷). То же самое происходит с мускулатурой гортани, которая управляется двигательным центром коры левого полушария (= т.н. «кашель гортани»). При этом конвульсии направлены внутрь (вдох) и здесь типичен удлинённый вдох (Inspirium¹²⁸) во время эпилептического приступа.

8.3.2.1 Бронхиальная астма

Если СБП в активной фазе конфликта затронула моторику поперечно-полосатой мускулатуры бронхов, тогда происходит частичный паралич бронхиальной мускулатуры. Если в левом полушарии добавляется активный кортикальный Очаг Хамера, то мы имеем тогда шизофреническую констелляцию, но она никак не проявляет себя, пациент как бы ничего не ощущает.

Совсем по-другому дело обстоит в случае эпилептического кризиса, если на противоположной стороне в кортикальной области конфликт ещё (или снова) активен.

Именно это сочетание...

Активный лево-кортикальный конфликт (в любом реле)	Справа в двигательном центре коры - эпилептический кризис с тонико-клоническим спазмом бронхиальной мускулатуры
---	--

...мы называем **бронхиальная астма с удлинённым выдохом.**

Сочетание...

Слева эпилептический кризис с тонико-клоническим спазмом мускулатуры гортани	Справа кортикальная активность кортикального конфликта (любое реле)
---	--

...мы называем **ларингиальная астма с удлинённым вдохом.**

Если двигательный бронхиальный Очаг Хамера и двигательный Очаг Хамера гортани одновременно в эпилептическом кризисе, тогда мы говорим об

астматическом статусе (Status asthmaticus)

= **удлинённый выдох и удлинённый вдох!**

¹²⁴Конвульсия = Судорожные подергивания

¹²⁵Перистальтика = прогрессирующее движение в полых органах в результате чаще всего кольцевых сужений из-за сокращения мышц

¹²⁶спазм = непроизвольное сокращение мышц

¹²⁷Exspirium = Выдох

¹²⁸Inspirium = Вдох

8.3.2.2 Инфаркт миокарда

Инфаркт миокарда (= некроз поперечной мускулатуры сердца) нужно отделять от коронарного инфаркта (сердечного приступа). Сердечный приступ это эпилептический кризис СБП язвы внутренней стенки коронарных сосудов (атероматозной язвы?) при территориальном конфликте (красная колонка таблицы, эктодермальная, то есть реле кортикально периинсулярно справа).

Инфаркт миокарда напротив мы можем назвать «эпилепсией сердечной мышцы» поперечно-полосатой мускулатуры сердца. Очаг Хамера расположен как в двигательном центре коры, так и в белом веществе головного мозга, большом реле для всей поперечно-полосатой мускулатуры. Т.н. «инфаркт миокарда» (подразумевая при этом именно сердечный приступ) это эпилептический приступ в фазе восстановления после предшествующего частичного паралича части сердечной мышцы с её некрозом (некроз миокарда).

Традиционная медицина конструировала это для себя со многими гипотезами так: Инфаркт миокарда с некрозом произошел потому, что какой-то коронарный сосуд закупорился, что привело к снижению снабжения кислородом определённой области мышц сердца, которая поэтому некротизируется.

Это была авантюрная конструкция, как мы видим сегодня. Потому что очень многое невозможно было объяснить, например:

1. Если животному при эксперименте оперативно перекрывали один за другим коронарные сосуды на определённом расстоянии, тогда с животным ровно ничего не происходило, а т.н. коллатеральные сосуды (обходные сосуды) обеспечивали снабжение кровью сердечной мышцы.
2. Никто никогда не мог объяснить, почему сердечный приступ при его таком понимании протекает остро-драматично.
3. Коронарная ангиография¹²⁹ сегодня давно показала, что гипотеза «закупорки сосудов» на момент инфаркта была совсем неправильная.

Правда с момента конфликтолиза территориального конфликта начинается образование отёка интимы¹³⁰ в коронарных сосудах, но он не создаёт в большинстве случаев тотальную окклюзию¹³¹ коронарных сосудов к моменту инфаркта (приступа) миокарда, если к этому не добавятся старые рубцовые мозоли. И даже в тех случаях, где произошла окклюзия, это не играет никакой роли, как показали эксперименты с животными, а тем более из этого не следует некроз сердечной мышцы, как утверждает традиционная медицина.

Вся конструкция гипотез была просто неправильная, потому что мы не знали взаимосвязи, которые нам объясняет Новая Медицина.

¹²⁹Ангиография = рентгеновское представление сосудов после инъекции рентгеновского контраста

¹³⁰интима = внутренняя кожа

¹³¹Окклюзия = закрытие, перекрытие просвета сосуда или протока

8.3.3 Эпилептоидные кризисы сенсорного (кожа и плоскоклеточная слизистая) и постсенсорного (надкостница) центра коры головного мозга.

8.3.3.1 Абсансы при нейродермите и псориазе

Сенсорные центры коры для плоскоклеточного эпителия кожи (эпидермис кожи) и слизистых оболочек, а также постсенсорный центр коры для надкостницы, которая на ранней стадии развития человека была обтянута плоскоклеточным эпителием, по величине в разы превышают размер двигательного центра коры головного мозга. Из этого вытекает чрезвычайно важное биологическое значение сенсорных конфликтов. Это не только «немножко высыпало на коже или на надкостнице» (на надкостнице вообще ничего невозможно видеть), эти конфликты имеют большое биологическое значение! На наружной коже эти органические проявления проявляются как нейродермит или псориаз.

Эпилептоидный кризис СБП **конфликта разделения** это всегда абсанс, который при соответственно долгом протекании конфликта может быть и соответственно дольше: часы или дни.

Конечно, окружающие тогда чрезвычайно обеспокоены и думают, что пациента нужно сразу же разбудить. Это неправильно. Потому что во время эпилептоидного кризиса пациенты, как известно, собираются с силами, чтобы пройти через вторую часть фазы восстановления к ренормализации.

Конечно, это не означает, что врачи Новой Медицины должны относиться к этому легкомысленно или недооценивать абсанс. Они должны на всем протяжении убеждаться в том, что вегетативные функции (дыхание, кровообращение, уровень сахара в крови и т.д.) поддерживаются в норме. Хороший терапевт может уже до наступления абсанса до некоторой степени оценить, как долго будет примерно длиться ожидаемый абсанс. Поэтому паника совсем не нужна. Если такого пациента привезти в больницу, то там думают, что пациент «в шоковом состоянии», из которого его надо как можно быстрее вывести. Это заблуждение. Последствия этого заблуждения довольно часто это смерть пациента, которая совсем необязательна, если бы врач знал Новую Медицину.

8.3.3.2 Абсанс касательно надкостницы

Абсанс эпилептоидного кризиса СБП с **жестоким конфликтом разделения** (надкостница) не отличается от абсанса при «нормальном» конфликте разделения с плоскоклеточной язвой кожи или слизистой оболочки. Предательское при этом то, что снаружи ничего не видно. Правда, части тела в области затронутой надкостницы пациенты субъективно ощущают холодными, наружная кожа тоже может быть прохладной, но какой обычный врач при обследовании обращает на это внимание? Пациент мог бы сам нам помочь, если бы он нам сказал, например: «Правая нога и правая рука всегда холодные. Я надеваю ночью носки, потому что ноги мёрзнут и кладу руку на живот, чтобы её согреть».

8.3.3.3 Абсанс при сердечном приступе левого желудочка сердца с коронарной язвой и замедленной аритмией желудочка (брадикардия).

Один взгляд на наш гомункул показывает нам, что коронарная интима также принадлежит к сенсорному центру коры, что в активной фазе конфликта вызывает боли (стенокардия) и язву. А в фазе восстановления, кроме закрывающей отёчности плоскоклеточной слизистой оболочки (= производная жаберных дуг), в эпилептическом кризисе вызывает:

- а) сильные боли («супер-стенокардия»), и
- б) абсанс, который длится в зависимости от предыдущей продолжительности конфликта.

Не просто у многих, а у очень многих пациентов этот абсанс ошибочно приравнивается к смерти. Это составляет, я думаю, что знаю это, подавляющее число т.н. «мнимоумерших». К сожалению, многие такие пациенты в наших бездушных больницах вообще не имеют шанса проснуться от биологически нормального абсанса, потому что им уже во время этого абсанса удаляются органы для трансплантации.

8.3.3.4 Эпилепсия интимы коронарных вен с эмболией лёгких (сердечный приступ правого желудочка) с одновременной язвой шейки матки

Интима коронарных артерий – оригинальное открытие Новой Медицины! – покрыта плоскоклеточным высокочувствительно снабжающимся эпителием, как производной жаберных дуг. То же самое действительно и для коронарных вен, которые отдают венозную кровь в правый желудочек сердца. Из правого желудочка, как известно кровь попадает в лёгкие. Корочки заживлённых язв коронарных вен в эпилептоидном кризисе смываются в лёгкие, и там вызывают т.н. эмболию лёгких.

Этот процесс закупорки маленьких лёгочных артерий, направляющих венозную кровь, т.н. эмболия лёгких происходит из-за того, что в эпилептоидном кризисе процесс восстановления прерывается на время эпилептоидного кризиса. Находящиеся как раз в восстановительной стадии (с корками заживления - бляшками) язвочки коронарных вен начинают вдруг опять изъязвлять. Это провоцирует отрыв заживших корочек, которые направляются из правого желудочка в лёгочные артерии. При этом сердечном приступе правого желудочка с тахикардией¹³³ у пациента появляются боли в сердце, однако, менее интенсивные, чем при сердечном приступе левого желудочка. Это тоже сопровождается абсансом, который ошибочно принимают за смерть.

Наши пациентки умирают не от язвы шейки матки, а от эмболии лёгких, которая почти постоянно сопровождает её в эпилептоидном кризисе. Это относится только к тем случаям, в которых конфликт длился довольно долго, и при которых отсутствовала шизофреническая констелляция.

При непродолжительном протекании конфликта (например, 3 месяца) или при шизофренической кортикальной констелляции во время активной фазы конфликта «маленькую эмболию» часто не замечают (отмечая лишь «некоторые трудности с дыханием»). Длительность абсанса и здесь ориентируется на активную фазу конфликта и на то, была ли шизофреническая констелляция.

В принципе то же самое можно сказать и о сердечном приступе правого желудочка.

¹³³ Тахикардия = быстрая частота сердечных сокращений

8.3.3.5 Эпилептоидный кризис язвы печёчно-желчного протока с абсансом при гепатите, что раньше называлось печёночной комой

Здесь тоже действует вышесказанное - *mutatis mutandis* (с соответствующими изменениями) – аналогичным образом. Во время т.н. «гепатита» восстановление язв останавливается эпилептоидным кризисом, являющимся симпатикотонным, то есть как бы в активном конфликте, с той разницей, что корки или отложения начавшихся теперь опять кратковременных изъязвлений маленьких или больших желчных протоков, без всякой опасности с желчью выводятся в кишечник.

Так как желчные протоки изнутри тоже выложены плоскоклеточным эпителием, и они тоже управляются сенсорным центром коры, мы и здесь видим обычный абсанс. Он часто остаётся нами незамеченным, если происходит во сне. До этого он назывался, когда был замечен, «печёночной комой».

Если близкие, врачи и медперсонал это знают, и соответственно ведут себя с пониманием и без испуга, то можно избежать паники, которая постоянно распространяется тогда, когда врачи и медперсонал оглашают: «Это уже печёночная кома, начало конца!» При этом абсанс в эпилептоидном кризисе при гепатите (= фаза восстановления СБП неприятностей на территории) является абсолютно нормальным.

8.3.3.6 Эпилептоидный кризис язвы слизистой оболочки бронхов с абсансом при «бронхите», бронхиальном ателектазе¹³⁴, т.е. пневмонии¹³⁵

Эпилептоидный кризис язвы бронхиальной слизистой оболочки должен быть здесь упомянут для полноты картины. Принадлежащая сенсорному центру коры СБП язвы плоскоклеточного эпителия вызывает абсанс, который в большинстве случаев остаётся не замеченным, особенно если он происходит во сне.

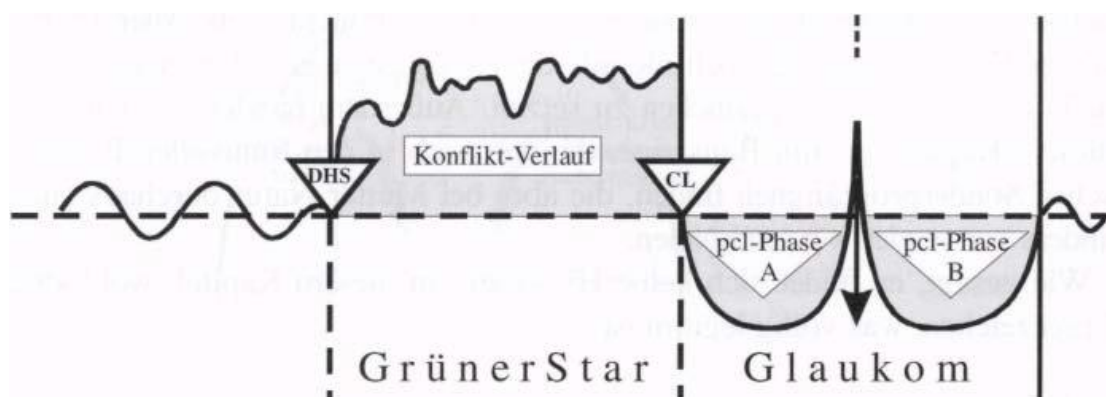
8.3.3.7 Эпилептоидный кризис при т.н. «Grünen Star»(зелёная катаракта = помутнение стекловидного тела глаза)

Т.н. глаукома, повышенное глазное давление в заднем отделе глаза, до сегодняшнего дня предполагалась как нуждающаяся в терапии, потому что мы думали, что она разрушает глаз. Всё с точностью наоборот. В эпилептоидном кризисе как результат кратковременной активизации конфликта происходит падение повышенного глазного давления.

Глаукома с её типичным (эпилептоидным) глаукомным кризисом - это необходимое повышение внутреннего глазного давления задней области глаза, чтобы глаз при новом заполнении опустевших частей оставался упругим. Если бы не было глаукомы, то глазное яблоко «смялось» бы и зрение невозможно было бы гарантировать.

¹³⁴Ателектаз = не вентилируемый отдел легких

¹³⁵Пневмония = воспаление легких



Konflikt-Verlauf = протекание конфликта

Grüner Star = помутнение стекловидного тела глаза

Glaukom = глаукома

8.4 Оргазм

8.4.1 Односторонний оргазм

Разновидность эпилептического или эпилептоидного кризиса.

8.4.2 Двухсторонний оргазм

Разновидность психоза или шизофреническая констелляция с двумя эпилептоидными кризисами
Очагов Хамера, стоящих в оппозиции друг к другу в разных полушариях.

8.4.3 Т.н. «любовное опьянение»

Эту главу я должен осознанно поставить на дискуссию. Редакторы этой главы уже яростно запротестовали, что так вроде всё нельзя объяснить. Никто не знает точно, как примитивные народы подходят к любви. Кроме того, каждый или каждая хочет найти себя среди «нормальных случаев». Я раньше годами преподавал сексуальность в рамках человеческой биологии, но эта глава идёт по другому пути: она вытекает из соотношений в мозге. Несмотря на это остается много вопросов.

Меня предупредили не отягощать ясную Новую Медицину доводами, в которых большую часть я возможно не знаю. Но я никогда ещё не уходил от вызовов. Я не считаю это позором, ставить вопросительные знаки. Кроме того, в этой главе речь идет только о кирпичиках, которые мы находим в Специальной Биологической Программе и которые у матери-природы вполне могут быть использованы по-другому.

Как говорится, в этой главе нет гипотез, только вопросительные знаки, что является вполне законным.

8.4.4 (Мозговой) односторонний оргазм.

Матушка-природа использует свои «кирпичики» так, как ей кажется разумным и полезным. Такие архаические кирпичики она использует для феномена любовного оргазма у человека и животного.

Если вы с партнёршей (партнёром) ложитесь в мягкую, тёплую постель, чтобы праздновать священный акт любви, то это связано с (ваготонным!) чувством комфорта, с объятиями, ласками – короче с ваготонией!

В это плавно вписывается начало собственно любовной игры, у мужчины хорошо видно эрекцию полового члена. После этого начинается «зубец» эпилептического и эпилептоидного кризиса, который заканчивается эякуляцией у мужчины и оргазмом (клиторальным и вагинальным) у женщины в высшей его точке.

Весь этот зубец является симпатикотонным! Этот феномен эпилептического и эпилептоидного кризиса мы видим и у Специальной Биологической Программы тоже. После оргазма господствует также ваготония: *post coitum omnis animal triste* (после полового акта каждое животное печально) = ваготония! Эрекция исчезает принудительно. Из совместного сна в большинстве случаев получается «засыпание».

Но что же с активной фазой конфликта?

Если двое любящих легли совместно в кровать, то это в любом случае фаза разрешения конфликта, реализация всей мечты. Активная фаза конфликта должна таким образом предварять это. И она это делает: как постоянно повторяющийся рецидив («ключевые раздражители»)! По сути, не происходит ничего другого, как например при т.н. эпилепсии: пациент мечтал о своем старом треке, и что-то напомнило ему его старый конфликт, и сразу поставило его на старый трек. Через короткое время, всегда в фазе расслабления, с ним случается эпилептический приступ!

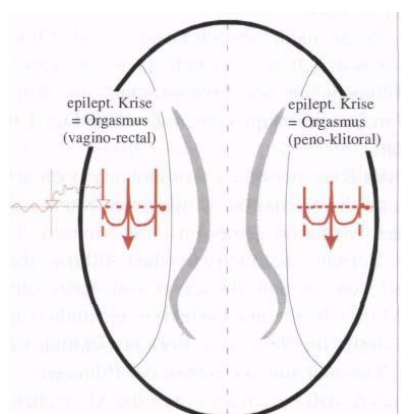


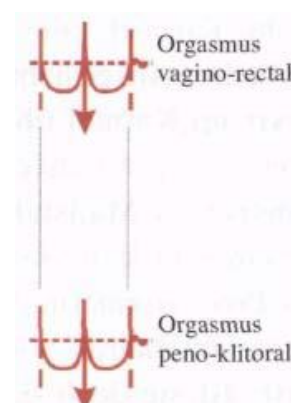
Схема оргазма

слева кортикально
Эпилепт. кризис =
оргазм (вагино-ректальный)

справа кортикально
Эпилепт. кризис =
оргазм (пено-клиторальный)

При одновременности
лево-кортикально
и
право-кортикально:

= двойной оргазм
= любовное опьянение



При эпилепсии мы знаем о двигательном биологическом конфликте. Но могут ли быть в активной фазе конфликта только «подобные рецидиву ключевые раздражители» и никакого СДХ? Должен ли вообще быть какой-либо СДХ, если речь идёт только о кирпичиках, а не о настоящей СБП?

Мы сейчас понимаем намного лучше, что в этом случае, если мы говорим о кирпичиках, используемых матерью-природой, понятие «конflikта» не сразу становится ясным, потому что у нас он «психически» отягощён.

Однако, если мы говорим о Биологическом Конфликте и Специальной Биологической Программе, то у нас нет проблем с пониманием.

Мы уже говорили, что сексуальный биологический конфликт может быть решён посредством биологического процесса наводнения эстрогенами, например, при бластоме яичника (= уплотнившаяся киста яичника). Точно так же, очевидно, естественное наводнение эстрогенами (у девочки при половом созревании) и тестостеронами у мальчика (при половом созревании) может запустить своего рода Специальную Биологическую Программу, которая протекает подобным образом, не имея в реальности запущенный СБП биологический конфликт.

Я не вижу здесь никакого противоречия, и нам не нужно быть более Папой Римским, чем он сам, если матушка-природа для таких биологических процессов использует свои собственные специально для этого разработанные кирпичики – и как можно видеть, очень успешно!

Следующий вопрос, необходимо вытекающий из этого, гласит: Что есть «первая большая любовь» - СДХ, или здесь речь идет о какой либо «естественной Специальной Биологической Программе»?

Я могу и хочу ответить на этот вопрос в заключении. Обе возможности я считаю принципиально возможными. То, что протекание соответствует рецидиву «Специальной Биологической Программы» во всех её фазах, по моему мнению, несомненно. Слишком очевидны факты!

Как мы ещё увидим в главе об основных биогенетических правилах, если измерять по онтогенетическому масштабу эволюции два пола и сексуальность в самом широком смысле у человека, животного и растения это прямо таки древний процесс. Он расположился между программированием старого и нового мозга, так что уже миллионы лет матушка-природа могла его выучить и натренировать. Ведь именно сексуальность является мотором 98% всего развития, т.е. развития вида человека, животного и большей части растений.

Мы знаем из мира животных, что у многих видов самцы сразу после совершенного совокупления умирают или даже бывают убитыми самками или съедаются ими (например, у пауков). Акт совокупления, поэтому является биологически прямо-таки элементарным актом, который заложен в каждом виде животного и растительного мира в собственной специальной сексуальной программе. Работа этой специальной программы миллионы лет определяла, может ли определённый вид выжить и развиваться. Это было далее интегрировано в социальную программу каждого отдельного вида, это значит, в распределение разных функций на членов стаи, стада, семьи или, как у растений, «колонии» вида растений или множества колоний и т.д. (например, мужские и женские растения киви, то есть двудомность).

8.4.5 Частота оргазма

Если мы сравниваем манеру поведения родственных нам видов млекопитающих с манерой поведения человека, то делаем мы это для лучшего понимания, потому что мы люди через нашу цивилизацию уже очень далеко отделились от природной, не_интеллектуальной и свободной от мировоззрения манеры поведения. Мы делаем это со всеми оговорками и выборочно, учитывая разнородность рас. На самом деле нам не нужны были бы эти сравнения, если бы мы ориентировались

на так называемые примитивные народы, которые до сих пор живут в соответствии с их естественным кодом. Однако от них мы, цивилизованные люди, в настоящее время удалены на мили, хотя именно они живут как единственные оптимально адаптированные в соответствии с заданной нам естественной программой.

Если мы гуляем по парку с нашим одомашненным волком-самцом (= собакой), он легко может встретить трех или четырёх одомашненных волков-самок, которые бегают готовые к зачатию и которых он хочет оплодотворить. Но вольный по природе волк – «босс» делает это крайне редко, и только тогда, когда стая должна быть пополнена после потерь. И даже у животных, являющихся добычей, которые пытаются сохранить свой вид через избыток размножения (кролики, овцы и др.), акт оплодотворения осуществляется со смыслом и строго по плану.

Естественный план, вероятно, предусматривает для нас, людей то, что после беременности и трёхлетнего грудного вскармливания женщина примерно только каждые 4 года готова к зачатию, овулирует и, возможно, только тогда совершает любовный акт. Вместо этого у нас, цивилизованных людей, все чаще биологически «священный любовный акт» принижается к дешёвой повседневной забаве, к которой, в частности, женщина «всегда должна быть готова».

Для меня нет ничего более далёкого, чем выпустить ещё одну главу более или менее скользкой сексуальной литературы с моими воззрениями гуманистической биологии, но я хочу с вами, дорогой читатель, серьёзно подумать о биологически священном акте любовного союза между мужчиной и женщиной с целью зачатия нового человека.

8.4.6 Какие реле в мозге реагируют как Очаги Хамера при одностороннем или т.н. обычном оргазме?

Ну, при условии отсутствия зависшего активного кортикального пред-конфликта у мужчины-правши и у женщины-левши при наступлении оргазма реагирует правая сторона мозга.

Как это можно заметить?

Очень просто: Уже много написано о любви и об оргазме. Но никто никогда конкретно не наблюдал. Всегда пробовали понять этот феномен психологически, думали, что различные оргазмы зависят от интенсивности активного участия. Это не совсем так.

Мужчина-правша и женщина-левша, если они переживают только простой оргазм, а именно клиторальный, могут реагировать всей правой **территориальной областью** включая область обоняния (фронтально-базально справа) и область слуха (темпорально-базально справа). Но может быть и такое, что только одно единственное или два реле реагируют как Очаги Хамера, в зависимости от того, как расположены треки. Этот механизм я позже объясню точнее.

Таким образом, если, например, реагирует и моторное бронхиальное реле, а это очень часто именно так и происходит, то обе группы имеют так называемый «удлинённый Exspirium» (продолгованная фаза выдоха при каждом вдохе), как при бронхиальной астме. Но так как бронхиальной астмы нет, она есть только при т.н. «двойном оргазме», то мы называем это бронхиальным хрипящим дыханием с удлинённым выдохом.

Термины **эякуляция** у мужчины-правши и **клиторальный оргазм** у женщины-левши, оба соответствующие право-церебральной области, соответствуют друг другу при так называемом «простом оргазме».

Мы говорим о «простом» или «одностороннем» оргазме, независимо от того, сколько реле реагируют как Очаги Хамера на этой правой стороне мозга. Их количество зависит от «трека» или «треков». Эти треки могут быть заложены при первой любви, но они могут добавляться и при более поздних «рецидивах».

Всё наоборот, конечно, у женщины-правши и у мужчины-левши. В то время как женщина-правша вполне может реагировать «только» односторонним оргазмом, т. е. с «простым» (вагино-ректальным) оргазмом, то у мужчины-левши односторонний ректо-анальный или простой оргазм на самом деле бывает почти только у гомосексуалистов (через анальный секс без эякуляции).

Обычно не импотентный левша-мужчина реагирует «двухсторонним» или «двойным» оргазмом, что рассматривается в разделе 3 и практически всегда представляет собой кратковременную шизофреническую констелляцию. В разделе 2 должен рассматриваться вопрос, не должны ли предшествовать таким двусторонним PLC-фазам с двухсторонним или двойным оргазмом два контралатеральных (т. е. на обоих полушариях) конфликто-подобных процесса?

Симптомы женщины-правши при простом (вагино-ректальном) оргазме могут быть, в том числе гортанный стон с удлинённым выдохом («ей не хватает воздуха» и др.). Конечно, здесь снова могут реагировать все необходимые последовательные¹³⁶ реле левой стороны мозга (кортикальные), особенно в левой церебральной территориальной области, всегда при условии, что нет зависшего активного кортикального предшествующего конфликта.

У женщины-правши мы видим часто при простом оргазме удлинённый выдох, она «хватает воздух».

В этой теме нужно подчеркнуть ещё один момент: в природе оргазм и акт оплодотворения это очень серьёзное дело. Многие люди сегодня не могут это понять, для них «секс на скорую руку» значит не более чем выкурить сигарету. Для нашего компьютера-мозга этот центральный биологический момент – без противозачаточных таблеток, абортов и презервативов – как и раньше крайне серьёзная биологическая вещь. Если мы ещё раз посмотрим на мир животных, мы увидим, как серьёзно там воспринимается акт оплодотворения. Следовательно, он должен быть соответственно важным и биологически, но только «в своё время». Ведь этот акт интегрирован в общий жизненный план вида, запускает новые программы (беременность) и, возможно, другие значимые специальные программы, например, если есть нарушения при выращивании потомства.

8.4.7 Так наз. «прыгание» («прыгание»= с одного полушария на другое) конфликта, а значит и типа оргазма при зависшем активном предконflikте или изменении гормонального фона. Импотенция.

Наш биологический взгляд на любовный акт, который имеет преимущество быть воспроизводимым и чисто научно доказуемым, объясняет нам очень просто и доступно довольно все феномены, которые мы до этого видели, но не могли объяснить. И уж совсем невозможно феномен любовного акта объяснить психологически, чем мы безуспешно занимались до этого. Эти архаичные вещи протекают биологически и имеют биологический смысл! Наше непонимание ничего в этом не меняет.

Если у женщины-правши изменится гормональный фон по причине **женского конфликта территории** с СБП слева или по причине **беременности, конфликта потери с некрозом яичника, климакса** или **приёма противозачаточных средств**, то с этого момента она реагирует на правой стороне мозга и овуляции не происходит. При сексуальном конфликте, например язвы зева/шейки матки и язвы коронарных вен одновременно с отсутствием овуляции и сменой полушарий мозга после острой фазы конфликта изменяется и чувство, то есть женщина начинает чувствовать «по-мужски». Она становится или активной мужественной лесбиянкой или предпочитает женственного мужчину, для которого «она» будет «мужчиной». Но с этим «перепрыгиванием» конфликта (работы СБП) на правое полушарие изменяется и вид оргазма: такая женщина испытывает мужской клиторальный оргазм.

Таким образом, в естественной расширенной семье она заняла бы совершенно другое положение, которое «она» сохранила бы в случае длительного конфликта, потому что тогда будут задействованы естественные механизмы, чтобы этот конфликт до конца жизни не был разрешён (во избежание смертельного приступа правого сердца с лёгочной эмболией). По отношению к мужу такая мужественно реагирующая женщина теперь «фригидна».

Так называемая фригидность считается у нас в настоящее время как нечто болезненное или абнормальное. Ну, фригидность, безусловно, была бы нормальной для женщин «*homo sapiens*», как показывает взгляд на примитивные народы, в течение 95% времени в половом возрасте. Ведь во время беременности и трёхлетнего грудного вскармливания женщина обычно не готова к любовному акту. Наша парабиологическая т.н. цивилизация хочет убедить нас в том, что женщины должны каждую ночь быть готовыми к любви, к т.н. «супружеским обязанностям», и это даже с таблетками, контрацептивами против беременности, которые делают женщину (временно) существом мужского рода. «Если вы не готовы к этому каждый день, то вас нужно психотерапировать...»

Насколько всё это бессмысленно, мы видим только сейчас, когда можем понять причину. На самом деле мы сделали почти всё неправильно, что только можно было сделать неправильно. И вот тогда, в этом всё более ухудшающемся биологическом хаосе, религии посеяли свою произвольную сексуальную мораль, с помощью которой они - подумаем только об абортах, побуждённых религиозными причинами, - приносили бесконечные страдания и горе бедным женщинам.

Поскольку церковная сексуальная мораль, особенно в католической церкви, санкционировалась почти исключительно неженатыми (и в основном геями) мужчинами, за женщинами признавалась только неизбежная сексуальность, которая в идеале происходила бы «незаметно», как при зачатии Иисуса «Святым Духом», который оплодотворил Марию незаметно и несексуально.

Нужно признать, если бы у женщины была бы только такая «минимальная сексуальность», т.е. сексуальность с целью зачатия, это бы приблизилось хоть как-то к биологии. Но в XIII веке было введено т.н. «единобрачие» для простого народа. При этом графы (= *grafoi* = приставы), рыцари, князи, игумены и архиепископы имели так называемое «*ius primae noctis*», т. е. «право» первой ночи. Таким образом, им разрешалось насилловать каждую невинную девушку своих подданных по своему усмотрению и столько раз, сколько хотели. Из этого женского сексуального рабства развилась наша сексуальная мораль.

Прыгание полушарий мы начнем рассматривать систематически:

1. *У женщины-правши в нормальном случае оргазм вагинально-анальный (или вагинально-ректальный). Однако, можно с помощью соответствующего стимулирования добиться клиторального оргазма. Вагинальный оргазм срабатывает от левого полушария, клиторальный от правого полушария.*
2. *У женщины-левши в нормальном случае клиторальный оргазм, вызванный правым полушарием. Однако, при соответствующем стимулировании можно вызвать вагино-ректо-анальный оргазм.*
3. *Мужчина-правша в нормальном случае ощущает пенально-клиторальный (пенис и клитор) оргазм правого полушария. Однако, при соответствующем стимулировании можно достичь и ректо-анальный оргазм левого полушария.*
4. *Мужчина левша в нормальном случае достигает ректо-анальный оргазм, дополнительно ещё и пено-клиторальный оргазм, который только и приводит к эякуляции. То есть испытывает «двойной» оргазм. Итак, мужчина левша испытывает в нормальном случае самый сильный, потому как двойной, оргазм.*

Если по причине биологического конфликта или изменения гормонального фона меняются полушария (т.н. «перепрыгивание СБП на другое полушарие»), тогда возникают следующие возможности:

1. *Женщина-правша* в нормальном случае вагинально импотентна, зато теперь клиторальный оргазм она может ощущать как нормальный оргазм. Она желает теперь, если вообще желает, секс с женственными мужчинами и любовный акт по-мужски с клиторальным оргазмом. Так как в большинстве случаев мужчины не принимают такое положение вещей, она считается «фригидной», какой она и является в случае биологического сексуального конфликта.
2. У *женщины-левши*, и это особенно хорошо видно здесь, биологически совсем другие функции, чем у правши. Она тоже, как бы противоречиво это не звучало, временно сексуально блокирована, и теперь, когда подключилось правое мужское полушарие, в первый раз в нормальном случае чувствует вагинальный оргазм и может легче забеременеть, чем раньше, когда она с правым полушарием в нормальном случае испытывала клиторальный оргазм. Несмотря или благодаря сексуальному конфликту, она буквально принуждается к беременности, и в биологическом смысле это само собой разумеется.
3. *Мужчина-правша* ощущает в нормальном случае только ректо-анальный оргазм, после того, как нерешённый конфликт подключает правое полушарие. Это значит, он становится гомосексуален, а именно, относительно пениса более или менее импотент (*impotentia coeundi*)!
4. *Мужчина-левша* хотя и психически временно блокирован, но он испытывает в первый раз теперь вызванный правым полушарием пенально-клиторальный оргазм как нормальный случай, так что такой левша с территориальным конфликтом как минимум временно может быть заместителем шефа территории относительно оплодотворения, даже если он при длительном территориальном конфликте станет «мачо-геем»¹³⁷.

Правильно ли я здесь всё сразу с первого раза биологически классифицирую, я не знаю. Нам врачам, привыкшим на протяжении столетий принимать эти Специальные Биологические Программы как нечто злокачественное, как «болезненные нарушения», недостаточности, «поломки» или что-либо подобное, слишком тяжело вдруг осознать, что эти СБП используются матерью-природой также и для того, чтобы образовывать социальные вероятности и взаимосвязи, семьи, стада, стаи, кланы и т.д. Для таких образований эти надуманные «нарушения», изменения функциональности и «импотенции» являются даже разумными и необходимыми процессами для выживания, а именно Специальными Биологическими Программами природы (СБП).

Я надеюсь, вы, дорогие читатели, не будете разочарованы, если теперь, после прочтения описания любовного акта, который всегда воспринимался как иррациональный и собственно «неописуемый», в будущем будете по-другому считать и понимать! Бесспорно, намного фантастичнее, чем ранее – однако, менее иррационально!

«Двухсторонний», или сокращённо «двойной оргазм» «любовного опьянения», - то, на что при описании счастья любовного акта писателям не хватает слов, - мы теперь можем облечь в научные слова, не теряя от этого его очарования.

Определение:

«Двойной» оргазм - это вызванный одновременно в двух территориальных областях обоих полушарий эпилептоидный кризис СБП естественного оплодотворения, а именно

- а) управляемый левым полушарием вагинально-ректально-анальный и
- б) управляемый правым полушарием пенально-клиторальный эпилептоидный кризис.

¹³⁷ подробнее см. в главе «Возникновение спонтанных преступлений или правонарушений»

В момент одновременного, двустороннего, кортикального эпилептоидного кризиса влюбленный находится в шизофренической конstellляции. Это ощущение кратковременного «безумия» до сих пор составляло большую часть очарования любовного акта. Мы называли это «любовным опьянением».

У животных, женские особи которых совершают любовный акт только в период перед овуляцией и только с целью зачатия, мы видим этот «двойной оргазм» гораздо чаще, чем у человеческих женщин, которые стараются избегать зачатия и движимы только желанием получить удовольствие.

В нормальном случае, т.е. без конфликтов и без гормональных изменений, у леворуких мужчин и женщин-правшей есть определённое «преимущество» переживать «любовное опьянение»: для мужчины-левши это норма, потому что он переживает ректо-анальный оргазм из-за его леворукости и пенально-клиторальный оргазм, необходимый для эякуляции. Женщина-правша испытывает вагино-ректо-анальный оргазм как норму, и дополнительно легко может одновременно испытывать клиторальный оргазм с помощью соответствующей любовной техники.

Здесь, как и во многих вещах в Новой Медицине: теоретически это, вероятно, легко понять. Но проблемы понимания начинаются с деталей. Мы ведь всегда должны думать о том, что разные оргазмы у нас людей во многом искусственны или небиологичны. Они становятся ещё более сложными и непонятными из-за небиологических предписаний наших различных основателей великих религий.

8.4.8 Сексуальность при т.н. «шизофренической конstellляции»

Посмотрим снова на наши 4 группы:

1. *Женщина-правша*, которая возможно биологически испытывала бы оргазм только каждые 3-4 года (после беременности и следующего кормления грудью), и то только непосредственно перед овуляцией, в шизофренической конstellляции обеих территориальных конфликтных областей, которые мы хотим здесь исследовать, вела бы себя иным способом.

В принципе, такое состояние мы бы назвали «посмертной конstellляцией», иногда при акцентуации конфликта левой стороны мозга «суицидальной конstellляцией» или, если оба трека носят сексуальный характер, «нимфоманиакальной конstellляцией». Потому что конфликт территориальной области ещё не обязательно должен быть сексуальным конфликтом в его специфическом смысле.

Здесь очень важно определить т.н. трек: ибо есть только две возможности:

а) если одно- или двусторонний трек не относится к фактической сексуальности, при эпилептоидных кризисах в PLC-фазе он всё равно может привести к одно- или двусторонней импотенции (*impotentia coeundi aut/et generandi*)

б) если же одно- или двусторонний трек касается собственно сексуальности, то при каждом одно- или двустороннем рецидиве происходит и последующий эпилептоидный кризис, правда, очень ослабленный, как это обычно для шизофренической конstellляции.

Итак, мы видим, что импотенция и ослабленный, даже двусторонний, «двойной» (ослабленный) оргазм находятся очень близко друг от друга. Само собой, такие случаи в природе или у диких народов очень редки.

В цивилизации людей убедили, что сексуальность относится к ежедневным потребностям человека, таким как еда, питьё или сон. Это, если посмотреть биологически, не имеет «смысла и разума», а потому произвольно манипулируется. Но даже если происходит что-то биологически абсолютно бессмысленное, это всё равно протекает в соответствии с 5ю биологическими законами природы.

Конкретно: правша-женщина, находящаяся в шизофренической констелляции обоих территориальных областей, у которой отсутствовала овуляция и:

- - которая спустя некоторое время после 1-го СДХ (левая сторона мозга) сначала реагировала по-мужски и не могла больше испытывать вагино-ректо-анальный оргазм - кроме как при наличии трека,
- - и которая после 2-го СДХ, на этот раз на правой стороне мозга, уже больше не могла реагировать по-мужски, т.е. не испытывает даже клиторальный оргазм (кроме как при наличии трека),

находится в маниакально-депрессивной, постмортальной, нимфоманиакальной констелляции (последнее только при акцентированном конфликте на левом полушарии). Тогда мы называем это нимфоманией.

Такие женщины, например, часто «ловят платонических мужчин» или они хотят, чтобы их мастурбировали, например, если это был трек, или занимаются самоудовлетворением. При этом мы не должны забывать, что такие женщины в шизофренической констелляции, получившие овуляцию и так наз. менструацию снова после 2-го конфликта (на правой стороне мозга), могут вполне забеременеть: биологическое решение этого состояния.

2. *Женщина-левша*, которая лишь раз в 3-4 года (после беременности и грудного вскармливания) испытывает биологически оргазм (как норма клиторальный) перед овуляцией, после 1-го биологического конфликта в территориальной области на правой стороне мозга, имеет совершенно иной гормональный фон, чем этот фон у правши после первого конфликта (на левой стороне мозга). Потому что у неё продолжается овуляция, и ничего не мешает немедленной беременности, несмотря на возможный сексуальный конфликт в правой территориальной области.

Даже если левша страдает ещё и от 2-го конфликта, на этот раз на левой стороне мозга и также в (женской) территориальной области, она тем не менее не теряет своей овуляции, если она ещё не находится в менопаузе.

Кроме того, у неё теперь маниакально-депрессивная, посмертная и обязательно нимфоманиакально-депрессивная констелляция. Потому что она страдает от сексуального конфликта два раза подряд, сначала на правой стороне, а затем на левой ещё раз. Состояние в принципе может быть «нимфоманиакально-депрессивным» и нимфоманиакальным, при условии, что конфликт акцентирован на левой стороне мозга. В шизофренической констелляции и левши и правши снова сравнительно одинаковы.

Опять же, в отношении фригидности (импотенции) можно сказать то же самое, что и для правшей. И опять же, это зависит от того, была ли сексуальность фактическим треком, тогда и оргазм будет соответствующим. Однако следует добавить, что вследствие привыкания, например, к мастурбации, происходит своего рода «прокладка путей», как мы бы ранее, возможно, это правильно назвали. И, как я уже сказал, мы всегда должны понимать, что эти вещи более или менее искусственно вызваны и запущены, потому что биологическое решение обычно очень просто: беременность! А через 3-4 года «карты перетасовываются»!

3. *Мужчина-правша* испытывает в нормальном случае пено-клиторальный оргазм, вызванный правым полушарием. Если он не может решить долгое время свой первый территориальный конфликт, от которого он пострадал на правом полушарии, тогда ему *не нужно* больше его биологически решать, иначе он умрёт от сердечного приступа левого желудочка. Он становится геем и теперь может испытывать ректо-анальный оргазм. Однако партнёр или «мужская партнёрша» может ещё вручную или орально вызвать искусственно оргазм пениса, если это был трек, так что он может даже испытать одновременный двойной оргазм, хотя и пено-клиторальный в ослабленном виде. Отсюда широко распространённое мнение гомосексуалистов о том, что «нормальные» не могут испытывать оргазм так интенсивно, как гомосексуалисты - при этом всегда имеется в виду этот двойной оргазм.

4. *Мужчина-левша* пострадает от 1-го территориального конфликта лево-церебрально, после этого становится маниакальным и неспособным к анальному оргазму. Он тогда «как бы психически кастрированный» мачо. В этом состоянии он всё же способен к оплодотворению и также к этому готов. Поэтому он, естественно, беспощадно ставится на место и даже при каждом удобном случае побеждается вожаком, до тех пор, пока он не пострадает от 2-го территориального конфликта, на этот раз на правой стороне мозга, в результате чего он попадает в шизофреническую констелляцию.

Хотя он по-прежнему остаётся способным к эрекции и манипулятивно способным к эякуляции, но его либидо¹³⁸ практически равен нулю. Он может вовсе «оставить это дело». Как таковой, например, волк в стае теперь будет принят вожаком. В главе о психозах мы увидим, что эти констелляции тоже не являются поломками природы, но имеют свой биологический смысл. Потому что в случае смерти вожака стаи и в случае, если альфа-волчица почему-то не может взять на себя временное руководство стаей, эти леволapyе волки могут стать единственными наследниками вожака, если они разрешат оба конфликта. Потому что все остальные второстепенные волки с односторонним конфликтом не могут и инстинктивно не хотят разрешать свой конфликт, потому что в противном случае они умрут от сердечного приступа левого или правого желудочка.

То, что относится к гомосексуальным мужчинам, - *mutatis mutandis* - также относится к женщинам-лесбиянкам, которые производят эти эффекты с помощью вибраторов. При шизофренической констелляции, маниакально-депрессивной, посмертной, Казанова-маниакальной констелляции мужчин опять же всё возможно, в зависимости от того, какая сторона акцентирована, какие треки существуют, и какие выработались привычки стимуляции. К сожалению, до сих пор в этом отношении, конечно, нет систематических гормональных параметров, поэтому мы можем только строить догадки, но не имеем доказательств. Это может измениться в кратчайшие сроки, как только у меня будет своя клиника.

Конечно, возможные конфликты потери и повышенные уровни тестостерона в конце PLC-фазы также играют здесь важную роль. Из этих многочисленных деталей можно примерно рассчитать вид (простого или двойного) оргазма (треки!) или импотенции, всегда в сознании того, что от биологии здесь только общие архаические основные механизмы 5-ти биологических законов природы.

¹³⁸ Либидо = сила, с которой происходит половое влечение

9 Вегетативный ритм/симпатикотония – ваготония

Если бы хоть один единственный врач в этом мире заинтересовался фундаментальным ритмом биологии, ритмом дня и ночи или ритмом симпатикотонии и ваготонии, и если бы он добросовестно исследовал на этот ритм хотя бы трёх пациентов с раковыми заболеваниями, он не смог бы не заметить взаимосвязей рака. Себя я тоже причисляю к ним с моей почти 20-летней врачебной деятельностью.

К сожалению, в медицине не в почёте заниматься вопросами биоритмов, даже можно сказать эта область ведёт теневое существование. В книгах по психосоматике самых крупных масштабов ей уделяется совсем немного строчек, да и эти немногие строчки очень скудны. Девиз: если в биоритмах есть сбои, то это называется «вегетососудистая дистония» (соматоформная вегетативная дисфункция нервной системы – современное международное название), и точка.

В области возникновения рака, его протекания и исцеления вегетативный ритм играет центральную роль!

Запомним:

Изменение вегетативного ритма (биоритма) является важнейшим критерием диагностики ракового заболевания, а именно как при возникновении рака, так и при исцелении от рака (СДХ и КЛ).

Возникновение ракового заболевания, то есть запуск Специальной Биологической Программы, проходит, относительно биоритма, в *длительной симпатикотонии*, появившейся в результате СДХ, а пост-конфликтное протекание исцеления - в *длительной ваготонии*! Окончательное выздоровление состоит в возвращении к *нормотонии*!

Вегетативное состояние пациента очень хорошо поддаётся диагностике. Нужно только взять пациента за руку, чтобы определить, какие у него руки – тёплые или холодные, что означает, находится ли он в симпатикотонии или ваготонии.

В традиционной медицине изменения ритма воспринимаются как нарушения кровообращения и должны быть приведены к «нормальным показателям». Одну или даже пару недель многие люди могут это перетерпеть, если им удастся затем отдохнуть дома от больничного стресса. При продолжительности более 4-х недель это становится трудней. Усложняет дело недостающее понимание врачами Новой Медицины: Если я кого-нибудь из пациентов с осложнениями (напр. с плевральной пункцией или переливанием крови) послал в больницу, а он находился в фазе восстановления (PLC-фазе), то сразу это значило: «Ах, мы больше ничего не сделаем, от рака кровообращение совсем обвалилось. Наш шеф прописал морфий». Родственникам тогда говорили, пациента лечить нет смысла, циркуляция крови нарушена, нужно оставить его спокойно умирать. Спустя несколько дней он действительно скончается под морфием.

Я знаю многих пациентов, которые лежали месяцами в такой длительной ваготонии с таким вот надуманным «длительным нарушением циркуляции крови», - они сегодня снова весело бегают. Потому что фаза ваготонии, фаза восстановления после конфликтолиза, это только фаза. У неё есть вполне естественный конец, когда организм снова войдет в нормотонию. Но этому нужно дать произойти естественным путем, чтобы организм отремонтировал как мозг, так и орган, чтобы индивид мог снова идти навстречу жизненным передрягам. Если бы человек или животное, не закончив ремонт дефекта, снова встал и начал жизненную борьбу, это было бы равно самоубийству. Точно так же, как организм в активной фазе конфликта мобилизует все силы, чтобы выиграть конфликт, точно так же он пробует в фазе восстановления получить полный покой, чтобы Очаг Хамера в мозге и раковое образование в органе могли выздороветь.

Как 24 часа разделены на фазы дня и ночи, также можно и заболевание раком разделить на длительную симпатикотонную дневную фазу конфликта и на длительную ваготонную ночную фазу отдыха. И точно так же как человек ночью не болен, потому что он спит, и днем не болен, потому что не спит, и точно так же в принципе, как активная фаза конфликта, так и фаза восстановления являются чем-то нормальным.

В своей основе получается, что все заболевания раком тоже являются чем-то нормальным. Это совсем не одичавшая клетка, которая якобы сошла с ума и всё путает, которая неконтролируемо растёт и размножается и борется с «организмом хозяина». Раковая опухоль, на которую направлена злоба медиков, это только безобидный показатель настоящей «болезни» в психике и в мозге. В принципе конфликт, от которого мы пострадали в момент СДХ, мы можем понимать как тест природы, может ли наш организм справиться с последующей специальной программой. Если мы не справляемся с тестом, мы должны освободить место в этом мире для другого товарища нашего вида, который сможет выстоять этот тест. Опухоль на органе показывает только, что мы уже долго не можем пройти этот тест и теперь самое время его сдать. Вырезать эту опухоль в надежде, что вся болезнь вылечилась, это как в полдень закрыть глаза и быть уверенным, что солнце зашло.

Пока мы не поймём вегетативный ритм, который является пульсом природы, то мы не сможем понять и всю Новую Медицину. Все принципы и законы связаны в природе, в общем, это даже совсем немногие естественные законы, к которым всё и сводится. Один из таких принципов это ритм природы, который применимо к нашему организму мы называем вегетативным ритмом.

Мои пациенты здоровались друг с другом утром пожатием рук: «О, у вас прекрасные тёплые руки, значит внутри у вас все предохранители целые!» Конечно, когда мы теперь это знаем, легко сказать, что это можно легко увидеть, что каждая активная фаза рака указывает на длительную симпатикотонию и каждый рак в фазе восстановления после решения конфликта на длительную ваготонию (то же самое действует и для раковых эквивалентов).

Как же соотносится этот феномен с нашими биоритмами? Где происходит сбой? И является ли это вообще сбоем? Такие вопросы приводят к корням понимания рака вообще.

Начнем с самого начала: в нашем суточном ритме есть две фазы:

1. Фаза дня. Дневная фаза:

В этой фазе мы работаем и боремся. В этой фазе мы должны бодрствовать! Она примерно длится с 4 часов утра и до 8 часов вечера летом и с 6 часов утра и до 6 часов вечера зимой. Иннервируются так называемые «эрготропные»¹³⁹ органы, то есть «рабочие органы» - мышцы, сердце, мозг.

2. Фаза ночи. Ночная фаза:

В этой фазе мы спим. Психика, мозг и органы отдыхают от работы. В этой фазе иннервируются и больше снабжаются кровью так называемые «трофотропные»¹⁴⁰ органы: желудок, кишечник, печень, поджелудочная железа. Пища переваривается в покое. Психика, мозг и органы собираются с силами для следующего дня.

Так называемая современная медицина, однако, пытается игнорировать этот ритм дня и ночи. В реанимации больше нет ритма дня и ночи. Горит всегда неоновый свет, давление, показывающее всегда разницу между днем и ночью, круглые сутки, как красиво говорится, держится «стабильным».

Уже здесь начинается чепуха. Систолическое¹⁴¹ артериальное давление, которое у любого здорового человека во сне падает ниже 100 мм рт. ст., держится искусственно высоким, пациент получает постоянно «сердечно-сосудистые средства», что является ничем иным как симпатомиметиками. Практически пациенту не дают хорошо выспаться.

¹³⁹эрготропный = физически эффективный в смысле повышения производительности

¹⁴⁰трофотропный = направленный (действующий) на питание

¹⁴¹систола = сокращение мышечного полого органа, в собственном смысле сердечной мышцы

Вспомним схему о двухфазовом протекании всех Специальных Биологических Программ из главы 7 о двухфазности всех болезней при решенном конфликте: нормальный ритм дня и ночи это нормотония, в первой активной стрессовой фазе конфликта царит симпатикотония, во второй фазе восстановления после решенного конфликта ваготония, после окончания PLC-фазы снова нормотония. Между СДХ, КЛ и ре-нормализацией до эутонии и протекает заболевание (раком).

Чтобы понять смысл и сущность изменения биоритма, представим себе ещё раз типичный территориальный конфликт на примере оленя: молодой олень врывается на территорию старого оленя, использует эффект неожиданности и прогоняет старого оленя с его территории. Старый олень пострадал от СДХ с длительным территориальным конфликтом. Этот СДХ с принадлежащим ему территориальным конфликтом означает одновременно переключение на специальную, или аварийную, программу. Это может довести старого оленя до смерти, но и означает шанс для него. Ибо если бы не было СДХ, то организму не было бы необходимости мобилизовать все силы. А так он мобилизует все силы, весь организм работает на полных оборотах. Старый олень основательно готовится и тогда нападает в подходящем месте, используя весь свой многолетний опыт. Молодому оленю это не по зубам. Он должен уйти и освободить место. Старый олень использовал свой шанс, может на год, может на два, а может и на три, кто знает? Когда-нибудь закон борьбы за территорию повторится. Тогда старый олень уйдет с поля сражения побеждённым, территория теперь принадлежит молодому оленю. Старый олень тогда потеряет силы, похудеет и наконец, умрет от слабости, как и человек, который заболел раком и не смог решить свой конфликт.

Скажите сами, является ли теперь СДХ с симпатикотонией и переключением на специальную программу нарушением или это необходимый процесс для выживания в природе? Природе потребовались миллионы лет, чтобы создать эту фантастическую систему в сотнях вариациях и это принесло свои плоды. Поэтому я не верю, что такое событие не имеет своего смысла, даже если мы близорукие люди видим в этом только «нарушение, болезнь» и т.д.

Конечно, отдельного больного это не может успокоить, если ему сказать, что смерть является тоже чем-то нормальным. Мы привыкли «бороться» со всеми болезнями, опухолями, бактериями, да и с такими симптомами как температура, тошнота, отеки и т.д. Это нечто «плохое, злое, враждебное», и хочет уничтожить человека. Я думаю, мы должны срочно научиться принять новое понимание сущности болезни.

Мы можем представить, если захотим, что фаза возникновения рака, активная фаза конфликта, это фаза *длительного дня*. Гомер в «Илиаде»¹⁴² подобным образом описал «неистового Ахилла», который так долго не останавливался, пока не убил Гектора, который убил его друга Патрокла. Через короткое время Ахилл скончался от сердечного приступа....

Пациент, находящийся в ритме постоянного дня, не может спать, у него выделяется адреналин, он худеет до тех пор, пока он не решит свой конфликт – или никогда не сможет его решить.

В нормальном случае после активной фазы длительного дня следует пост-конфликтолизная фаза, фаза восстановления или *длительной ночи*.

Каждое заболевание раком или его эквивалента поэтому есть продлённый в увеличенном масштабе процесс ритма дня и ночи. Невозможно согласиться с тем, что такой упорядоченный процесс может быть «случайным». Исключить можно и представление учеников колдунов о том, что такой упорядоченный процесс может быть случайным творением «одичавшей» клетки.

Так работает наш организм, управляемый двумя концами вожжей, симпатической и парасимпатической иннервацией, ритмом дня и ночи между напряжением и расслаблением, между фазой стресса и фазой восстановления, между активной фазой конфликта и фазой решённого конфликта, между возникновением рака и выздоровлением от рака.

¹⁴²Илиада = эпос Гомера о борьбе греков с Троей

Эта вегетативная нервная система является второй старейшей нервной системой нашего организма. Она возникла во времена, когда т.н. мост ствола мозга, или Pons, нашего сегодняшнего ствола мозга был как бы «корой головного мозга» у наших примитивных предков. Это должно было произойти примерно 80-100 миллионов лет назад, ещё до того, как появились млекопитающие, когда разница между днем и ночью приобрела своё значение, температура тела стала регулируемой и организм получил своего рода часы ритма, которые показывали ритм дня и ночи.

9.1 Вегетативная нервная система, компьютерный центр биологического ритмичного происходящего в нашем теле.

Если наш организм здоров, он колеблется в т.н. ритмах и одновременно в больших циклах. Ритмом мы называем

- ритм дня и ночи или
- ритм бодрствования и сна или
- ритм напряжения и расслабления или
- симпатикотонный/парасимпатикотонный (=ваготонный) ритм.

Этот ритм дня и ночи колеблется у человека и животного как часы, причем у некоторых видов животных («ночных охотников») фаза напряжения ночью, а фаза покоя днём. Этот ритм, который мы называем вегетативным ритмом, является центральной частью всего нашего организма, да и всей нашей жизни. Функция всех наших органов координируется этим вегетативным ритмом. Нервная система, которая обеспечивает эту координацию, называется вегетативной или автономной нервной системой. Можно сравнить это с двумя концами вожжей у лошади, между которыми наш организм движется как лошадь. Одна вожжа, симпатическая нервная система, тянет в направлении напряжения, другая, парасимпатическая нервная система, в направлении отдыха, покоя.

Так как главный нерв всей группы парасимпатической нервной системы называется Nervus Vagus (блуждающий нерв), то мы называем иннервацию покоя Vagotonie (ваготония). Симпатическая и парасимпатическая иннервация каждая имеет свою «телеграфную сеть», как мы сможем увидеть на последующей схеме иннервации.

В рамках этой книги для нас важно понимание этих «нервных вожжей» нашего организма, потому что каждая клетка нашего тела управляется этими вожжами. Мы видим это по длительной симпатикотонии во время активной конфликтной фазы роста рака и по длительной ваготонии во время PLC-фазы восстановления. Для парасимпатической «телеграфной сети» кажется достаточной одна «линия». Ответственные почтовые станции, т.н. ганглии, тянутся от шеи вниз до таза. Для симпатической «телеграфной сети» кажутся необходимыми две «линии», грубо говоря: одна, лежащая параллельно парасимпатической, однако постоянно получающая импульсы от «главной линии», а именно спинного мозга, вторая «телеграфная линия» является нервно-гормональной:

таламус – гипофиз – щитовидная железа

таламус – гипофиз – островковые клетки (α и β)

таламус – гипофиз – кора надпочечников

9.2 Парасимпатикотония = ваготония и симпатикотония

В старой медицине нет никакого толка от понятий парасимпатикотония = ваготония и симпатикотония. Мы называли всё это вегетативной нервной системой. И если кто-то не мог спать, был нервно раздражён, тогда мы говорили о «вегетососудистой дистонии».

Между тем в Новой Медицине понятия симпатикотонии и ваготонии стали для нас центральными, с тех пор как мы знаем, что все Специальные Биологические Программы протекают в этом двухфазном ритме, если происходит разрешение биологического конфликта. Об этом, дорогие читатели, вы можете получить достаточно информации в главе о 2-м биологическом законе природы.

Но различный вегетативный ритм, который мы выше назвали двумя вожжами, и с помощью которого матушка-природа управляет каждым индивидом, есть не только в Специальных Биологических Программах (СБП), т.н. нормотония тоже двухфазна. Не беря во внимание некоторые виды животных, т.н. «ночных охотников», для всех остальных дневная фаза это симпатикотонная стрессовая фаза (летом начиная с 3 часов утра, зимой с 5 часов утра), а ночная фаза – фаза отдыха или покоя = ваготонная фаза.

Китайцы называют это инь и янь, причем инь олицетворяет женский пассивный принцип, а янь мужской активный. В широком смысле можно представить женский принцип как ваготония и мужской принцип как симпатикотония.

В большинстве культур и религий известны такие дуализмы. Однако, они никогда не были соотнесены с биологическим естествознанием. Потому что все сравнения будут хромать: почти во всех культурах ночь обозначает тьму, холод, смерть, а день – жизнь, свет и тепло. В природе же ночь это отдых, покой, ваготония, днем же – стресс и конфликты, если не принимать во внимание т.н. «ночных охотников», у которых обратный ритм, чем у их добычи. Природа сама предусмотрела то, что находящиеся в фазе восстановления животные, являющиеся добычей, (при СБП) могут заснуть только в 3 или 4 часа утра, когда светает, чтобы не стать жертвой ночных охотников в темноте и в глубоком сне.

Для этого биологического «туда-сюда» мы хотим ввести новое понятие:

Биологический волновой ритм.

Как нормотония, так и двухфазность Специальной Биологической Программы это игры биологического волнового ритма. Этот биологический волновой ритм, по моему мнению, является причинным двигателем жизни вообще.

Если мы перепрыгнем первую часть творения матушки-природы и перейдём сразу к первой гаплоидной¹⁴³ клетке, то мы можем сказать следующее: первой гаплоидной клетке понадобилась симпатикотония в соответствии со схемой работы стволовой части головного мозга, чтобы как бы внутренне раздвоиться и стать диплоидной¹⁴⁴ клеткой, которую мы в биологии ошибочно рассматривали как первую клетку (смотри главу о биогенетических правилах). Под этой самой первой гаплоидной клеткой мы **не** подразумеваем яйцеклетку и сперматозоид, которые объединяются в оплодотворенную диплоидную клетку.

¹⁴³ гаплоидный = с простым набором хромосом

¹⁴⁴ диплоидный = два совпадающих набора хромосом в ядре клеток организмов с половым размножением

Внутри большого Биологического Волнового Ритма размножения клеток по схеме ствола мозга с симпатикотонией протекают «маленькие Биологические Волны», потому что каждое «внутреннее увеличение клеток» четырёхкратного хромосомного набора есть симпатикотонная фаза, за ним следует размножение клеток двойного хромосомного набора в качестве ваготонной фазы.

В первой части «Большой Биологической Волны», как если бы решением конфликта являлась беременность, напр. при конфликте матери-ребёнка, до конца третьего месяца беременности начинается ваготонное деление клеток зародышевого пути ещё по схеме ствола мозга, а следующая вторая (ваготонная) часть «биологической волны» продолжается с размножением клеток по схеме большого мозга.

Эти вещи интересующийся читатель может найти в главе о биогенетических правилах. Здесь для меня важно показать, что в природе всё происходит в этой волновой форме, этом «Биологическом Волновом Ритме», причинном моторе нашей жизни.

Через биологический волновой ритм вся жизнь в мире связана друг с другом:

жизненный волновой ритм,

годовой волновой ритм,


месячный волновой ритм и

дневной волновой ритм,

к которым добавляются имманентные **маленькие** волновые ритмы, которые соединяют всю природу.

Мы люди представляем себя такими умными, когда без проводов можем разговаривать по телефону с помощью радиоволн по всей земле. Но мы давно знаем, что два мозга (т.н. телепатия) могут общаться друг с другом без технических вспомогательных средств. И мы знаем также, что человек и животное могут обмениваться волнами не только со своими родственниками собственного вида, но и с другими расами и видами. Да, вся природа, включая растения, это один сплошной лес с мачтами передатчиков и приемников. Все индивиды передают и все принимают.

Биологический волновой ритм



Если мы посмотрим теперь на т.н. вегетативную иннервацию человека, то мы увидим, что **симпатикотонная иннервация протекает сквозь симпатический ствол**, и напротив **парасимпатическая (= против симпатической) или ваготонная иннервация проходит через блуждающий нерв, 10-й головной нерв**.

Обе иннервации в историческом развитии уже были заложены вне спинного мозга, когда произошло такое значимое событие в истории развития как кольцевые структуры наших «предков».

В историческом развитии в часть кишечника, выводящую кал, иммигрировавшая поперечнополосатая мускулатура и плоскоклеточный кожный эпителий, а также слизистая оболочка не имели больше иннервации, потому что прежняя иннервация иммигрировавшей части мускулатуры и кожи также иммигрировали.

Начиная с 5-го поясничного сегмента необходимо было проложить теперь всю иннервацию «частей иммигрантов» заново через спинной мозг. Поэтому при параличе эти доли (мочевого пузыря и анального сфинктера, мышц шейки матки и влагалища, а также мускулатура ампулы мочевого пузыря и прямой кишки и связанные с ней чувствительные слизистые оболочки плоского эпителия) парализованы, в то время как весь желудочно-кишечный тракт продолжает снабжаться через симпатический ствол и блуждающий нерв. Как раз потому, что их снабжение не проходит через спинной мозг.

При симпатикотонии и парасимпатикотонии (= ваготонии) нужно хорошо различать:

Симпатикотония	Ваготония
<i>Органы, управляемые стволом мозга</i>	<i>Органы, управляемые стволом мозга</i>
Покой Ослабленная работа желудочно-кишечного тракта и его придаточных органов	Усиленная работа, например: усиление перистальтики усиление секреции усиление всасывающей функции усиление принятия пищи и пищеварения сон
<i>Органы, управляемые большим мозгом</i>	<i>Органы, управляемые большим мозгом</i>
Увеличение стресса, борьба за существование, организм бодрствует. Все органы, управляемые большим мозгом, показывают усиленный обмен веществ, они постоянно в боевой готовности. Организм способен к высшим достижениям относительно его окружения.	Отдых от высших достижений. Восстановление и регенерация всех органов, управляемых большим мозгом, во сне или в покое. Включены только необходимые сторожа (уши, обоняние и т.д.), чтобы сообщить о подкравшемся враге.

Хотя с ранней низшей ступени развития до сегодняшней высшей ступени симпатикотония и парасимпатикотония остались прежними, но с революцией головного мозга в нашей эволюции развития, т.е. с развития большого мозга, их задачи **абсолютно различаются** для ствола мозга и управляемых им органов и для большого мозга и его органов.

Эти важные связи для многих очень сложно понять, хотя они стали ключом для открытий Новой Медицины. Эти открытия должны бы собственноручно покончить с полипрагматичной медикаментозной возней прежней традиционной или государственной медицины – причем в тяжёлом случае в руках опытного врача мы не должны отказываться от важных медикаментов – потому что если чересчур усердный доктор хочет «приниматься за дело медикаментозно», то мы спросим его: «На что должен влиять ваш медикамент, на симпатикотонию или парасимпатикотонию (=ваготонию)? И на какую часть мозга, скажите пожалуйста?» Обычно он не знает тогда что сказать, потому что сам он никогда не принимает медикаментов, как показывают бесчисленные опросы.

9.3 Парасимпатическая нервная система

Левая колонка: (латинские названия не переведены) сверху вниз

Tränendrüse = Слезная железа

Adenoide Vegetation =

Аденоидная вегетация

Unterzungenspeicheldrüse =

Подъязычная слюнная железа

Ohrspeicheldrüse = Околоушная

слюнная железа

Lunge = Легкое

Herz = Сердце

Magen = Желудок

Leber = Печень

Nieren = Почки

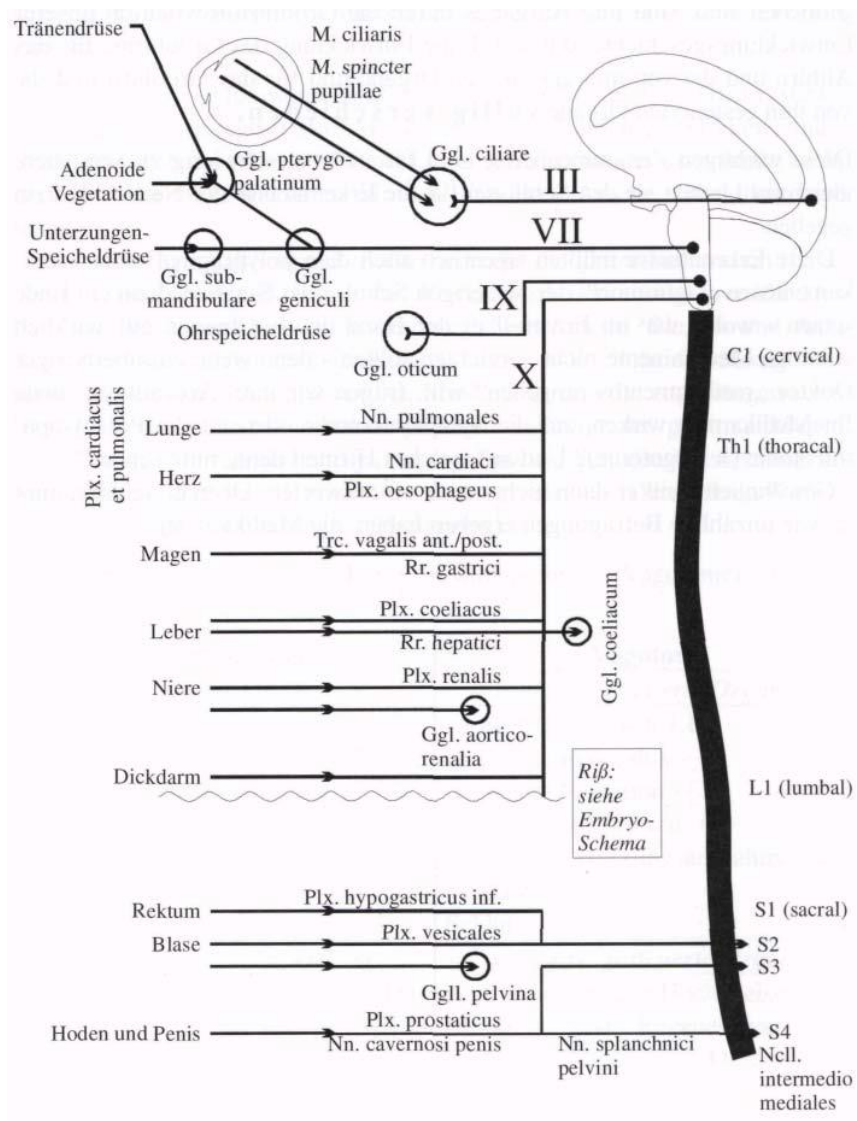
Dickdarm = Толстая кишка

...**Рисунок: смотри Эмбрио-схему**

Rektum = Прямая кишка

Blase = Мочевой пузырь

Hoden und Penis = Яички и пенис



9.4 Симпатическая нервная система

Zentrale Sympaticus-Bahn = центральный симпатический ствол

Lunge = лёгкие

Herz = сердце

Spinalnerv = спинномозговой нерв

Pilo-Motorik = мелкая моторика

Sudo-Motorik = судомоторика

Vaso-Motorik = вазомоторика

Magen = желудок

Leber, Pankreas, Milz = печень, поджелудочная железа, селезёнка

Nebennierenrinde = кора надпочечника

Nebenniere = надпочечник

Dünndarm = тонкая кишка

Dickdarm = толстая кишка

Mastdarm = прямая кишка

Blase = мочевого пузыря

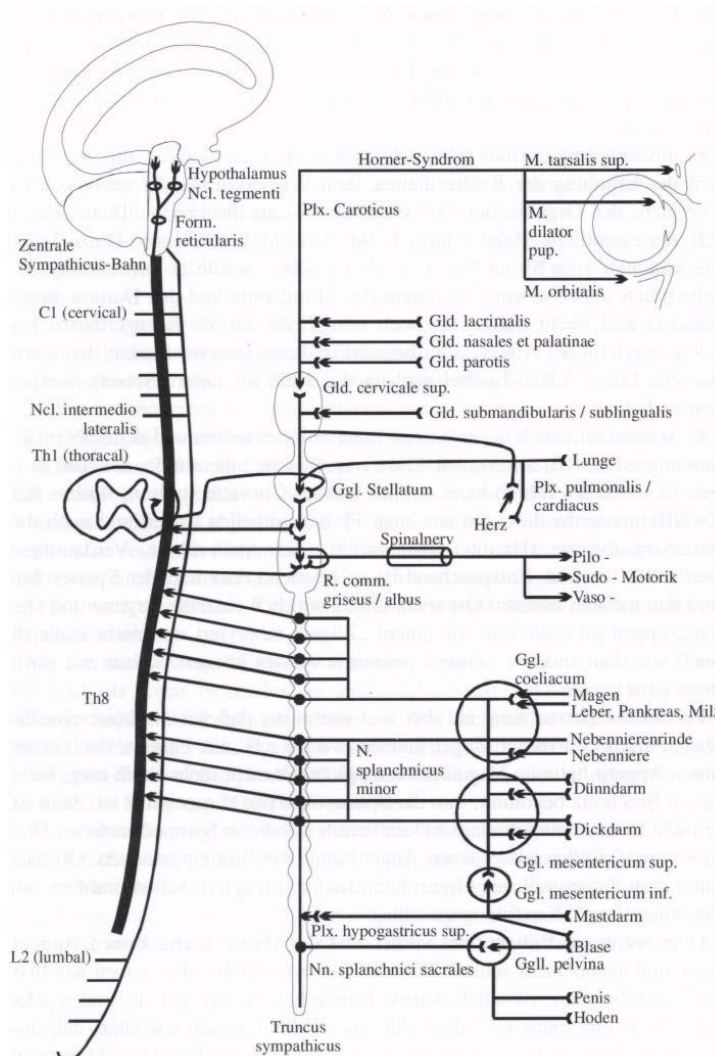
Penis = пенис

Hoden = яички

Как раз симпатическая «телеграфная сеть» у человека и высших животных развита до совершенства, потому что в случае необходимого бегства, защиты или нападения нервно-симпатическая передача команд должна работать моментально. Малейшее опоздание может привести к вероятности смерти индивида. Напротив, команда на отмену (прекращение) борьбы или на отдых от неё вполне может идти на пару секунд дольше.

В нашем организме есть органы и группы органов, которые служат преимущественно восстановлению сил, накоплению использованной энергии, организации пополнения «на фронт». К ним принадлежит например собственно желудочно-кишечный тракт. Хотя он исконно располагался ото рта до заднего прохода, в истории развития в него частично мигрировала эктодерма полости рта и промежности и сегодня он простирается только от конца двенадцатиперстной кишки и не доходя примерно на 12 см до ануса. Однако в этих разросшихся областях старый кишечный адено-эпителий всё ещё в значительной степени сохраняется в качестве нижнего(подлежащего) слоя.

Иннервации с противоположными смыслами (значениями) могут оказывать действие на один и тот же орган, например, желудок: **симпатическая иннервация**, которая может привести к раку изъязвленного желудка, около малой кривизны и луковицы (бульбуса) двенадцатиперстной кишки, там, где мы также находим плоскоклеточный эпителий, а также **парасимпатическая (основная) иннервация**, которая приводит к более спокойной пищеварительной перистальтике. Соответственно, так же это происходит с печенью и пищеводом, как и с большинством других органов. Действительно ли существуют отдельные органы и группы органов, которые могут быть иннервированы только одной «вожжей» и не могут быть в то же время заторможены другой «вожжей», мы ещё не совсем точно знаем.



Но для нашего рассмотрения гораздо важнее то, что мы знаем различные функции этих вожжей. Если, например, пациент, у которого ранее был хороший аппетит, был в ваготонии, и вдруг он больше не хочет есть, во время еды ощущает тошноту, его пищевод как бы сдавлен, то он больше не находится в ваготонии, а уже снова в симпатикотонии. И в 9 случаях из 10 его охватил конфликт панического страха, и часто по тому, какой орган в основном реагирует, можно уже догадаться, где произошёл конфликт панического страха. Или если у больного, у которого были ледяные руки, не было аппетита, и он не мог спать по ночам, потому что постоянно размышлял о своем конфликте, вдруг тёплые руки, он снова хорошо ест и снова хорошо спит, он усталый и вялый, то мы знаем, что вегетативная нервная система переключилась и что больной уже не в симпатикотонии, а в парасимпатикотонии или ваготонии. И то и другое немедленно имеет терапевтические последствия для хорошего врача. В первом случае он сразу знает, что как можно скорее, если это возможно, нужно попытаться разрешить конфликт пациента, в другом случае он должен обратить внимание на осложнения при терапии!

Решающее значение имеет состояние иннервации вегетативной нервной системы или вегетативная ситуация, которая в наши дни вообще не упоминается ни в одном медицинском листе! И поскольку до сих пор не придавали этому значения, то также не разработаны и методы исследований для измерения различий.

При обсуждении лейкемии мы увидим, что с количеством эритроцитов¹⁴⁵ на кубический миллиметр и с гематокритом хотя и можно определить отношение объема эритроцитов к плазме крови, но невозможно измерить, сколько это составляет в целом. Потому что если во время лейкемической (ваготонной) фазы пациент имеет «только» значение эритроцитов 2 миллиона на кубический миллиметр, а объем эритроцитов гематокрита/плазмы 17%, то это было бы плохо для нормального состояния. Но если подсчитать, что у пациента в ваготонии циркулирует в 2-3 раза больше объема крови в его кровотоке, то это практически нормально! Конечно, все пациенты в ваготонии усталые и вялые. Если пациент с лейкемией тоже это делает, то говорят, что он так устал и измучен анемией^{146 147}. Из-за того, что именно ваготония из-за своего необычного состояния вовсе не признаётся как фаза исцеления, а рассматривается как отдельная болезнь, то получены совершенно бессмысленные результаты.

С большинством вегетативных симптомов то же самое: раньше лихорадка ещё считалась чем-то нормальным при многих инфекционных заболеваниях. Сегодня с этим «нужно» бороться антибиотиками. На самом деле это мозговой симптом исцеления, признак отёка мозга, который возник или возникает совсем не из-за «продуктов метаболизма бактерий», как это представляют себе медики-симптоматики.

Но если вегетативная нервная система так решительно важна для всех «болезней», то есть СБП, по крайней мере, для большинства из них, и если наша медицина ещё не замечает этого вегетативного расхождения между симпатикотонией и ваготонией вообще, то каждый может понять, на каком уровне эта медицина работала до сих пор!

Вегетативный ритм между напряжением и восстановлением, днем и ночью, конфликтной активностью и PLC-фазой восстановления имеет ещё большие размеры: он вписывается в более крупные ритмические циклы, такие как лунный цикл, сезонный цикл и жизненный цикл. Кроме того, большие ритмы изменяются соответственно влияниям планет и больших звезд, прежде всего солнца.

Всегда люди представляли себе утро как новорождённого ребёнка, так же, как они представляли себе и весну как новорождённого ребёнка. Соответственно, они представляли себе вечер и ночь, и осень, и зиму как конец жизни. Между ними находится кульминация жизни, творчество, потомство, весь так называемый успех человека.

¹⁴⁵Эритроциты = красные кровяные тельца

¹⁴⁷Анемия = малокровие

Если мы перенесем эту картину сущности вегетативных ритмов на соотношения иннервации «ракового заболевания», то активная фаза конфликта, симпатикотонная фаза – это собственно этап сжатой потенциальной силы, которая должна быть направлена на решение проблемы. Организм тянет все ресурсы и запускает всё на полную катушку, чтобы справиться с конфликтом с накопленной силой! Когда полководец таким же образом ведёт свое войско с собранной силой против вражеского войска, все считают это умным и дальновидным. Когда наш собственный организм делает то же самое, мы, ученики колдуна, воспринимаем это как болезнь. То, что мы должны отдыхать ночью от дневного труда и стресса, что животные зимой впадают в спячку до весны, всё это мы находим вполне нормальным. Но то, что наш собственный организм, если он несколько месяцев боролся с конфликтом, используя самые последние резервы сил, нуждается в отдыхе и восстановлении после разрешения этого сложного конфликта, то никто не может этого понять, это считается болезненным!

В сущности, наше «раковое заболевание» - это «только» очень значимый и необходимый, растянутый вегетативный ритм, этот шаблон природа нам показывает везде. Модель вегетативного ритма – это принцип природы!

10 Открытие очагов Хамера – исторический экскурс.

Если в компьютерной томограмме, с тех пор как она появилась, находят сосредоточение глии в мозге, которая ещё и раскрашена контрастным веществом, то как правило диагноз гласит: опухоль мозга.

В 1982 году – всего год спустя после открытия Новой Медицины – мне удалось проспективно найти у одного пациента с территориальным конфликтом в фазе восстановления и произошедшим приступом сердца в эпилептоидном кризисе Очаг Хамера огромного размера. С этого момента я знал, что опухолей мозга нет, и все эти феномены просто должны стоять во взаимосвязи с фазой восстановления биологического события конфликта.

Очаги Хамера – название происходит от моих противников, которые пренебрежительно называли найденные мной образования в мозге «странные очаги Хамера» - эти очаги я стал наблюдать теперь внимательнее и скоро смог распознавать такие, которые я мог проследить от предположительного начала их возникновения с начала фазы восстановления. Так как тогда я очень быстро нашёл закон двухфазности заболеваний, я конечно знал, что каждой такой фазе восстановления сопутствует также фаза активного конфликта.

Несчастье для многих пациентов состояло в том, что Очаги Хамера ремонтируются отложением клеток глии (соединительной ткани мозга). Это сопровождается повышенной ригидностью тканей, но остаётся незамеченным до тех пор, пока организм снова не заболеет конфликтом на том же месте.

При этом всплыли огромные трудности:

1. При раке - и на этом заболевании я, конечно, тогда сосредоточился, поскольку считал, что просто открыл механизмы возникновения рака, - не принято было и не принято до сих пор делать компьютерную томограмму мозга, разве что имелись веские основания для предположения о «метастазах мозга». Таким образом, в отдельном случае было очень трудно сделать такую КТ мозга вообще. Поскольку компьютерные томограммы в то время были непропорционально дорогими, то это было счастьем, если вообще можно было получить единственную серию снимков КТ мозга.

2. Я начал сначала составлять топографию¹⁴⁸ Очагов Хамера в мозге, и это было очень трудно, потому что если в мозге можно что-то увидеть, то это может быть и старый уже истекший процесс, который не имеет ничего общего с текущим конфликтом пациента. Кроме того, я не знал, имел ли пациент ещё раки, которые не были диагностированы до сих пор, что в свежих процессах или текущих биологических конфликтах было также вполне возможно.

3. Я нашел межсекторальные конфликты с похожим содержанием, о которых я сегодня знаю, что они покрывают несколько реле одним Очагом Хамера, т.е. пациент перенёс конфликт или несколько конфликтов, которые имели различные аспекты основного конфликта, ударили в ту же секунду СДХ и были объединены в один большой Очаг Хамера.

Кроме того, были и пациенты, у которых одновременно было несколько Очагов Хамера в совершенно разных местах мозга. Но все эти очаги имели одну общую черту, они должны были представлять собой фазу восстановления в случае, если у пациента были все симптомы PLC-фазы, т.е. фазы разрешенного конфликта.

Ко всем этим очагам Хамера в фазе восстановления теперь должно было быть какое-то образование в мозге, которое нужно было бы сделать видимым с помощью какого-то аппарата, который соответствовал бы этому конфликту в активной фазе. Иногда я видел такие круги стрелковой мишени, но которые при запросах всегда были отвергнуты радиологами с мягкой улыбкой как круглые

¹⁴⁸Топография = описание мест

артефакты аппарата. Были также полукруглые структуры, как те, которые были ограничены серпом головного мозга¹⁴⁹, так и те, которые казались ограниченными боковым краем изображения КТ.

4. Сотрудничество радиологов практически равнялось нулю. Ряд из них имел устройство облучения и делал так называемую терапию рентгеновским облучением. Эти бывшие коллеги не могли себе позволить вообще считать мои выводы даже сколько-нибудь возможными. Остальные прямо сказали мне - тогда ещё не очень многие рентгенологи имели КТ-аппарат, - что с того момента, когда они посчитают теории Хамера возможными, они больше не получают ни одной заявки от клиник. Если они делали КТ головного мозга, то обычно исключительно для обнаружения «опухоли головного мозга» или «метастазов мозга».

5. Поскольку у меня не было собственного устройства компьютерной томографии, у меня также не было возможности проводить систематические исследования или повторять исследования под другим углом. Мы могли получить только то, «что упало с барского плеча», и это было не так много. Часто случалось, что компьютерные томограммы пациентам не выдавали. А с письменным заключением невозможно было почти ничего сделать.

6. Я знал только те Очаги Хамера или то, что я за них принимал, что принадлежали фазе восстановления. Я предполагал, что эти Очаги Хамера должны были быть уже в активной фазе конфликта, но это не подтверждалось радиологами: «Господин Хамер, мы не видим ничего».

7. Я видел многие Очаги Хамера, но не мог себе представить, как это может быть связано с раком, это были двигательные, сенсорные¹⁵⁰ и надкостнично-сенсорные реле в мозге, которые не вызывают рак на органическом уровне, а представляют собой самое большее раковые эквиваленты. Но я не рассчитывал на эти болезни, а только на рак. И потому у меня часто было гораздо больше Очагов Хамера, чем я искал на самом деле, а в тех случаях, когда у пациента была только конфликтная активность, и конфликт ещё не был разрешен, мы не находили ничего.

Часто случалось, что у пациента была огромная опухоль (на органе), а в компьютерной томограмме мозга «ничего» не было найдено. У других была небольшая опухоль, которая находилась в фазе восстановления, и тогда мы находили расширенный Очаг Хамера в мозге.

Мне не оставалось ничего другого, как пойти путем каждого ученого и, как усердный работник с 99% транспирацией и 1% вдохновения, сравнить все возможные доступные томограммы мозга с соответствующими им диагнозами органов с другими КТ мозга, у которых были другие диагнозы органа.

Вначале появилась дополнительная трудность, потому что я не мог различать праворукость и леворукость, и поэтому, как я сейчас это знаю, у меня было бы намного больше заблуждений, если бы я не ориентировался по диагнозу органов. Соотношение органа к мозгу или мозга к органу всегда одинаково. Только при соотношении между психикой и мозгом или мозгом и психикой леворукость и праворукость являются важным фактором.

Вот один пример: геморрой получит или женщина-правша при конфликте идентификации в фазе восстановления, или мужчина-левша при неприятностях на территории также в фазе восстановления. Если же я вижу на левой половине мозга в левой височной доле мозга в определенном месте Очаг Хамера с отёком, то пациент всегда должен иметь язву геморроя или плоскоклеточного эпителия в прямой кишке в фазе восстановления. И наоборот, если у пациента язва прямой кишки в фазе восстановления, т.е. геморрой, то у него в мозге в левой височной доле мозга постоянно на этом месте Очаг Хамера в фазе восстановления.

¹⁴⁹Серп головного мозга = серповидная соединительно-тканая разделительная пластина между обоими полушариями мозга

¹⁵⁰сенсорная = относящаяся к лицу, слуху, вкусу, обонянию

Мне удалось сначала с помощью многих сотен, а потом многих тысяч КТ головного мозга наконец научиться различать между раком и его эквивалентом, позже установить правильную локализацию, т.е. топографию его соответствия с органом. Необходимо подчеркнуть, что для многих функций организма, как напр. чувствительность надкостницы, которая обтягивает весь скелет, было только одно белое пятно на карте мозга и на карте органа, потому что эту надкостницу очень плохо или совсем невозможно исследовать. Ни в одном учебнике нет ничего о чувствительности надкостницы.

10.1 Неправильно истолкованные нейро-радиологами круговые артефакты в мозгу на снимках, сделанных компьютерными томографами в течение почти двух десятилетий

Остался спор о так называемых круговых артефактах, которые хоть и существуют, но тогда я нашел их только примерно у каждого сотого пациента и принимал их за Очаг Хамера в конфигурации стрелковой мишени, а именно в активной фазе конфликта. Эти круговые артефакты, о которых я так упорно спорил за несколькими исключениями и которые рекламировались мной как Очаги Хамера в конфигурации стрелковой мишени, радиологами постоянно отрицались и принимались за артефакты, т.е. за искусственные продукты аппарата.

Долгие годы эти феномены пытались отодвигать в сторону. Наконец мне пришла в голову хорошая идея, для которой мне помогло мое изучение физики в течение 12 семестров. Я попросился по делу к шефу отдела компьютерной томографии фирмы-производителя «Siemens» (Сименс), господину Файндору. Мы приятно пообщались, во время беседы я попросил его, что мы оба вместе заинтересованы в том, чтобы установить, какие критерии должны быть соблюдены при артефактах, а при каких их вообще не должно быть. Господин Файндор был инженер, и у нас не возникло сложностей оговорить те условия, при каких случаях артефакт возникает, а при каких его вообще не может быть. Это было 18 мая 1990 года, а уже 22 мая 1990 года мы подписали окончательный протокол. С тех пор среди радиологов разразилась паника. Мы это почувствовали, когда запланировали провести ряд тестов в фирме «Siemens» во второй половине года.

Документ фирмы «Siemens»:

Erlangen, 22.12.89


Sog. fragliche Ringstrukturen/Artefakte im Hirn-CT

Die Unterzeichner haben folgende 8 Ausschlußkriterien erarbeitet, die das Vorliegen von sog. Ringartefakten ausschließen.

Ein Ringartefakt liegt demzufolge sicher nicht vor,

1. wenn im NMR eine vergleichbare eindeutige Ringformation sichtbar ist,
2. wenn die Ringe nicht rund, sondern "eingedellt" sind, d.h. offensichtlich Raumforderungen miteinhergehen,
3. wenn eine Kreisformation offensichtlich Gliaeinlagerungen hat,
4. wenn der oder die Ringe nicht im Dreh-Zentrum der Anlage liegen ("parazentrale Schießscheibenkonfiguration"),
5. wenn mehrere Kreise gleichzeitig nebeneinander bestehen, kann höchstens 1 Ringformation Ringartefakt sein,
6. wenn die Ringformationen einen klinisch-radiologischen "Verlauf" haben, d.h. daß sie auf nachfolgenden Kontroll-CTs wieder an gleicher Stelle, aber verändert sichtbar sind.
7. Die geräteabhängigen Artefakte sind kreisförmige oder kreissegmentförmige Strukturen um das Drehzentrum der Anlage. Wenn solche Strukturen echten anatomischen Gegebenheiten entsprechen können, empfiehlt sich die Wiederholung des Scans mit seitlich oder in der Höhe verschobener Patientenposition. Wenn die Struktur in dem wiederholten Tomogramm bezüglich markanter, patienteneigener Strukturen nicht verschoben ist, liegt kein Artefakt vor.

Siemens Aktiengesellschaft
Bereich Medizinische Technik
Henkestraße 127 - Telefon (0 91 31) 840
Postfach 32 60
8520 Erlangen



Эрланген, 22.12.1989

Так наз. спорные круговые структуры/артефакты в КТ головного мозга

Нижеподписавшиеся разработали следующие 8 критериев, которые исключают появление т.н. круговых артефактов.

Круговой артефакт не имеет место,

1. если при МРТ сравнительно однозначно видна такая же круговая формация,
2. если круги не круглые, а с «вмятиной», которые очевидно появились от новообразований,
3. если круговое образование имеет очевидное отложение глии,
4. если круг или круги не находятся в центре поворота устройства («парацентральная конфигурация стрелковой мишени»),
5. если несколько кругов находятся рядом друг с другом, то только 1 круговая формация может быть артефактом,
6. если круговые формации имеют клиническую радиологическую историю, т.е. при следующих контрольных КТ они видны на том же месте, но изменённые,
7. артефакты самого устройства имеют круглую структуру или структуру сегмента круга вокруг центра поворота устройства. Если такие структуры могут соответствовать настоящим анатомическим данностям, рекомендуется повторить скан пациента сбоку или немного выше. Если структуры в повторенной томограмме не сдвинутся относительно отличительных, принадлежащих пациенту структур, то это не является артефактом.

(Подписи)

Сименс акционерное общество
Отделение медицинской техники
(Телефон, адрес)

Черновик дальнейшего протокола для запланированного исследования на КТ серии добровольных пациентов с круговыми структурами в КТ головного мозга, но которая (см. текст) так и не состоялась....

SIEMENS

Erlangen, 18.05.90

Betrifft: sog. Ringstrukturen, Rundformationen, Schießscheiben-Formationen oder HAMERSche HERDE im Hirn-CT

Die Fa. Siemens und Herr Dr. Hamer bestätigen folgende physikalisch-technische Zusammenhänge:

Die Unterzeichner haben schon am 22.12.89 folgende 8 Ausschlusskriterien erarbeitet, die das Vorliegen von sog. Ringartefakten ausschließen:

Ein Ringartefakt liegt demzufolge sicher nicht vor,

1. wenn im NMR eine vergleichbare eindeutige Ringformation sichtbar ist,
2. wenn die Ringe nicht rund, sondern "eingedellt" sind, d.h. offensichtlich Raumforderungen miteinhergehen,
3. wenn ein Kreis ganz offensichtlich oedematisierte Ring-Begleiterscheinungen hat ("Odem-Ringe")
4. wenn der oder die Ringe nicht im Dreh-Zentrum der Anlage liegen ("parazentrale Schießscheibenkonfiguration")
5. wenn eine Kreisformation offensichtlich Gliaeinlagerungen hat,
6. wenn mehrere Kreise gleichzeitig nebeneinander bestehen, könnte höchstens 1 Ringformation sog. "Ringartefakt" sein,
7. wenn die Ringformationen einen klinisch-radiologischen "Verlauf" haben, d.h. daß sie auf nachfolgenden Kontroll-CTs wieder an gleicher Stelle, aber verändert sichtbar sind.
8. Es liegt auch kein Artefakt vor, wenn die Rundformationen nur auf einem Teil der CT-Schichten sichtbar sind, auf anderen aber fehlen.
9. Die geräteabhängigen sog. "Artefakte" sind kreisförmige oder kreissegmentförmige Strukturen um das Drehzentrum der Anlage. Wenn solche Strukturen echten anatomischen Gegebenheiten entsprechen können, empfiehlt sich die Wiederholung des Scans mit seitlich oder in der Höhe verschobener Patientenposition. Wenn die Struktur in dem wiederholten Tomogramm bezüglich markanter, patienteneigener Strukturen nicht verschoben ist, liegt kein Artefakt vor.

Сиенс

Эрланген, 18.05.1990

Тема: т.н. круговые структуры, круглые образования, формации стрелковой мишени или очаги Хамера на КТ головного мозга

Фирма Сиенс и господин Хамер подтверждают следующие физико-технические взаимосвязи:

Нижеподписавшиеся уже 22.12.1989 года разработали следующие критерии, которые исключают наличие т.н. круговых артефактов:

1. если на МРТ сравнительно однозначно видна такая же круговая формация,
2. если круги не круглые, а с «вмятиной», которые очевидно появились от новообразований,
3. если круг имеет очевидные сопутствующие отечные круговые явления («круги-отеки»)
4. если круг или круги не находятся в центре поворота устройства («парацентральная конфигурация стрелковой мишени»),
5. если круговое образование имеет очевидное отложение глии,
6. если рядом друг с другом находятся несколько кругов, то может только 1 круговая формация быть артефактом,
7. если круговые формации имеют клиническую радиологическую историю, т.е. при следующих контрольных КТ они видны на том же месте, но измененные,
8. не являются артефактом круговые формации, которые видны только на одном КТ-срезах, а на другом их нет,
9. артефакты самого устройства имеют круглую структуру или структуру сегмента круга вокруг центра поворота устройства. Если такие структуры могут соответствовать настоящим анатомическим данностям, рекомендуется повторить скан пациента сбоку или несколько выше. Если структуры в повторенной томограмме не сдвинутся относительно отличительных, принадлежащих пациенту структур, то это не является артефактом.

Я попросил господина директора Файндора дать мне возможность провести ряд тестов на собственном устройстве Сиенс в Эрлангене, который должен был продлиться 4 недели. После этого должны быть приглашены нейро-радиологи, которые вместе с фирмой Сиенс должны подтвердить, что представленные случаи не могут быть артефактами, а являются настоящими данными или фактами.

Дата этой предусмотренной конференции всё время отодвигалась, пока мне одно ответственное лицо от фирмы Сиенс однажды не сказал по секрету: «У нас большие проблемы с радиологами». Однозначное неодобрение было сигнализировано...

Для этой конференции мы подготовили все возможные и заранее согласованные с Сиенсом исследования. Напр. при КТ-обследовании сдвигали пациента от среднего положения на 2 см влево, или его сдвигали вправо на 2 см, чтобы посмотреть, не останется ли конфигурация стрелковой мишени на том же месте в мозге. Или мы пробовали у одного и того же пациента делать контрольные КТ через регулярные отрезки времени, по возможности на разных аппаратах, чтобы посмотреть, как изменяется конфигурация стрелковой мишени.

Точным критерием для настоящего результата было напр. то, что конфигурация стрелковой мишени видна была только на определённом количестве слоев, а на других их не было.

При всех этих исследованиях, которые требовали много сил и времени и много долгих уговоров радиологов, мы нашли очень удивительную вещь: один радиолог как-то сказал, что он видит эти стрелковые мишени так же и на органах, а там они точно должны быть артефактами.

С этого момента мой живой интерес обратился к таким стрелковым мишеням на органах, и я начал их систематически изучать. При этом я обнаружил, что в компактных органах, на которых мы можем делать КТ, таких как печень, селезёнка, паренхима¹⁵² почки, кости и т.д., и правда находились конфигурации стрелковых мишеней, но в большинстве случаев они были видны только в начале, а в костях возможно и потом, когда кость рекальцифицируется. Открылся удивительный факт, что орган и мозг общаются друг с другом посредством этой конфигурации стрелковой мишени и эти стрелковые мишени на органе имеют свой определённый процесс развития. Так в печени классическую конфигурацию стрелковой мишени мы можем видеть только в начале образования солитарной¹⁵³ карциномы печени. Позже солитарная карцинома печени выглядит на томографии тёмным пятном и больше не является стрелковой мишенью. При естественном выздоровлении при помощи туберкулёза мы видим намёк на известковые круги, особенно если не дошло до каверны, то есть до «дыры» в печени, а именно распад карциномы печени остановился на полпути, и при естественном туберкулёзном исцелении солитарный круглый очаг должен был просто стать тоньше («пористая каверна»).

10.2 Головной мозг и мозг органа

Если правильно подходить к делу, то у нас есть всем известный головной мозг. А ещё есть клетки органа, у которых есть клеточное ядро. Все клетки органа связаны друг с другом, а каждое ядро клетки, т.е. мини-мозг, связан с другими мини-мозгами организма.

Сумму всех этих мини-мозгов можно себе представить как второй мозг. Это могло бы тогда означать, что в случае биологического конфликта область головного мозга, которую мы называем Очагом Хамера, общается с другой областью мозга органа, что мы раньше называли раком или эквивалентом рака или изменением органа.

Например, в случае сенсорного раздражителя орган посылает информацию в головной мозг, а в обратном порядке, при двигательном ответе, головной мозг посылает информацию и приказы мозгу органа.

Мы ещё не знаем, что конкретно происходит при электрофизиологических процессах в отдельных клетках мозга и органов или что происходит в приграничной области или реле, но это знание не является условием для нашей клинической работы с такими ясными результатами обследования.

10.3 Очаг Хамера в активной фазе конфликта и в фазе восстановления.

При СДХ в мозге помечается соответствующий реле-центр, а именно с помощью так называемой конфигурации стрелковой мишени. Вокруг центра этого реле образуются чёткие круги, мы говорим также концентрические круги, которые выглядят как стрелковая мишень. «Стрелковая мишень» означает, что Очаг Хамера находится в активной фазе конфликта.

¹⁵²Паренхима = специфическая ткань органа

¹⁵³солитарный = разрозненный, одиночный

При этом место совсем не случайно, а является компьютерным реле, которое индивид «ассоциирует» в момент СДХ с конфликтным содержанием; в соответствующем этому Очагу Хамера органе в ту же секунду СДХ возникает рак.

С прогрессирующим конфликтом Очаг Хамера в мозге также прогрессирует, это значит, захватывается всё большая область или однажды затронутая область интенсивнее стареет, одновременно прогрессирует и рак в органе, т.е.:

- **опухоль** увеличивается в размерах от митоза клеток (при внутреннем зародышевом листе, а также управляемых мозжечком частей среднего зародышевого листа),

- «увеличивается» **некроз** (при управляемых белым веществом частей среднего зародышевого листа)

- увеличивается **язвенность**, она расширяется из-за множества маленьких язв (при внешнем зародышевом листе).

В моей первой книге 1984 года: «Рак – болезнь души, короткое замыкание в мозге...» я описывал Очаги Хамера ещё как «короткое замыкание», потому что мы ничего не знали о биоэлектрических процессах. Сегодня я не называю их так, потому что короткое замыкание это нарушение в программе. Но в случае Очага Хамера это лишь условно так. Мы можем сказать, что это нарушение программы нормы, и организм это вполне учитывает.

Но уже само слово «нарушение» неуместно, потому что это своего рода аварийная или специальная программа. Это значит, что если индивид застигнут врасплох в ситуации, к которой он не готов, то включается аварийная программа. Мы называем её биологическим конфликтом и её цель - вернуть индивида к нормальному ритму жизни и функционирования. Эта программа относится не только к одному индивиду, но в зависимости от вида конфликта включает несколько или много товарищей по виду, если они относятся к семье или клану.

Один пример: мать пережила ситуацию, как на её глазах при аварии пострадал 3-летний ребёнок и теперь он лежит без сознания в больнице. Если эта ситуация стала для матери СДХ, то это запускает биологический конфликт, а именно определённый конфликт заботы матери о ребёнке. Этот биологический конфликт на всех трёх уровнях имеет особенное разумное значение: на уровне психики все мысли крутятся вокруг того, чтобы ребёнок снова выздоровел. На церебральном уровне у женщины правши мы видим в правой половине мозжечка Очаг Хамера в виде стрелковой мишени, который нам показывает, что в этом конфликте матери-ребёнка сейчас есть активность. На органическом уровне мы видим, что ткань молочной железы женщины и матери увеличивается. Левая грудь увеличивает ткани молочных желёз до определённого количества, которое включается в производство молока. Также синхронно умножаются микобактерии туберкулёза, если они есть в наличии. В природе, т.е. у примитивных народов здоровая женщина детородного возраста кормит грудью практически всё время, кроме последнего периода беременности. Так мать производит в «груди для ребёнка» существенно больше молока, чем раньше. Следствие – ребёнок получает больше молока и это повышает его шанс быстрее выздороветь. Как только ребёнок выздоровел, происходит разрешение конфликта, что значит, лишние клетки молочных желёз больше не нужны, потому что ребёнку снова хватает обычного количества молока. Дальнейшее следствие состоит в том, что во время кормления грудью включается туберкулёз, так что ребёнок практически получает туберкулёзное молоко, что ему вовсе не вредит. Туберкулёз створаживает новые разросшиеся клетки молочных желёз и выводит их из организма. На месте остается только каверна. Именно этот процесс мы теперь называем разумной, планомерной, активно-волновой, биологической специальной программой природы.

Что же теперь представляют собой эти Очаги Хамера в мозге, которые,

- - когда они хорошо видны, то есть уже находятся в фазе восстановления, обозначались радиологами как «опухоль мозга» или «метастазы мозга»;
- - если их не так хорошо видно, то вызывают всеобщую растерянность;
- - если они показывают очень сильный перифокальный отёк и Очаг Хамера хорошо подкрашен, называется «быстро растущей опухолью мозга»;
- - если они вызывают большой отёк, но Очаг Хамера не виден, как это часто происходит в случае Очагов Хамера белого вещества, то опять же производят растерянность;
- - если они расположены на коре головного мозга, неправильно интерпретированы как «опухоли мозговых оболочек»,

но которые, по сути, всегда одно и то же: каждый раз только *различные стадии развития* одного Очага Хамера!

Очаги Хамера в активной фазе конфликта, то есть в конфигурации стрелковой мишени, до этого всегда ошибочно истолковывались как артефакты аппарата. Если они позже отекали и становились т.н. «опухолями мозга», радиолог не удосуживался определить, что эта надуманная опухоль мозга уже раньше была видна в виде конфигурации стрелковой мишени, что значит Очага Хамера в активной фазе конфликта. С тех пор как фирма Сименс и я подписали вышеприведённый документ, дискуссия о т.н. артефактах окончательно должна была быть закончена. Они стали фактами: это значит, стрелковые мишени означали активную фазу конфликта в определённом реле или группе реле в мозге.

Опухолей мозга нет по определению: клетки мозга с рождения не могут больше делиться, даже при условиях, которые раньше ошибочно интерпретировались как опухоль мозга. И так, ни при каких условиях! Что в мозге может увеличиваться, так это безобидная глия, соединительная ткань мозга, которая имеет такую же функцию, как и соединительная ткань нашего организма. Никто не может точно классифицировать клетки глии. По тому, как она ведёт себя в мозге, существует настоящее подозрение на то, что она исконно была мезодермой. На это указывает то, что скопление глии постоянно происходит в фазе восстановления в реле мозга. Но с другой стороны мы знаем, что в активной фазе конфликта возникают нейрофибромы, т.е. увеличение клеток. Но это не является противоречием, потому что мы знаем, что к мезодермальным относятся органы как управляемые мозжечком, так и управляемые белым веществом головного мозга. Первые дают увеличение клеток в активной фазе конфликта, а вторая группа даёт увеличение клеток в фазе восстановления. Мы должны, поэтому предположить, что глиомы обладают *обеими* способностями мезодермы. Эти светлые уплотнённые глией Очаги Хамера означают ремонт организмом Очагов Хамера, это причина для радости, а не для испуга и тем более не для операции на мозг.

Посмотрим последовательно, как это происходит: При СДХ отмечается «ответственный центр реле» в мозге, это Очаг Хамера в виде стрелковой мишени. Как только мы видим эту конфигурацию стрелковой мишени в определённом реле на КТ, мы знаем, что в этом реле протекает СБП, что означает, что организм в этой области конфликта, мозга и органа был застигнут врасплох и включил специальную программу.

Эта специальная программа заботится о том, чтобы организм справился с неожиданной ситуацией, которая может затрагивать не только пациента как индивида, а и его напр. биологическую группу (клан, семью и т.д.). Активность конфликта, а значит и конфигурация стрелковой мишени в мозге длится так долго, пока конфликтная ситуация не разрешится и организм не сможет опять вернуться к нормальной жизни. Но до того момента, когда он сможет это сделать, организм должен платить цену за то, что специальная программа включилась с момента своего рода короткого замыкания, которое представляет собой аварийную программу. Ценой является фаза восстановления, это ремонт на психическом, церебральном и органическом уровнях, чтобы обеспечить возврат к наиболее возможному прежнему состоянию. И только когда это состояние после фазы восстановления, или после

ремонта, достигнуто на всех трёх уровнях, только тогда организм может действительно вернуться к нормальной жизни. А пока в Очаге Хамера протекает специальная программа в виде конфигурации стрелковой мишени, т.е. в активной фазе конфликта, также называемой длительной симпатикотонией, то будет также страдать и реле мозга.

Мы можем себе это представить так, как если бы слишком большой разряд электричества при высоком напряжении прогонялся бы по слишком узким проводам. Провод перегорает, т.е. конечно сначала перегорает изоляция. В биоэлектричестве, естественно, все немного по-другому, и в мозге мы должны представить себе клетки мозга, упорядоченные в бесконечную сложную сетку. Через длительную симпатикотонию, которая есть нечто запланированное, провода коммуникации черепных нервов теперь всё больше повреждаются, так же как орган тела всё более увеличивается, уменьшается, или как-нибудь изменяется раком, чтобы соответствовать такой особой неожиданной ситуации. До конца активной фазы конфликта в Очаге Хамера (по крайней мере, что касается КТ), ничего особенного не происходит, кроме того, что конфигурация стрелковой мишени остается постоянной. На МРТ мы можем напр. видеть, что хоть и есть небольшая разница относительно окружения, но это выглядит абсолютно недраматично.

Но действительность совершенно другая, и мы можем оценить ущерб только тогда, когда наступит конфликтолиз. Теперь в PLC-фазе мы можем охватить весь масштаб изменения или ущерба. Ведь с началом PLC-фазы организм начинает с ремонтом нанесённого ущерба от специальной программы – будь это увеличение клеток в органе тела, будь это уменьшение клеток в органе тела – и конечно области реле мозга.

Классификация происходящего после СДХ на трёх уровнях нашего организма следующая:

психика:

а) активная фаза конфликта (СА-фаза): Длительная симпатикотония, что значит максимальный стресс. Пациент думает о конфликте день и ночь и пробует его решить. Он больше не спит, если только в первой половине ночи по полчаса, он худеет, у него нет аппетита.

б) Фаза восстановления (PLC-фаза): Происходит иммобилизация. Психика должна отдохнуть. Пациент чувствует себя вялым и уставшим, но выглядит освобождённым, у него хороший аппетит, тело горячее, часто высокая температура и головные боли. Пациенты хорошо спят, но в большинстве только после 3 часов утра. Этот механизм специально так разработан природой, чтобы индивиды в ваготонии спали только тогда, когда рассветет, чтобы потенциальная опасность (напр. хищные животные) не напали внезапно во сне. Все пациенты спят днем много и с удовольствием.

мозг:

а) активная фаза конфликта (СА-фаза): Конфигурация стрелковой мишени в собственном Очаге Хамера (см. Научная Таблица ГНМ), что значит – здесь протекает специальная программа.

б) Фаза восстановления (PLC-фаза): Очаг Хамера восстанавливается с образованием отёка и с отложением глии в затронутой области реле. Это позволяет достичь прежнего состояния, что важно для следующих конфликтов, но цена этого в менее эластичной ткани, чем до этого (возможные осложнения из-за отёка мозга будут рассмотрены в главе о терапии).

орган:

а) активная фаза конфликта (СА-фаза): В соответствии с таблицей и схемой онтогенетической системы опухолей и раковых эквивалентов в активной фазе конфликта возникает или увеличение клеток, что имеет определенный биологический смысл, или некроз клеток, что значит атрофия клеток, что тоже имеет определённый биологический смысл. Смысл состоит в том, что эта особо неожиданная

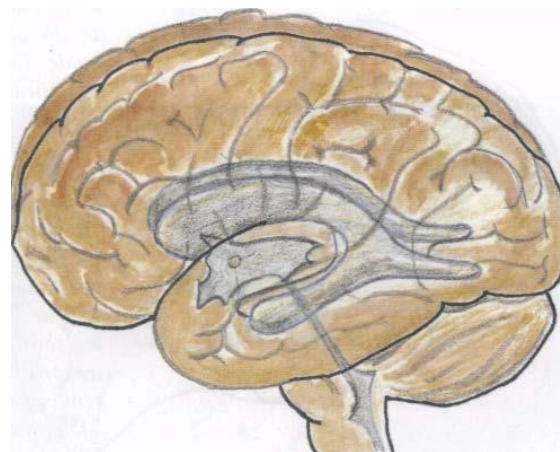
ситуация, которую мы называем биологическим конфликтом, с помощью предпринятого изменения органа, может быть решена. По биологическому смыслу напр. изъязвление коронарных сосудов обеспечивает в активной фазе конфликта то, что коронарные сосуды растягиваются, это позволяет протекать большему объёму крови и повысить силу и выносливость индивида. Увеличение клеток молочных желез напр. служит для того, чтобы предложить ребёнку больше молока, и пострадавший ребёнок быстрее выздоровел. Одновременно синхронно увеличивается количество микобактерий при заболеваниях, управляемых древним мозгом – стволом и мозжечком.

б) Фаза восстановления (PLC-фаза): Теперь стартует ремонт раковых образований микробным разрушением, а раковых некрозов - ростом с помощью микробов. (См. таблицу и схему об онтогенетической системе опухолей и раковых эквивалентов). При этом мы всегда найдём как в мозге, так и в органе отёк как знак исцеления. У органов, управляемых древним мозгом в конце фазы восстановления увеличивается паренхима на ту же массу клеток, насколько она была уменьшена кавернами. Это значит: в конце туберкулёза печени и предшествовавшего ему рака печени она снова становится такого же размера и у неё столько же клеток, как и раньше (феномен Прометея).

Ниже приводится серия схем и типичных Очагов Хамера в различных фазах, чтобы мои положения закрепить примерами.

10.4 Схема (строение) мозга

Если посмотреть на мозг слева, а именно так, как будто субстанция мозга была бы прозрачной, то сквозь субстанцию мозга можно было бы видеть желудочки мозга. В центре мы видим оба боковых желудочка, которые сообщаются друг с другом через 3-й желудочек, находящийся под ними. От 3-го желудочка через Сильвиев водопровод *Liquor cerebrospinalis*¹⁵⁴ (спинномозговая жидкость) может вытекать в 4-й желудочек. Боковые желудочки состоят из передних рогов (в лобной доле - фронтально), задних рогов (в затылочной доле - окципитально) и нижних или височных рогов, которые простираются направо и налево в височные доли. Вся система желудочков сообщается между собой. В сосудистом сплетении желудочков (*Plexus choroideus*¹⁵⁸) вырабатывается жидкость спинного и головного мозга. Эта жидкость протекает через Сильвиев водопровод в канал спинного мозга.



Если при сжатии в среднем мозге или в мосте водопровод сдавливается, тогда в системе желудочков между 1-м и 3-м желудочками жидкость застаивается, и тогда мы видим т.н. водянку головного мозга (*Hydrocephalus internus*). Если в фазе восстановления Очаг Хамера в головном мозге делает новообразование, тогда обычно сжимается только соседний боковой желудочек. При лейкемии у ребёнка часто вся система желудочков с 1-го по 3-й так сильно сжата (генерализированным отёком белого вещества), что на КТ головного мозга мы с трудом можем её рассмотреть.

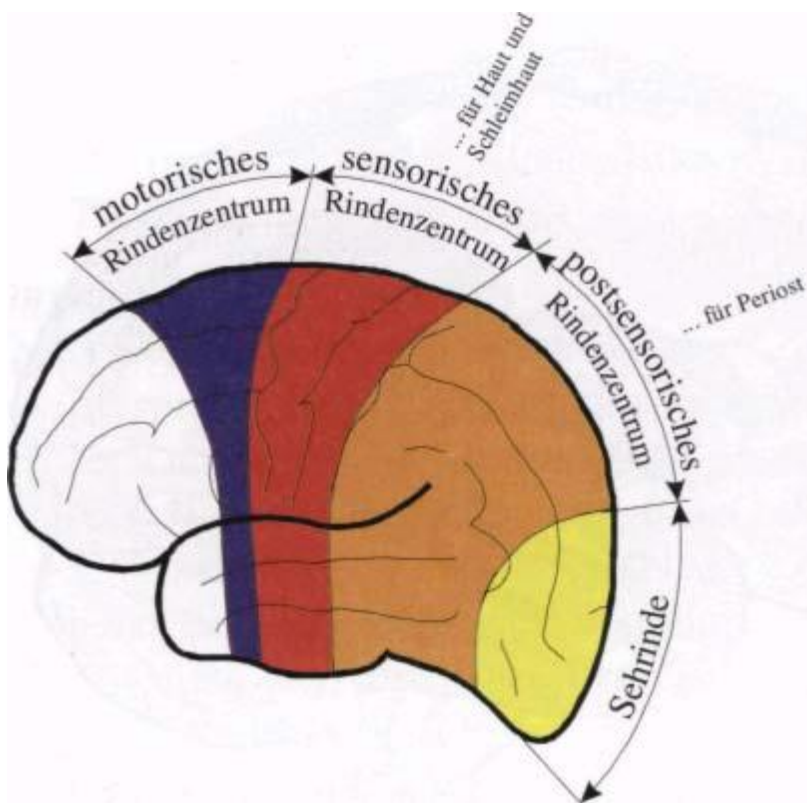
¹⁵⁴Спинномозговая жидкость = жидкость головного и спинного мозга, который мы видим внизу на высоте нижнего моста (*Pons*)¹⁵⁶ и верхнего продолговатого мозга (*Medulla oblongata*)¹⁵⁷.

¹⁵⁶*Pons* = часть мозга (по-русски: мост), название которой непрофессионалу не нужно запоминать

¹⁵⁷*Medulla oblongata* = «удлиненный спинной мозг»

¹⁵⁸*Plexus choroideus* = сосудистое сплетение

Зоны коры головного мозга



синий = двигательный центр
красный = сенсорный центр (для кожи и слизистой оболочки)
коричневый = постсенсорный центр (для надкостницы)
жёлтый = зрительная область коры

Левое изображение показывает принятые в настоящее время международные так называемые зоны мозга, которые в качестве так называемых долей мозга имеют плавные переходы. Вот кора головного мозга видом с левой стороны.

Левая сторона у левши и правши содержит постоянно следующие реле:

- протоки щитовидной железы
- гортань
- зев и шейка матки
- влагалище
- прямая кишка
- мочевого пузыря у женщин

а также двигательные и сенсорные реле для противоположной стороны тела.

Правая сторона содержит постоянно у левши и правши реле

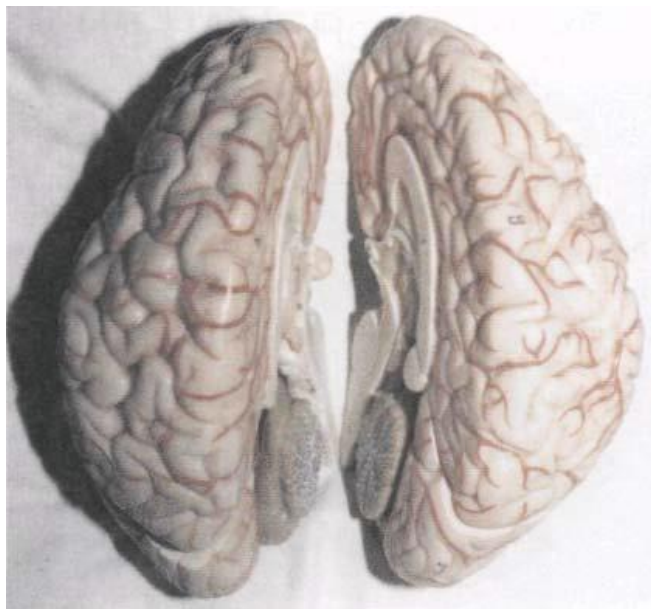
- жаберных дуг
- бронхов
- коронарных артерий
- слизистая малой кривизны желудка
- луковицы двенадцатиперстной кишки (Bulbus duodeni¹⁵⁹)
- желчные протоки в печени
- протоки поджелудочной железы
- мочевого пузыря у мужчин

а также двигательные и сенсорные реле для противоположной стороны тела.

¹⁵⁹Bulbus duodeni = первый короткий участок двенадцатиперстной кишки

Фотография модели мозга, на которой можно хорошо увидеть соотношения. Мозолистое тело, промежуточный мозг, мост (ствол мозга) и мозжечок разрезаны посередине.

Грубо можно увидеть, что кортекс (кора головного мозга) распространяется также между полушариями головного мозга до самого мозолистого тела. Там напр. есть двигательная и сенсорная иннервация ног. Хорошо видно также, что зрительная область за мозжечком распространяется до низа мозжечка.

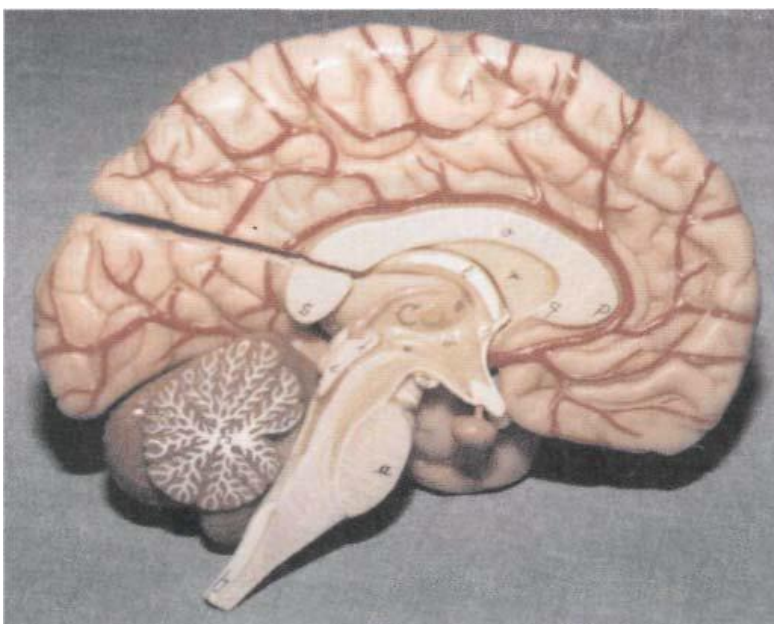


Модель мозга, вид из середины.

Открытое вниз, окруженное сверху и спереди снизу белое образование – это т.н. «мозолистое тело».

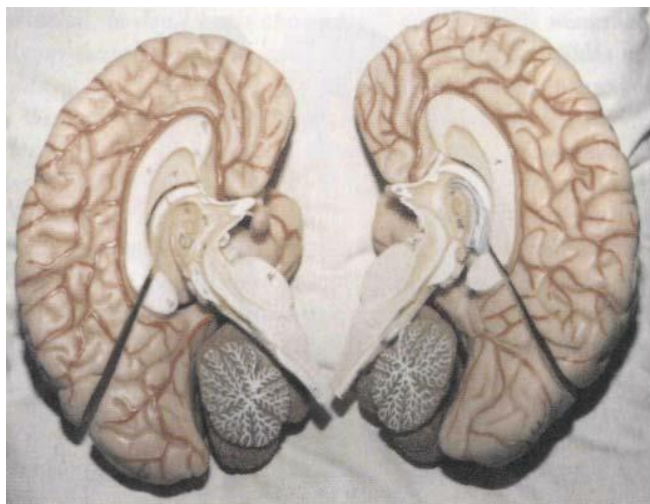Отсюда вниз правая и левая половина мозга соединена между собой. Мы видим таким образом средний срез человеческого мозга.

Зияющая щель окципитально (сзади) на нижнем изображении слева показывает эту границу зрительной коры (вниз).

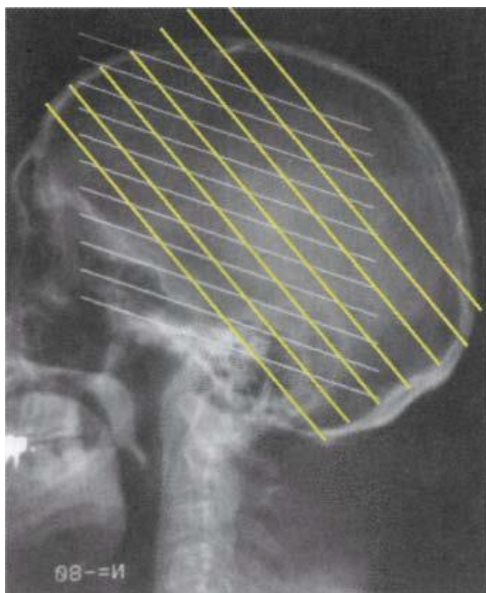


Вся область между двигательным центром коры и зрительной зоной это сенсорная и постсенсорная область (чувствительность надкостницы), а также соответственно боковая территориальная область. Из этого видно, какое биологическое значение имеет конфликт разделения!

На этом изображении оба полушария развернуты, в середине как бы кажущаяся белая часть разрезана. Особенно хорошо видно кору межполушария, в которой расположены реле для моторики и сенсорики ног, спереди центр удовольствия и дальше спереди (зубная эмаль) центр откусывания и фронтальные страхи.



10.4.1 КТ-срезы головного мозга



С современными методами обследования, например КТ, мы можем как бы заглянуть в мозг, для чего мы сканируем мозг послойно. Можно увидеть различные слои и их фотографировать, чаще горизонтальные и вертикальные. Изображение слева показывает стандартные слои, которые проходят почти параллельно основанию черепа (белые линии неправильные, жёлтые правильные).

Из этих различных слоёв получается целая серия снимков, которые показывают различные части мозга и возможные Очаги Хамера в нём.

10.5 Первый обнаруженный очаг Хамера

Фото справа: Очаг Хамера справа фронтально-темпорально, в реле страха за территорию, реле территории и реле неприятностей на территории в возобновившейся фазе восстановления после рецидива.

Верхняя стрелка слева: находящаяся в решении стрелковая мишень в реле недоедания и переедания (диабет до 500 мг/дл сахара в крови).

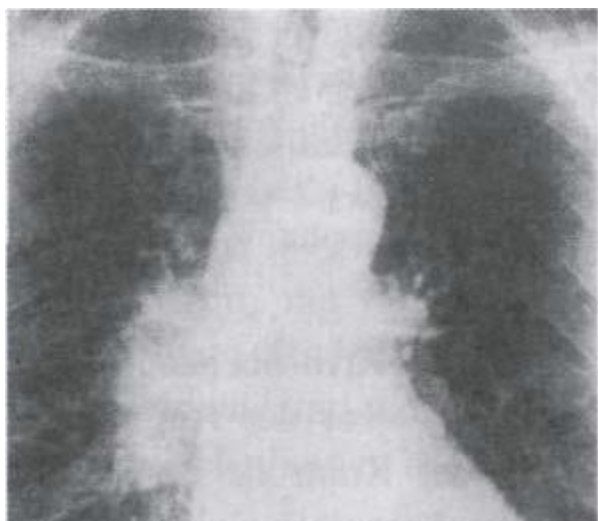
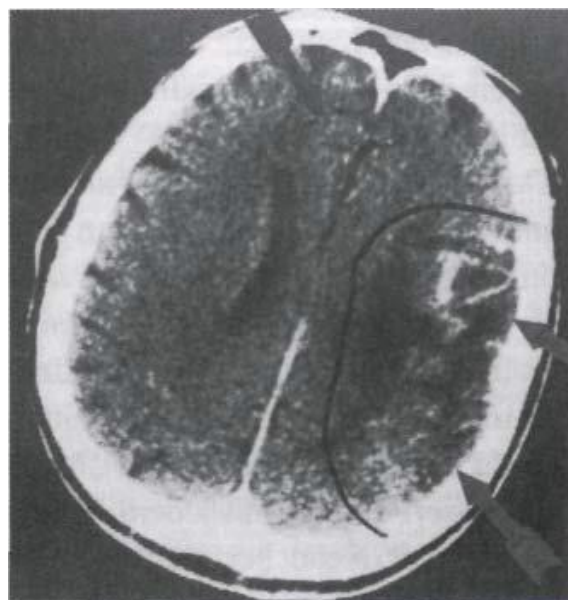

Фото слева: бронхиальная карцинома правой доли лёгкого.

Пациент, которому принадлежат эти фото, был первым, у которого я проспективно искал позже названный Очаг Хамера и – нашел этот очаг 6 апреля 1983 года. У этого пациента собственно была меланома на левой руке.

Пациент имел небольшой супермаркет с хорошо продаваемым мясным отделом. Для местных мясников он был бельмом в глазу. Среди них был один конкурент, который был в особенно хороших отношениях с ветеринарным врачом, который проводил контроль на местах. Этот ветеринар постоянно придирался к пациенту. Это дошло, наконец, до того, что он пригрозил пациенту судом. Когда после всех «туда-сюда» дело не срослось, его убрали «сверху» и другой ветеринар принял этот район на долгие годы. С тех пор неприятности прекратились.

Но однажды, незадолго до полудня, в дверях магазина стоял этот прежний ветеринарный врач и не оглядываясь прошел в мясной отдел. Когда он увидел пациента, он буквально сказал: «Как, вы всё ещё здесь?!» В процессе проверки он прошел вместе с пациентом в холодильник, при этом оставил дверь открытой. Когда оба выходили, кошка пациента пробралась в холодильник. Пациент застыл от испуга, ветеринарный врач указал на кошку без слов и сказал: «Мясной отдел закрыт». Тут пациент вышел из себя. Он побежал вверх в свою квартиру, взял фотоаппарат (в котором не было пленки) и прямо «расстрелял» ветеринарного врача вспышками. Пациент получил, вероятно, конфликт территории, неприятностей на территории и страха за территорию. С этого дня он время от времени чувствовал тянущую боль в верхней части левой руки и массажировал её.

При этом он обнаружил бородавку, которую он намазал касторовым маслом, потому что он где-то читал, что этим можно избавиться от бородавки. Но когда бородавка воспалилась, он пошёл к терапевту, который выдал ему направление в университетскую кожную больницу. Диагноз: «подозрение на меланому». Его сразу оперировали, одновременно удалив и один лимфатический узел «для диагностических целей». И началась его «одиссея», потому что теперь пациент зафиксировался на «меланоме» и постоянно производил новые меланомы, ведь с каждой новой меланомой и новой операцией он чувствовал себя всё более «оскверненным и обезображенным», так что в конце концов оказался в заколдованном круге.

Перед тем, как он пришёл ко мне (январь 1983 года), его рука должна была быть ампутирована. Однако, при последнем обследовании перед ампутацией обнаружили бронхиальную карциному, которой не было ещё в августе при очередном контроле. Ампутацию отменили.

Я уже тогда знал, что бронхиальная карцинома была фазой восстановления конфликта страха за территорию. И точно, пациент смог в сентябре свой магазин хорошо сдать в аренду, после чего предыдущий арендатор с задолженностью аренды выехал.

После моей лекции в марте на конгрессе народных целителей в Холле Райнгольда в Майнце, которую посетил мой пациент, он спросил меня, есть ли опасность пострадать от инсульта. Я ему сказал, что не могу этого исключить. Через четырнадцать дней он действительно пострадал от инсульта, ослабев в ванной своей квартиры, где его и нашли. Его привезли в больницу, и там он пострадал от ещё одного конфликта, потому что был помыт и ухожен санитаром, которого он держал за «нечистого». Он брезговал и противился этому. Показатели сахара в крови поднялись до 500 мг/дл и нормализовались только тогда, когда пациент в начале мая вернулся домой.

Мы добились КТ головного мозга, которая была сделана 6 апреля 1983 года. Когда мне показали снимки, я был с одной стороны горд, что я такое уже проспективно предполагал. Ведь я ожидал крохотные изменения, которые отвечают за меланомы и немного большие, которые могут отвечать за бронхиальную карциному. Но с этими огромными очагами справа темпорально и справа и слева парамедианно-фронтально я собственно ничего не мог предположить. Я был довольно растерян.

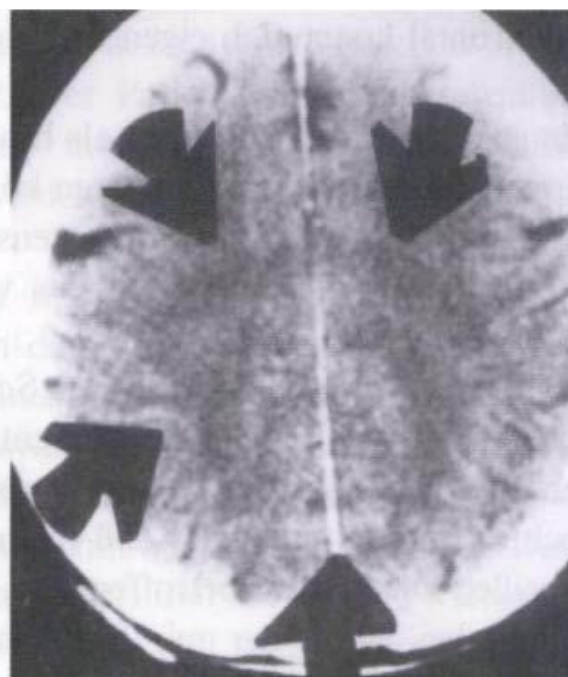
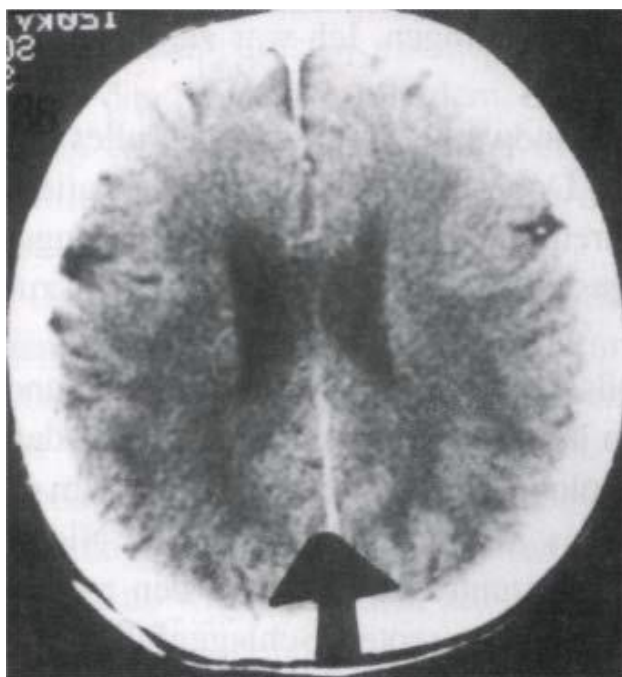
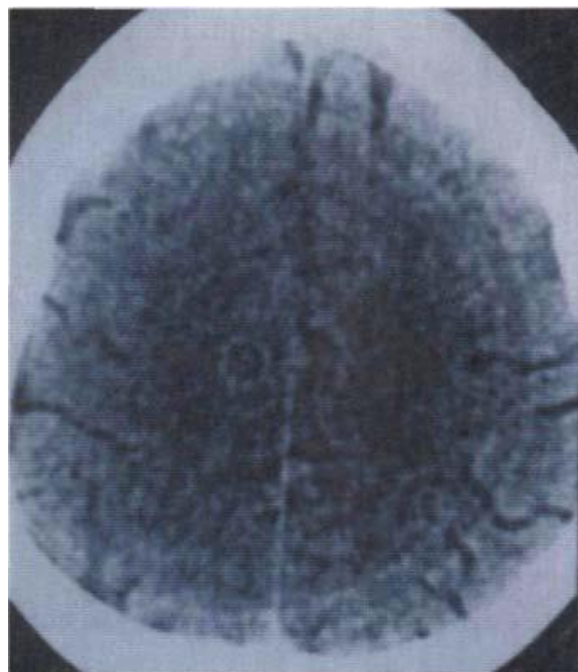
В таких случаях надо работать очень усердно, собрать всё, что может быть с этим связано. При этом семья пациента очень нам помогала. По меньшей мере, временная последовательность была примерно такой, как я себе и представлял. Это было для меня пока фундаментом.

Стрелковые мишени, которые как раз пришли к решению в правом (диабет) и левом (недоедание) центре глюкозы были связаны, видимо с тем, что санитар был сменён. Такие вещи я тогда ещё не знал, но ещё меньше я знал, что там также было затронуто реле зубной эмали - невозможности укусить. Я сконцентрировался на правом темпоральном очаге, который выглядел для меня свежим, (т.н. «красный инсульт») с параличом левой стороны. И он, очевидно, принадлежал к предыстории, которая могла иметь общее с недавно сданным в аренду магазином. И это тоже я тогда больше предполагал, чем знал. Но с этого момента я знал, где и как я должен искать. Начался поиск многих иголок в стоге сена.

10.6 Примеры

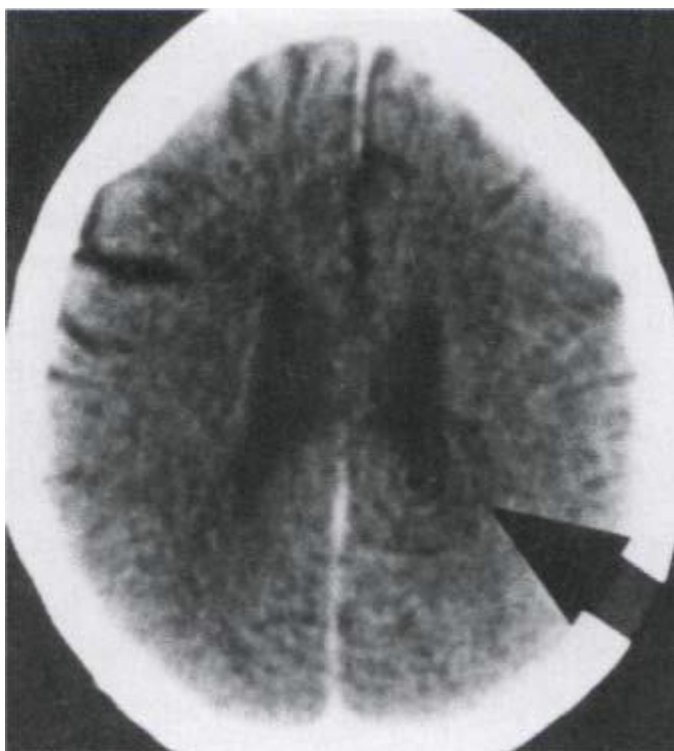
Типичная конфигурация стрелковой мишени очага Хамера, а именно фаза карциномы в сенсорном центре коры, с центром, лежащим слева парамедианно. Это затрагивает сенсорный паралич правой ноги и также (немного меньше) правой руки.

Тот факт, что круги стрелковой мишени распространяются на правую сторону мозга, а также в двигательный центр и в постсенсорный центр коры (относительно надкостницы) нам показывает, что чувствительность левой половины тела, а также моторика и чувствительность надкостницы затронуты с обеих сторон.



Два очага Хамера центрально в постсенсорном (ответственном за надкостницу) центре коры в фазе восстановления (PLC-фазе). Круги стрелковой мишени отёчные, показывают постепенно размывающиеся круги решения; доказательство того, что речь не шла об артефактах.

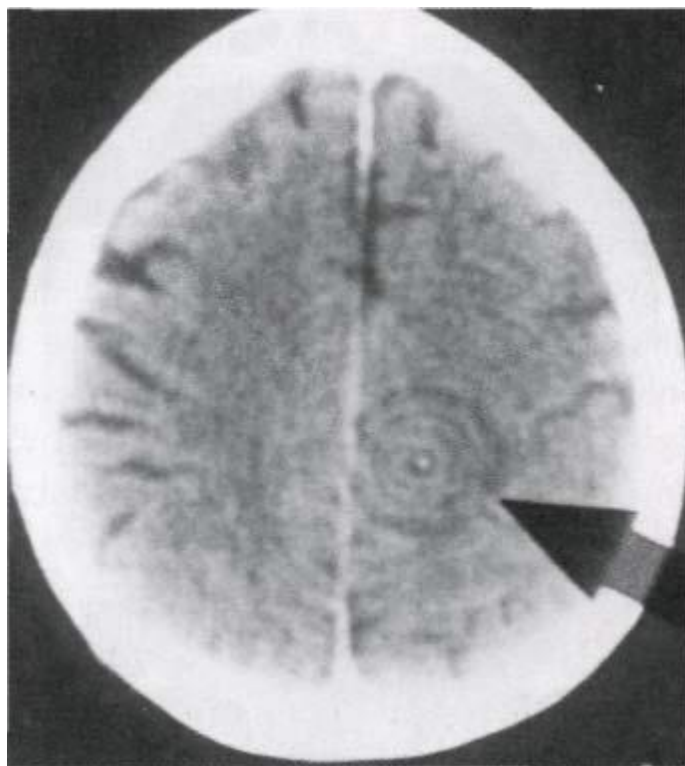
10.6.1 Пример: Гастарбайтер из Италии



Различные слои одной серии КТ того же пациента. Рядом стоящий Очаг Хамера ещё в активной фазе, проецирующий частично в белое вещество, но принадлежащий постсенсорному центру коры, (болезненный конфликт разлуки относительно надкостницы левой ноги). Мы видим уже один круг в процессе решения, что значит конфликт как раз перед этим разрешился.

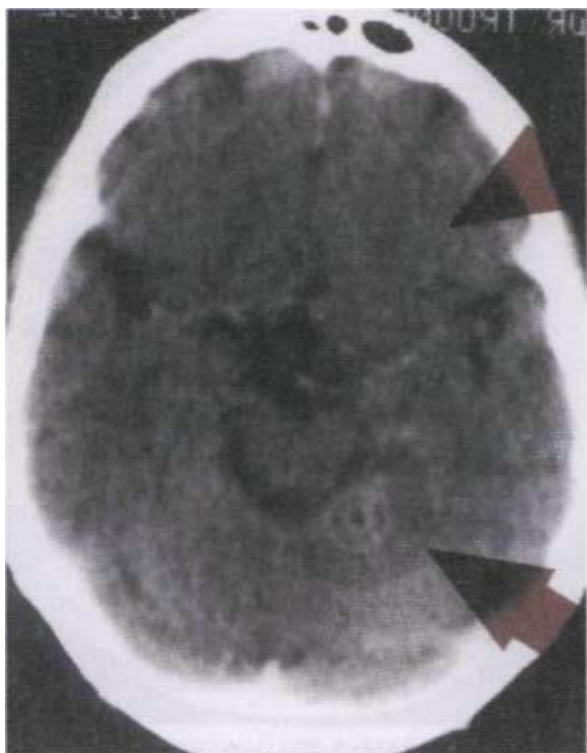
Сначала можно подумать, что это артефакт (искусственный продукт) аппарата, однако артефакт не может отекает.

Речь идёт о снимках одного итальянского пациента из Рима, который работал как гастарбайтер в южной Франции. Он начал строить дом, как это обычно для тех мест, недалеко от аэропорта Леонардо до Винчи. Год спустя, когда черновые строительные работы были почти закончены, приехала строительная полиция и приказала заморозить стройку. Пациент пострадал от конфликта неприятностей на территории и карциномой желчных протоков печени. Но через несколько дней он начал строить по ночам дальше. Так как он мог строить только в отпуске, началась игра в кошки-мышки со строительной полицией. Четыре раза ему замораживали стройку, каждый раз он страдал от рецидива СДХ. Но он отодвигал всё это в сторону в предвосхищении своего хорошенького поместья для старости. И действительно 4 года

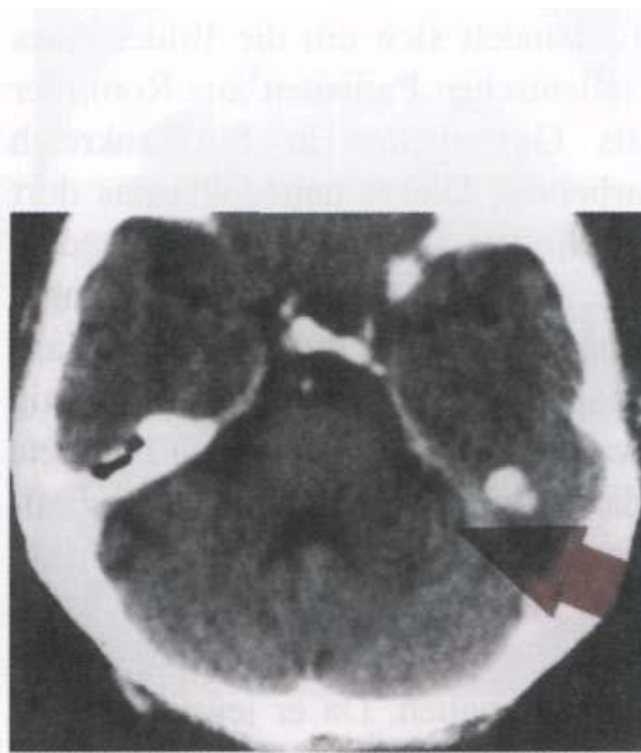

спустя он этого достиг, уплатив штрафы и получив разрешение, как там обычно принято. Через это окончательное решение проблемы у пациента опухла печень, врачи предположили карциному печени. По причине этого диагноза пациент пострадал от СДХ рака страха (фронтального страха) с язвами протоков жаберных дуг. Когда он немного успокоился, в феврале следующего года у него случилась опухоль в области шеи, что медики ошибочно диагностировали как лимфатические узлы. Вскоре после этого ему в лицо бросили диагноз «карцинома печени с метастазами». От этого пациент пострадал

сильнейшим жестоким конфликтом разделения, который мы можем здесь на снимке хорошо рассмотреть. Он дрожал всем телом, получил дополнительно конфликт смертельного страха и сильно похудел. Несмотря на всё это пациент смог внутренне решить конфликт – круглые очаги в лёгких слегка уменьшились. Но жизнь не стоит на месте. Старые неприятности на территории возвратились в форме СДХ-рецидива: Из-за своего заболевания он не мог строить дальше, его дети не работали как надо, у них не было интереса закончить стройку и платить штрафы. Произошла драматическая семейная разборка. Но и это пациент пережил. Однако в фазе восстановления произошло потенцирование разнообразных отёков мозга, из-за чего пациент впал в кому и умер в совершенной ваготонии.

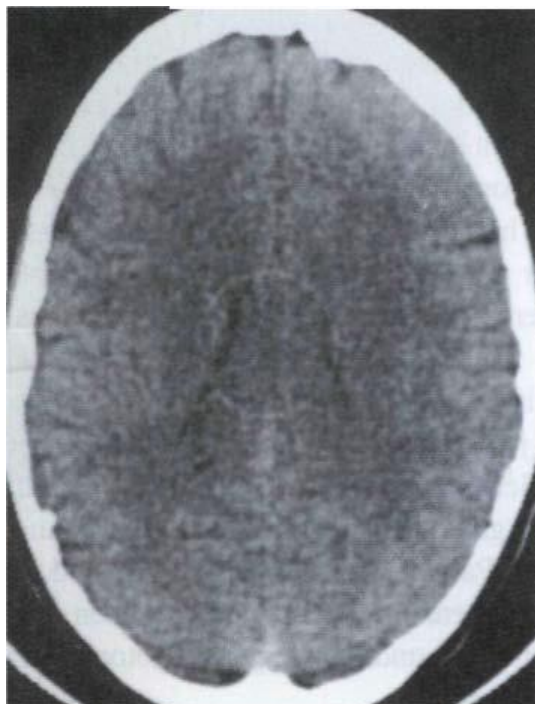


Дальнейший снимок КТ из той же серии, на котором очень хорошо можно увидеть разнообразно отёкшие круги стрелковой мишени.



Активный Очаг Хамера для вышеназванного конфликта смертельного страха через постановку диагноза. Только что начали отекать стрелковые круги.

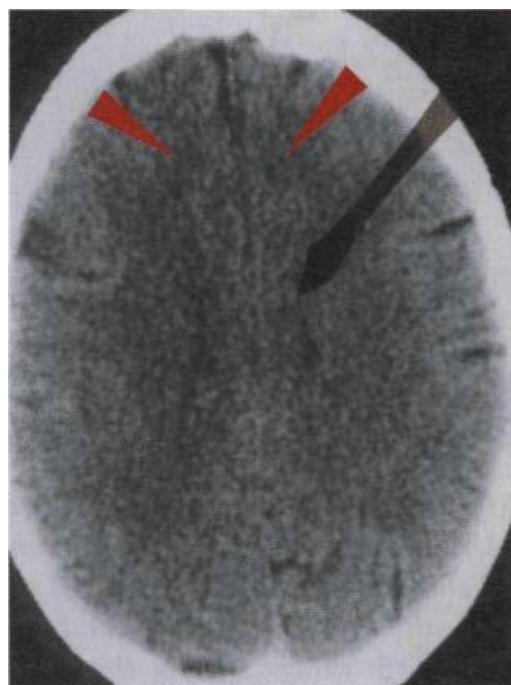
10.6.2 Пример: 60-летняя жена ректора университета



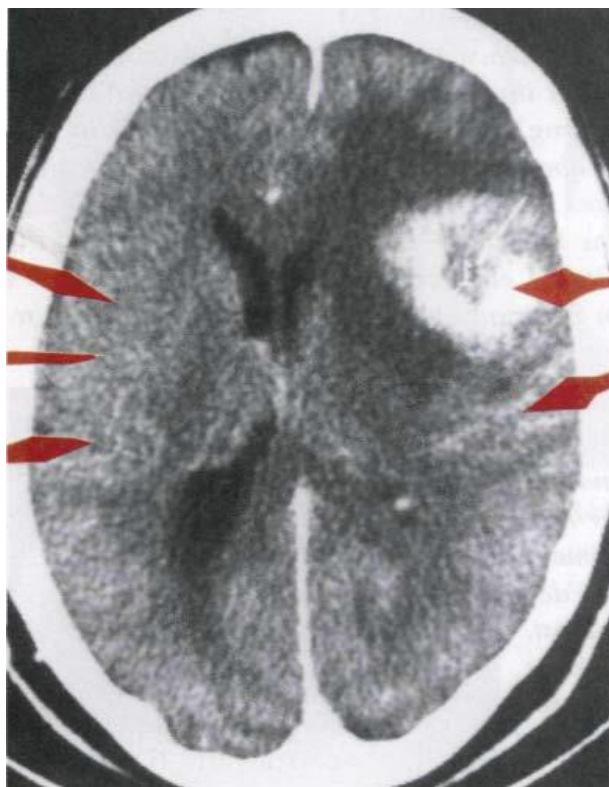
КТ головного мозга от 07.05.1990 одной 60-летней пациентки, супруги ректора университета, который ушёл от неё 15 лет назад. По религиозным соображениям развод воспринимался как невозможный. Пять лет назад пациентка познакомилась с другим мужчиной, который ещё не развёлся. В 1989 году он всё же разошёлся, но пациентка не могла решиться развестись и выйти за него замуж. В этот момент её друг переехал жить к другой женщине. Пациентка пострадала от двигательного СДХ «не иметь возможности удерживать друга» и конфликта разлуки, потому что друг «выскользнул из её рук», этому соответствовал на органическом уровне двигательный и сенсорный частичный паралич обеих рук с почти полным параличом правого большого пальца. Подозревали рассеянный склероз. В этой ситуации её дочь, доцент неврологии, пришла ко мне и попросила моего совета.

На основании принесённого КТ снимка мы смогли этот случай быстро реконструировать. Она терапевтовала мать, разговаривая с ней подробно об этом деле. В действительности паралич прошёл. У матери случился обязательный эпилептический приступ. После произошло следующее: Пациентка узнала, что новая подруга бывшего друга не была «дамой» и что её друг состоял с этой женщиной в отношениях ещё тогда, когда они с ним ещё состояли в интимных отношениях. После этого она пострадала СДХ противления и страха-брезгливости (левша) с центром в реле удовольствия, что значит с уклоном недоедания (гипогликемия).

КТ головного мозга от 03.07.1990 той же пациентки: В то время как на предыдущем изображении мы могли видеть ещё чёткие круговые образования как знак активного конфликта двигательного и сенсорного паралича, на снимке два месяца спустя конфликт решён. Но мы видим новую активную конфигурацию стрелковой мишени, соответствующую к тому времени конфликту «задним числом противления и брезгливости» в реле удовольствия (глюкозы). Этот второй конфликт мог быть решён через интенсивные беседы с дочерью.



10.6.3 Пример: 50-летняя пациентка после менопаузы

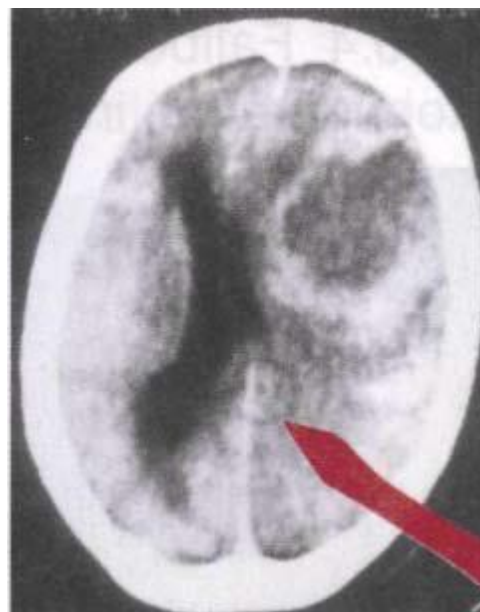

КТ головного мозга 50-летней пациентки правши после климакса. Справа фронтально-париетально мы видим большой Очаг Хамера в отёке разрешённого конфликта, соответствующий конфликту страха за территорию с бронхиальной карциномой. СДХ произошёл 7 месяцев назад. Её зятя должны были оперировать из-за острого перитонита, врачи почти не давали шансов на выживание. Этот конфликт длился только 2 месяца, но был крайне бурным! За один месяц до этого снимка произошёл рецидив конфликта: муж пациентки должен был оперироваться из-за паховой грыжи. Рецидив конфликта длился 3 недели, пока снова не произошёл конфликтолиз. Давление возникшего снова восстановительного отёка в Очаге Хамера привело, очевидно, к его разрыву – пример для «эффекта гармошки»: Очаг Хамера в отёке разрешённого конфликта попадает временно снова в активность, отёк частично

исчезает, при повторном КЛ отёк снова надувается как бы изнутри – когда-нибудь ткань не выдерживает давление отёка и рвется, что мы можем достаточно хорошо видеть на следующем снимке.

На левом полушарии мозга мы видим дальнейшие сексуальные или полу-сексуальные конфликты, в активно-зависшем состоянии. К этому мы можем узнать следующее: когда пациентке было 17 лет, её изнасиловал собственный шурин – конфликт, который никогда до конца не был переработан! Когда её сыну было 16 лет, он стал отцом ребёнка – для матери рецидив конфликта почти в том же деле....

На следующем снимке другой слой КТ той же пациентки: стрелка показывает на Очаг Хамера в конфигурации стрелковой мишени в двигательном и постсенсорном центре коры, соответствующем (двигательному) конфликту разделения. Далее мы очень хорошо видим уже упомянутый внутренне разорванный Очаг Хамера в реле бронхов. У нас есть как решение конфликта, так и его активность!



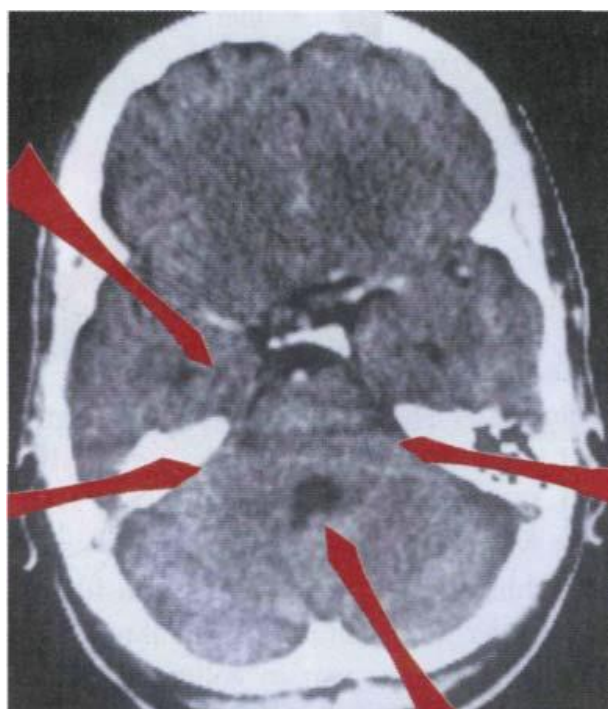
Что же произошло? Пациентка лежала в больнице в полной восстановительной ваготонии, у неё был хороший аппетит, и она хорошо спала. Однажды утром в гости пришла сестра и прошептала: «Подумать только, что мне сегодня ночью приснилось. Я видела во сне нашу мать, она сказала, что пришла тебя забрать». Это ужасно ударило по пациентке! С этой минуты все конечности у неё были частично парализованы, слева больше, чем справа, она больше не ела, не спала, и была в панике. Одному французскому врачу, который разбирался в Новой Медицине, удалось убрать тяжесть с души в беседе с ней, после чего она со слезами рассказала об этом случае. С этого часа парезы¹⁶¹ всё больше уходили. Пациентка могла опять спать и есть.

¹⁶¹Парез = неполный паралич

10.6.4 Пример: Активный очаг Хамера в конфигурации мишени в стволе мозга

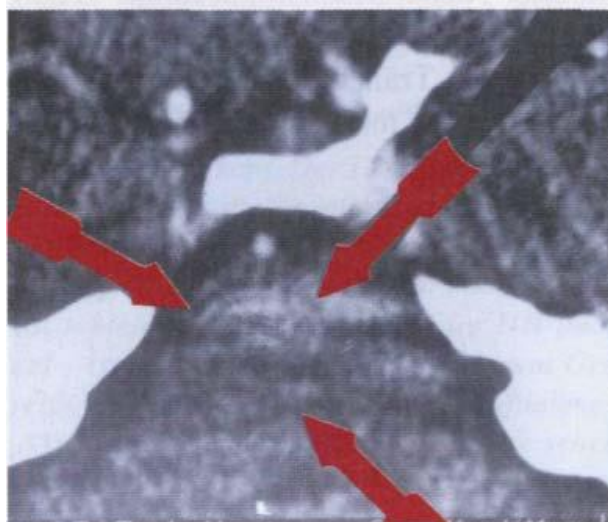
Здесь два КТ-снимка различных слоёв одной и той же пациентки.

На первом мы видим активный Очаг Хамера в чёткой конфигурации стрелковой мишени. Стрелки указывают на реле тонкой кишки в стволе мозга, соответствующего неперевариваемым неприятностям.



Здесь более глубокий слой той же серии, тоже с Очагом Хамера в конфигурации стрелковой мишени, но с другим центром, а именно в реле маточных труб и мочевого пузыря.

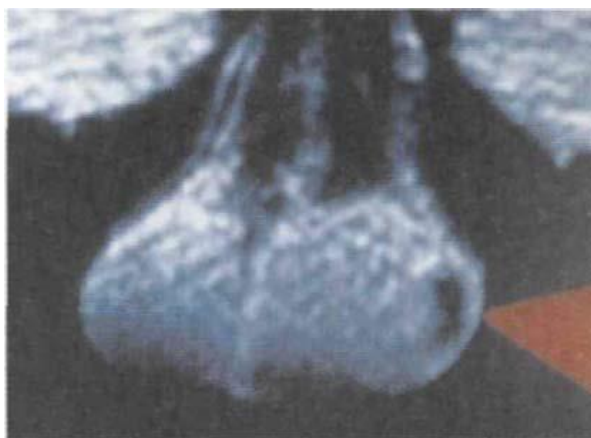
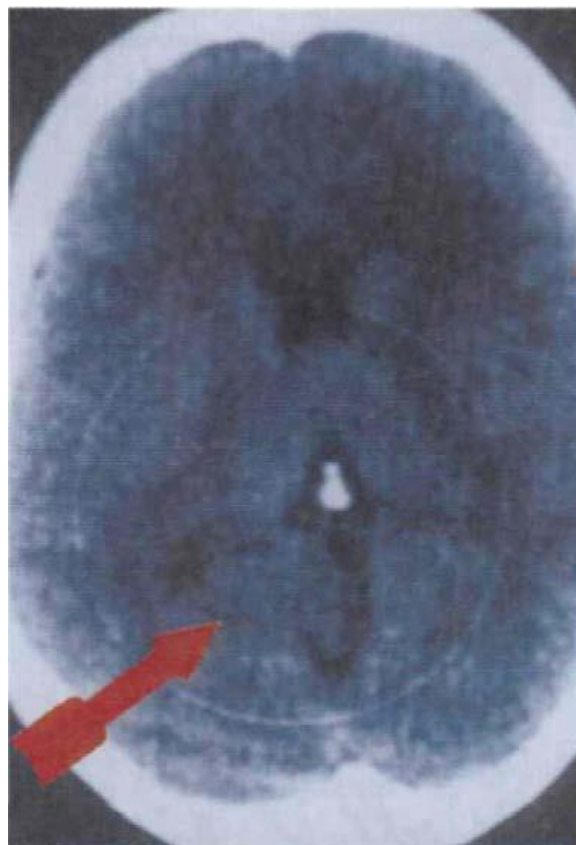Конфликт: пациентка неправильно направила лошадь и сдавила и поранила другого всадника. Этот всадник ругался на чём свет стоит (карцинома маточных труб). Непосредственно после этого нужно было оплатить его лечение (неперевариваемые неприятности), потому что мужчина должен был лечь в больницу.



10.6.5 Пример: Пациент правша с конфликтом потери

Следующий случай показывает 3 изображения, которые относятся к одному и тому же пациенту:

На первом КТ-снимке мы видим большой чёткий круг – это артефакт. Рядом видны два однозначно ещё находящихся в СА-фазе Очаги Хамера в форме стрелковой мишени. Правый относится к язве коронарных сосудов сердца (территориальный конфликт). Пациент правша неожиданно потерял мать, к которой он был очень привязан. Видно, что правая конфигурация стрелковой мишени ещё точно в СА-фазе. Левая наоборот отекала, т.е. была как раз в процессе разрешения конфликта. Позже пациент пострадал от инфаркта миокарда в низшей точке PLC-фазы (февраль 1993 года).



КТ яичка:

Изображение показывает некроз правого яичка, конфликт ещё не был решен!

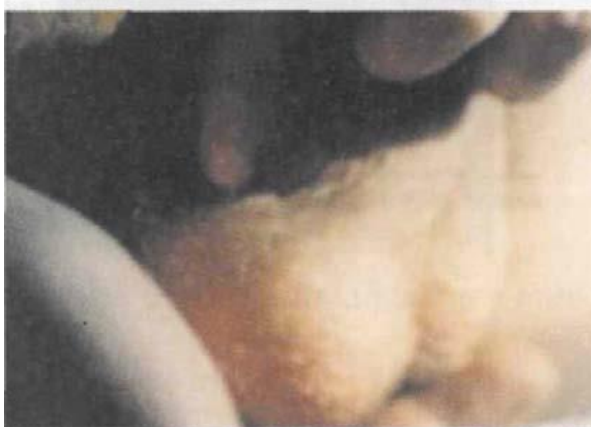

Фото яичка:

На правом яичке ничего не видно, как практически! Палец показывает на место некроза.

Предполагаемый некроз яичка (проще говоря «дыра»), это потеря субстанции яичка, диагноз был возможен только с помощью КТ головного мозга.

Далее – официальное описание (подтверждение!) этого случая:

Zentrum für Neue Medizin in Österreich

Leitung Dr. med. Ryke Geerd HAMER

Burgau.

27. Januar 1993

Es wird bestätigt, daß bei Hr. [REDACTED]
allein auf Grund des Häm CT und Mannere
ohne daß der Pat außer einem leichten
Zittern im rechten Hoden über Bohnen werden
schlief hätte, fixiert eine Nekrose im
re Hoden gesucht und CT-mäßig
gesunden Bau verifiziert worden ist.
Entsprechend dem Häm CT ergibt sich
genau eine Bildung zwischen
Nekrose (= Atrophie) und Wiederauffüllung
der Nekrose (= Heilungsphase)

A-8291 BURG AU Altes Schloss 1

Telefon 0043/3383/2040

Dr. Hans Glibald, Ambros, Teller

Центр Новой Медицины в Австрии

Директор д-р медицины Рике Геерд Хамер

Бургау.

27 января 1993 года

Мы подтверждаем, что у господина мы целенаправленно искали некроз в правом яичке на основании только КТ головного мозга и анамнеза, без внешних признаков в правом яичке и без того, что пациент жаловался на что-либо, и нашли его, т.е. верифицировали, с помощью КТ яичка. В соответствии с КТ головного мозга установлено среднее состояние между некрозом (= активная фаза) и возобновлённым заполнением некроза (= фаза восстановления)

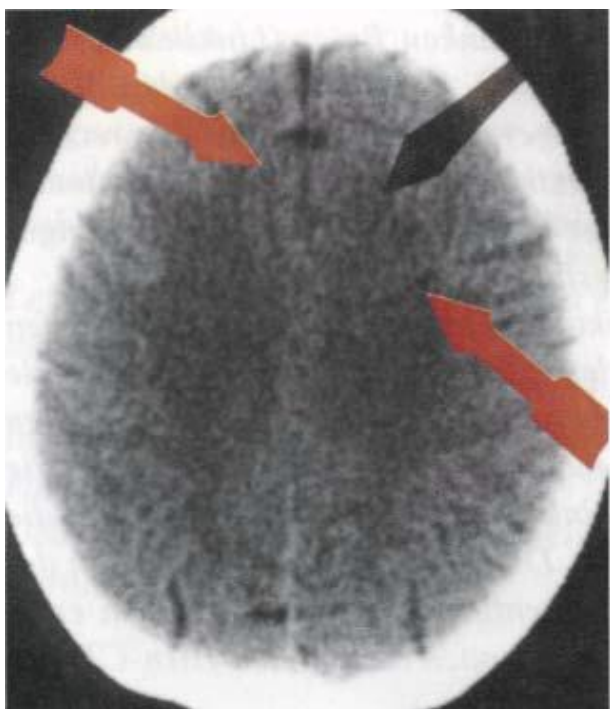А – 8291 Бургау, Альтес Шлосс 1

Телефон

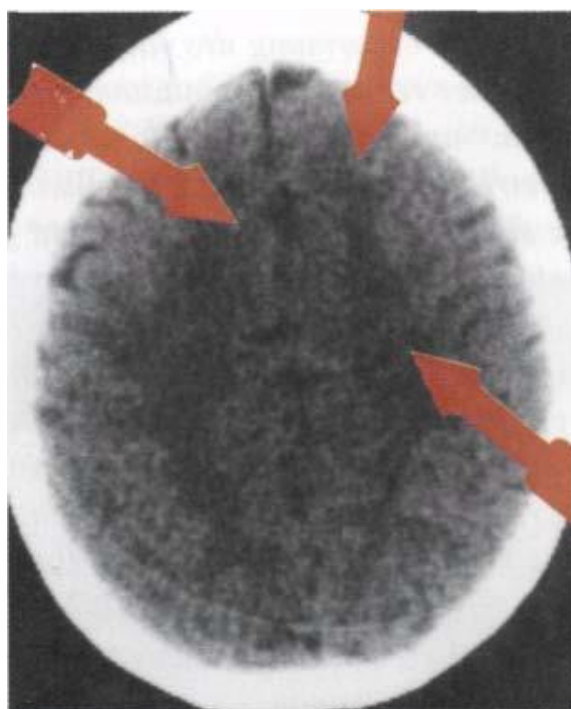(подписи)

Следующая история пациентки-левши содержит 7 снимков:

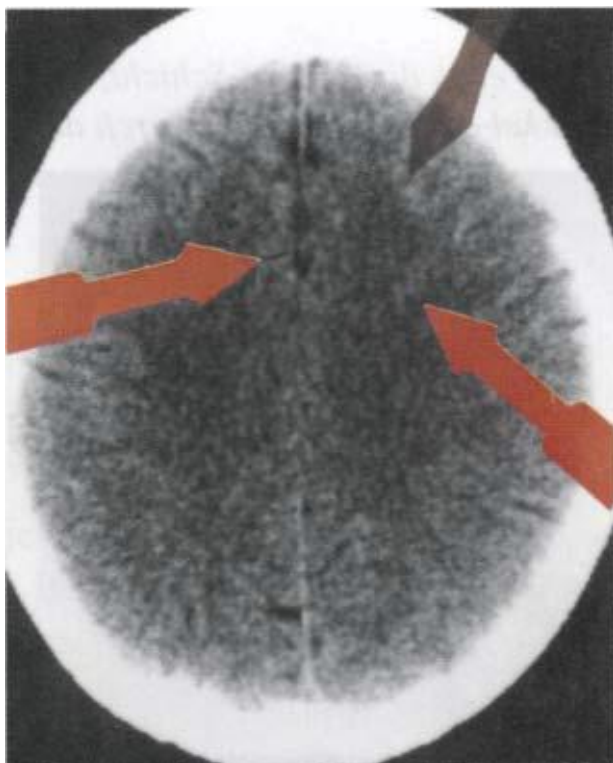
10.6.6 Пример: Женщина-левша с частичным левосторонним параличом



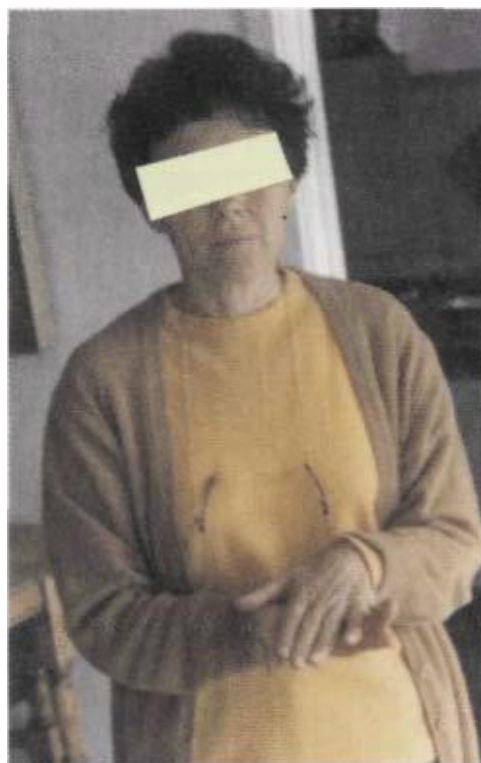
25.07.1990: Очаг Хамера в СА-фазе



25.02.1990: очаг Хамера сразу после КЛ



10.04.1990, конец PLC-фазы



Тест хлопка в ладоши! Фото пациентки левши

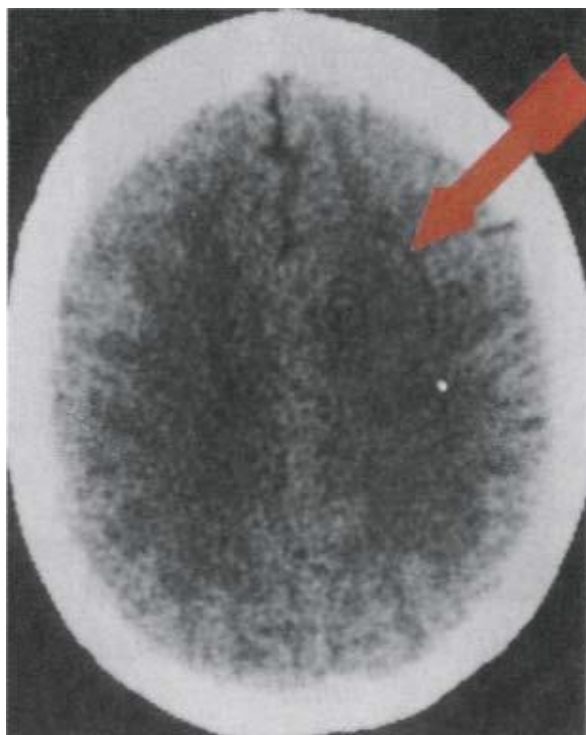
Три предыдущие КТ-снимка показывают развитие одного Очага Хамера почти за 4 месяца.

Как показывает фото, пациентка левша. Она заболела частичным параличом левой руки и левой ноги, и в меньшей степени правой руки.

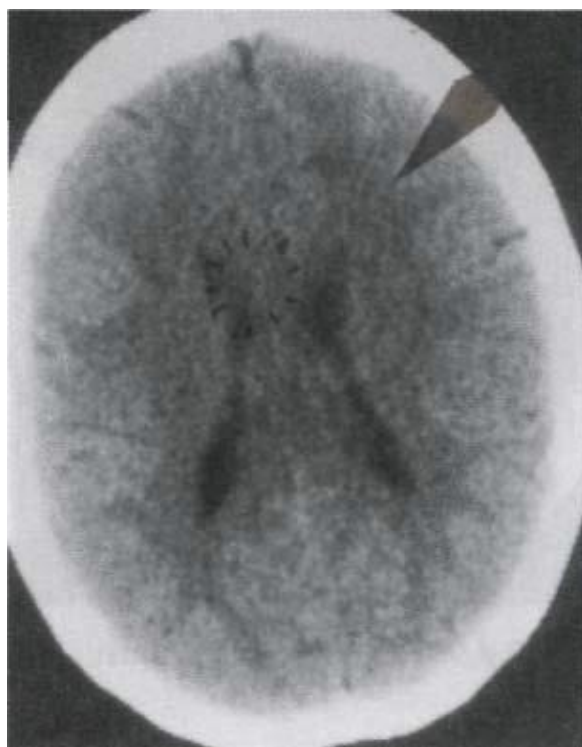
СДХ произошел в июне 1989 года: состоя в несчастном браке, она потеряла очень любимого друга, которого она – в драматичном роде – не могла удержать в объятиях левой руки и левой ноги (левша!), меньше правыми конечностями. Речь идёт о «партнёрской руке» и «партнёрской ноге» и в меньшем размере также правой (матери-ребёнка) руке с конфликтом невозможности удержать. Пациентка хотела от друга ребёнка, уже надеялась, что она беременна, что и привело к такому драматичному событию потери.

На первом КТ-снимке конфликт ещё активен. Мы видим чёткие круги конфигурации мишени Очага Хамера, кроме того видим, что круги простираются на левое полушарие (слабый паралич правой руки). Центр Очага Хамера расположен справа в двигательном центре, затрагивающем моторику партнёрского объятия левой рукой (левша!) и интимное партнёрское объятие левой ногой. Конфликтолиз был разработан участковым врачом пациентки, которая увлечена Новой Медициной, совместно с пациенткой, он удался 20.02.1990 года, спустя 4 недели после первого КТ головного мозга, который был сделан 25.01.1990 года. На этом втором КТ от 25.02.1990 года, на почти том же срезе, мы видим как Очаг Хамера как раз «прорывается», а именно внешние круги становятся нерегулярными и неполными, но центр ещё можно увидеть.

Следующие снимки от 10.04.1990 года также примерно того же слоя, но может не всегда с одинаковым углом наклона срезов, что позволяет Очагу Хамера сдвигаться чуть-чуть вперед или назад. Мы видим, что Очаг Хамера частично уже перешёл в глиальное рубцевание.



10.04.1990



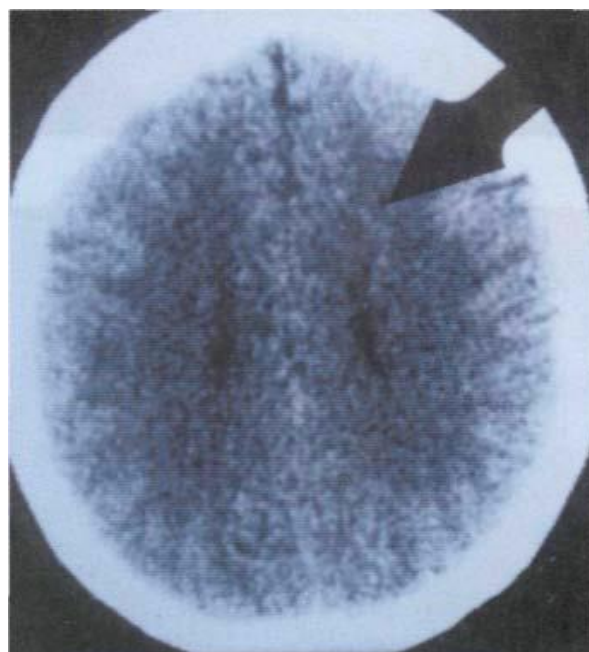
10.04.1990

Надо упомянуть о том, что 10.03.1990 года произошёл эпилептический приступ (эпилептический кризис), который не застал пациентку врасплох, потому что она отлично ознакомилась с правилами Новой Медицины от её участкового врача.

Собственно пациентка была под подозрением на рассеянный склероз между июлем 1989 и февралем 1990 года. Но эту чепуху к счастью удалось быстро вытравить из пациентки: большую опасность всегда представляет то, что пациентка от шока диагноза может пострадать вторым двигательным конфликтом – в основном ног – потому, что ей скажут, что она возможно на всю жизнь сядет в инвалидную коляску. От этого конфликта в большинстве случаев пациенты не могут оправиться.

Последний КТ-снимок той же пациентки от 24.04.1990 года:

Видно, что мишень между тем превращается в форму «плода дурмана», что значит – высшая точка отёчной фазы восстановления уже пройдена, сейчас как раз фаза рубцевания.

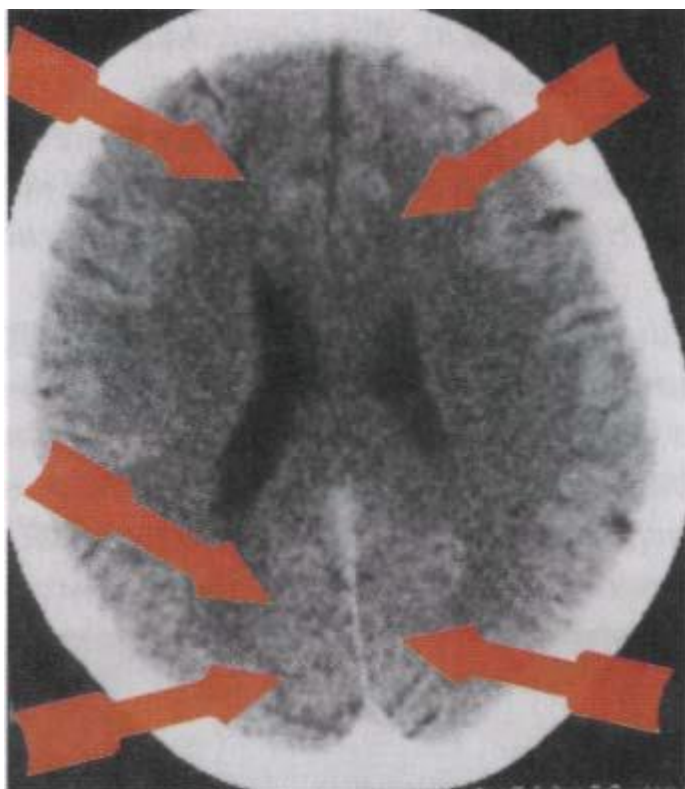


10.6.7 Пример: Пациентка с конфликтом страха и отвращения

Следующий случай содержит 4 КТ-снимка головного мозга: речь идёт о 3-х сериях КТ одной пациентки, сделанные каждый с интервалом приблизительно 6 недель.

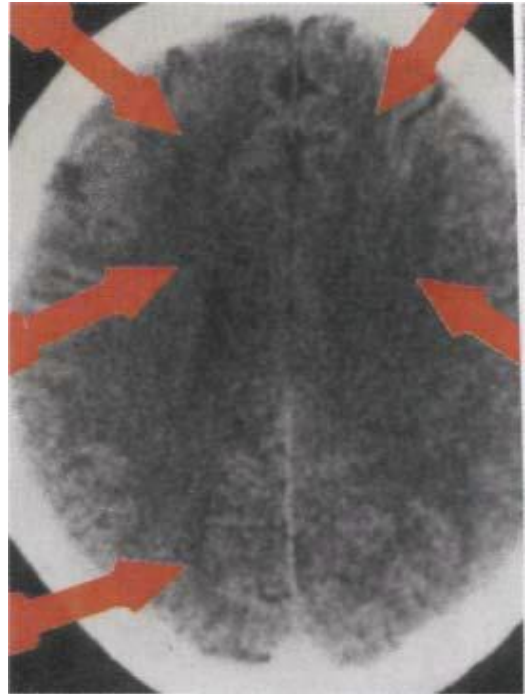
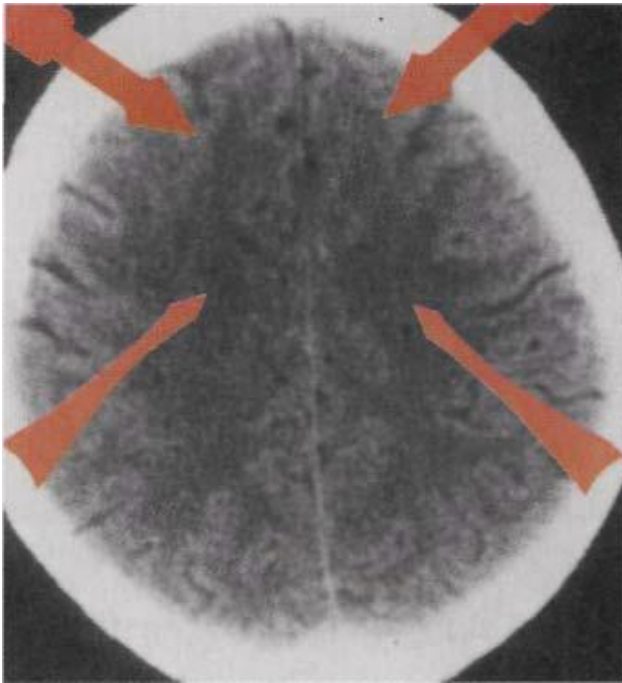
У пациентки был конфликт страха и брезгливости в комбинации с конфликтом противления перед своим шефом-геем, которого она воспринимала с «брезгливого» и как «постыдного».

КТ головного мозга от 24.01.1990 года в активной фазе: Центр конфигурации мишени лежит справа, поэтому диабет преобладает над гипогликемией, что означает, преобладает недостаточность островковых бета-клеток против недостаточности островковых альфа-клеток.



Сразу после этого снимка она увольняется с работы. На том же снимке мы видим дорсально большой Очаг Хамера, который уже много раз зарубцовывался, и сейчас в новой конфигурации мишени находится на месте, соответствующем на органическом уровне стекловидному телу глаза. Биологический конфликт: год назад по дороге на работу (аптеку) её преследовали сзади, на неё напали и угрожали ножом. Рецидив: она должна каждый день идти той же дорогой в аптеку и домой из аптеки. Следовательно, пациентка получила двухстороннюю глаукому.

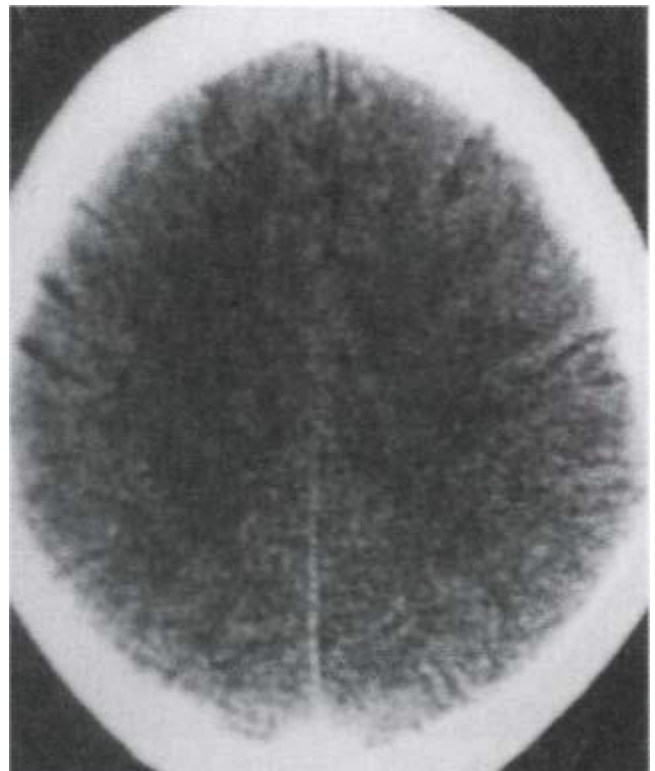
24.01.1990



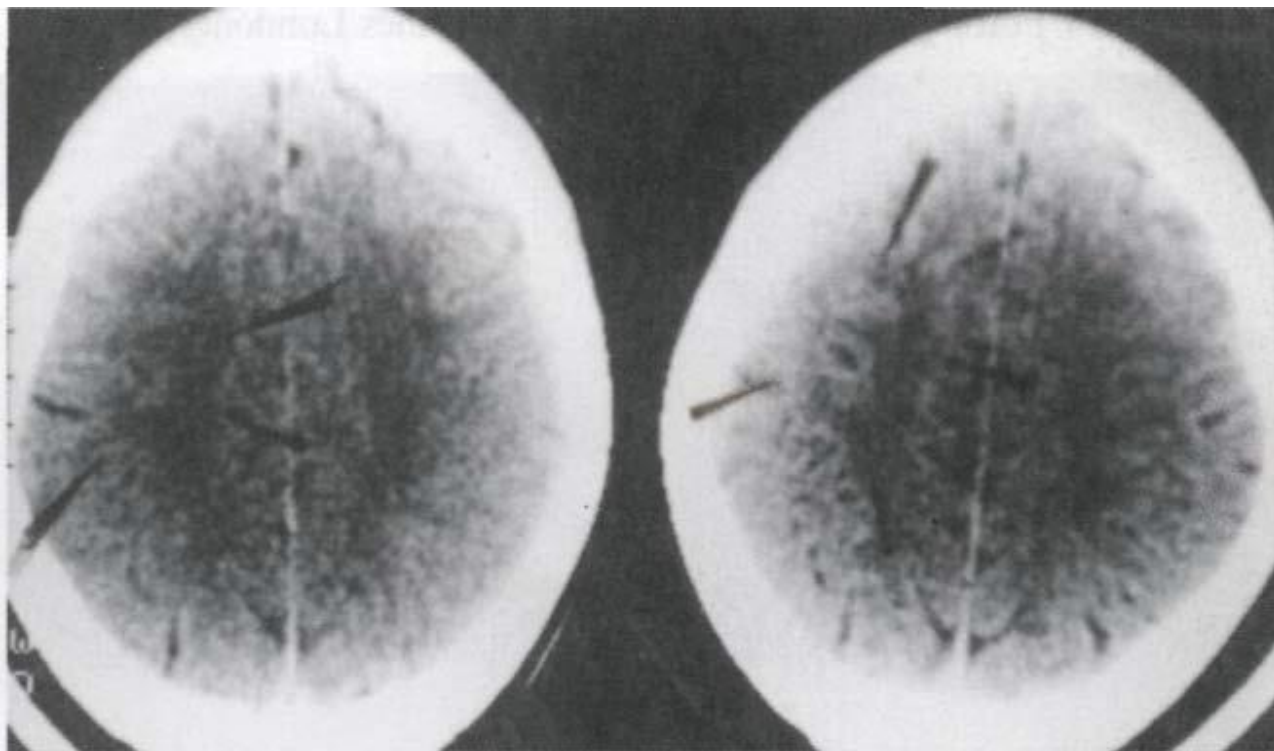
Сверху: КТ-снимки от 15.03.1990 года: Оба конфликта находятся в PLC-фазе, фронтальный больше чем окципитальный. Однако видно, что теперь отёкшие стрелковые мишени находятся на том же месте. Это мы называем нормальное развитие Очага Хамера после решения конфликта.

КТ головного мозга той же пациентки спустя еще 2,5 месяца.

Виден только рубец Очага Хамера в реле диабета или гипогликемии.

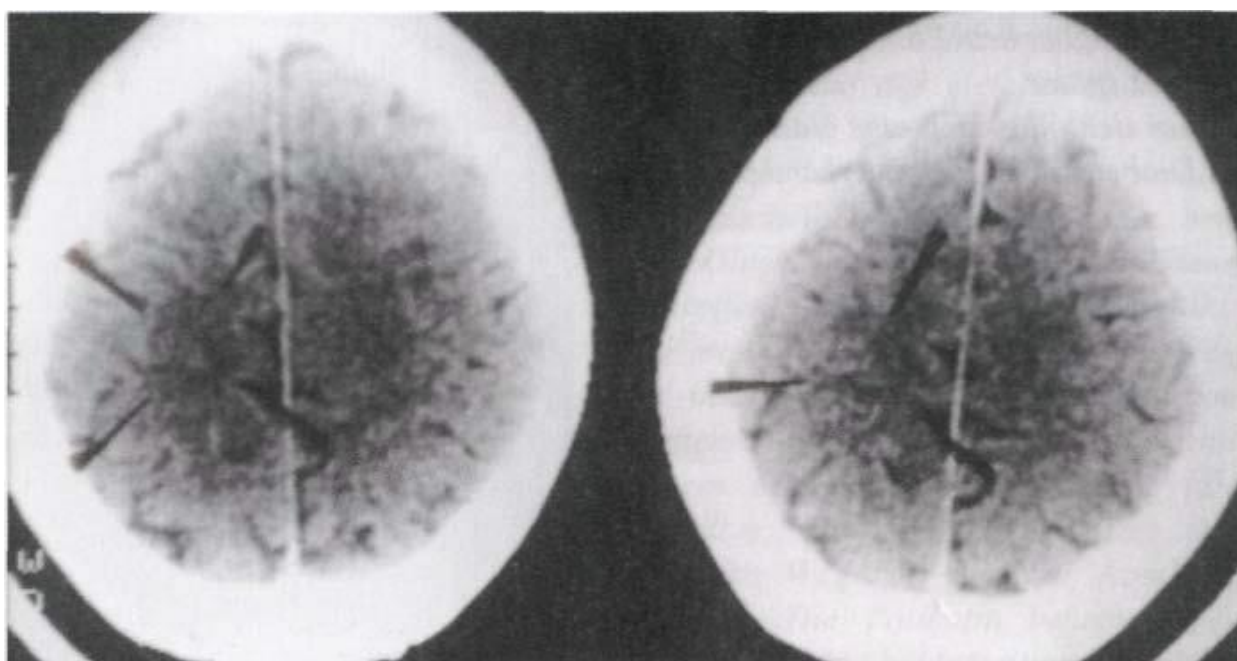


10.6.8 Пример: Протоковая карцинома молочной железы



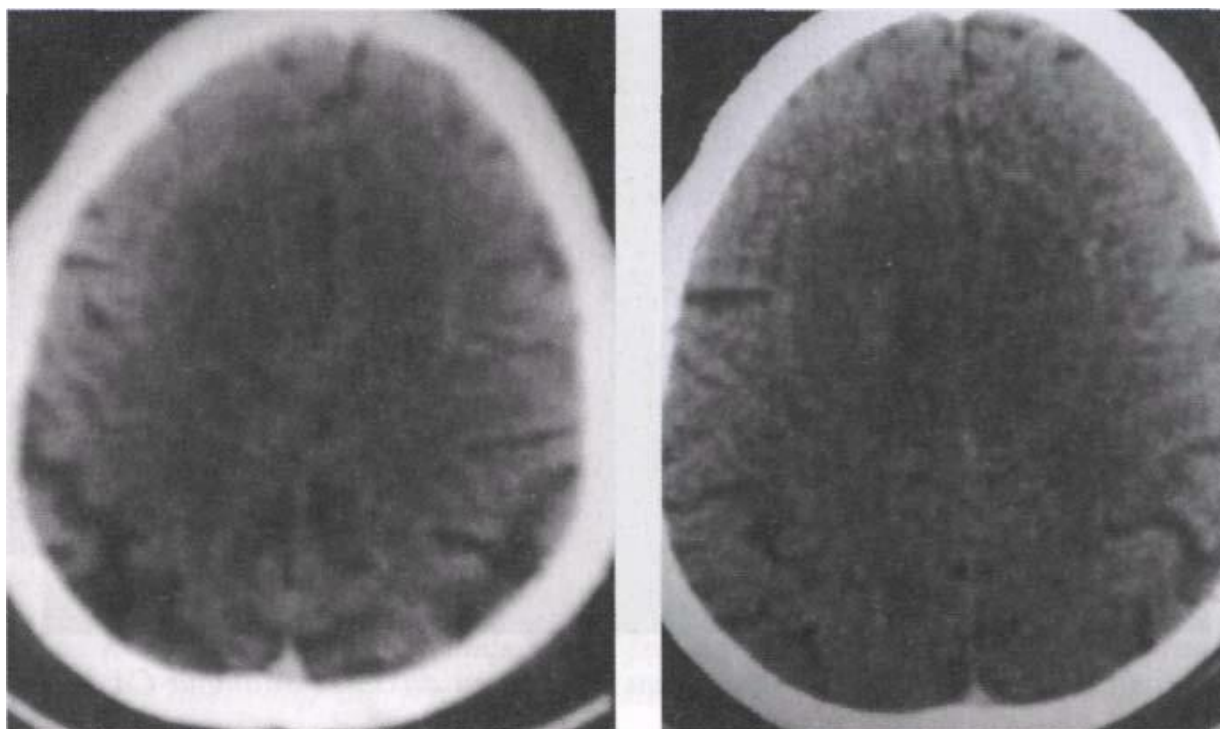
Серия 4-х КТ головного мозга молодой женщины с протоковой карциномой молочной железы в свежей PLC-фазе.

Радиолог подвинул пациентку один раз на 2 см от средней линии влево (смотри фотографии слева) и один раз на 2 см вправо (смотри каждый раз стоящие справа фотографии). Как можно видеть, локализация Очагов Хамера при этом не изменилась.



10.6.9 Пример: Лондонский банкир

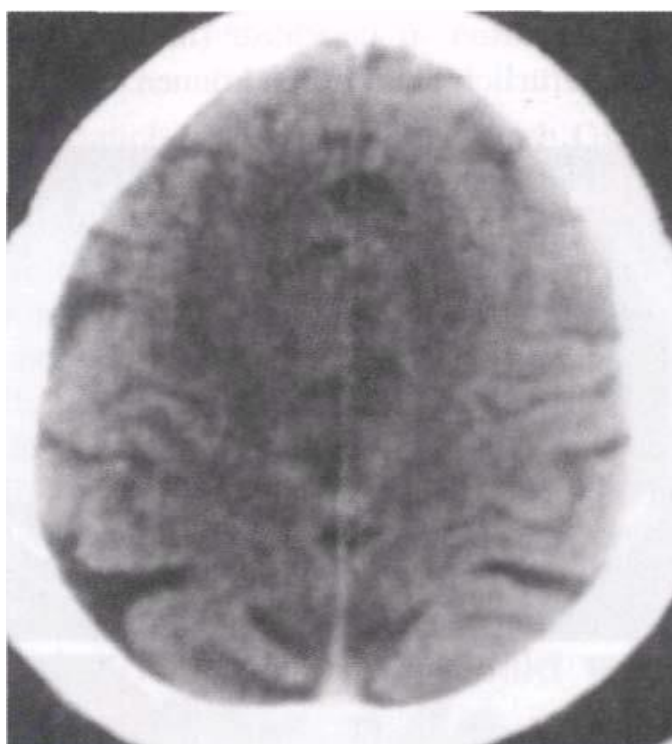
Следующие 7 фотографий принадлежат истории одного лондонского банкира.

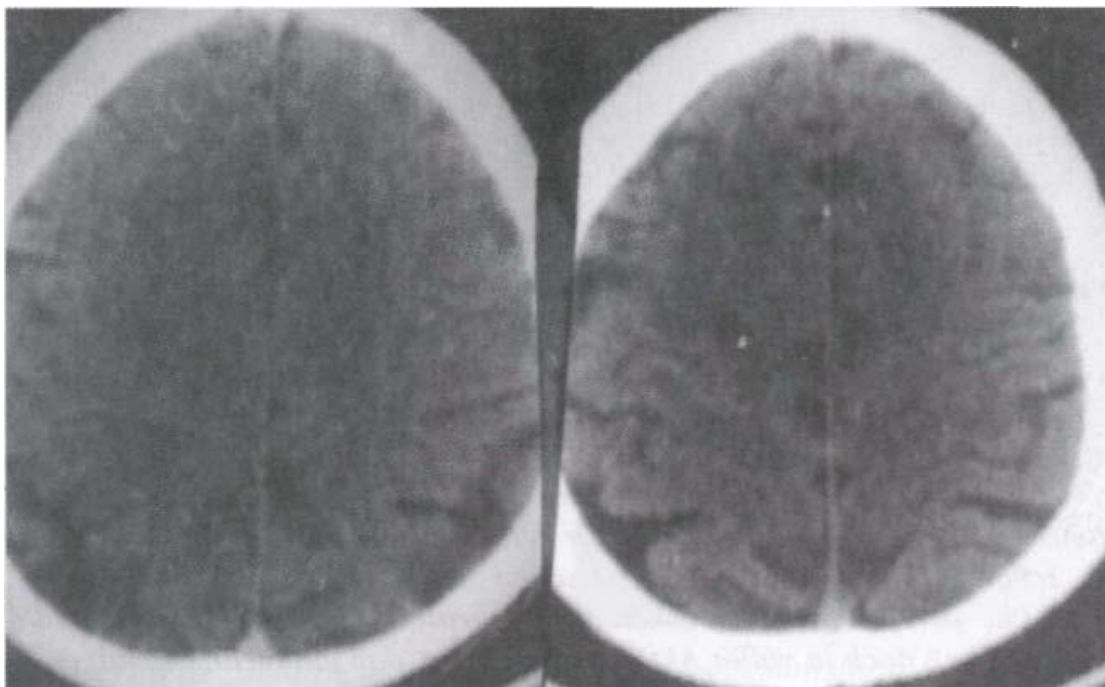


Очаг Хамера для двигательного конфликта. Видны только немногие круги стрелковой мишени, они уже в форме «дурмана», кульминация фазы восстановления уже перейдена. На первом КТ-снимке ещё видны несколько кругов стрелковой мишени, а также центр удара конфликта, на следующих снимках это уже всё труднее.

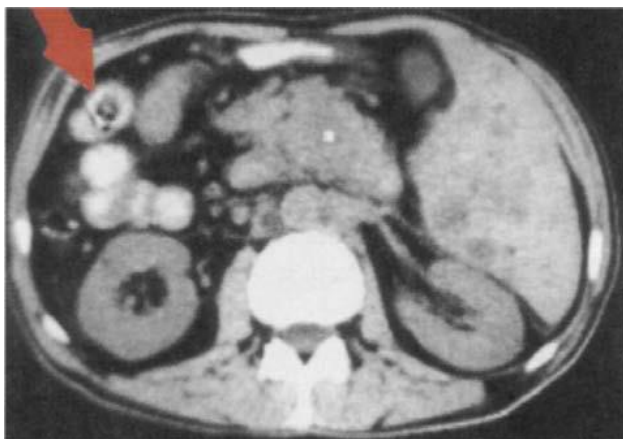
Дальнейшие три снимка КТ головного мозга, на которых можно очень хорошо наблюдать двигательную стрелковую мишень и её постепенное размывание. Артефакт исключается!

Пять КТ-снимков одной серии банкира из больницы Лондона. Типичный случай ошибочного диагноза: Пациент после драматичной ссоры со своим начальником отдела, который отказался его повысить в должности, пострадал от двигательного паралича больше правой ноги, чем левой, а также больше правой руки, чем левой. Теперь его полностью обследовали и нашли старую карциному поджелудочной железы и старую карциному печени.

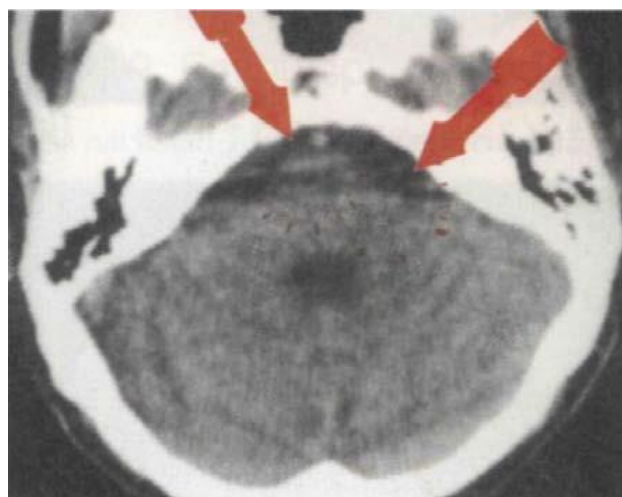




Конфликтно-активную карциному тонкой кишки (следующий КТ снимок брюшной полости), а также принадлежащие ей конфигурации мишени в СА-фазе (следующий КТ-срез) конечно, никто не смог увидеть.



Стрелка показывает на активную карциному тонкой кишки. Кроме того мы видим старые солитарные очаги карцином в поджелудочной железе и в печени.



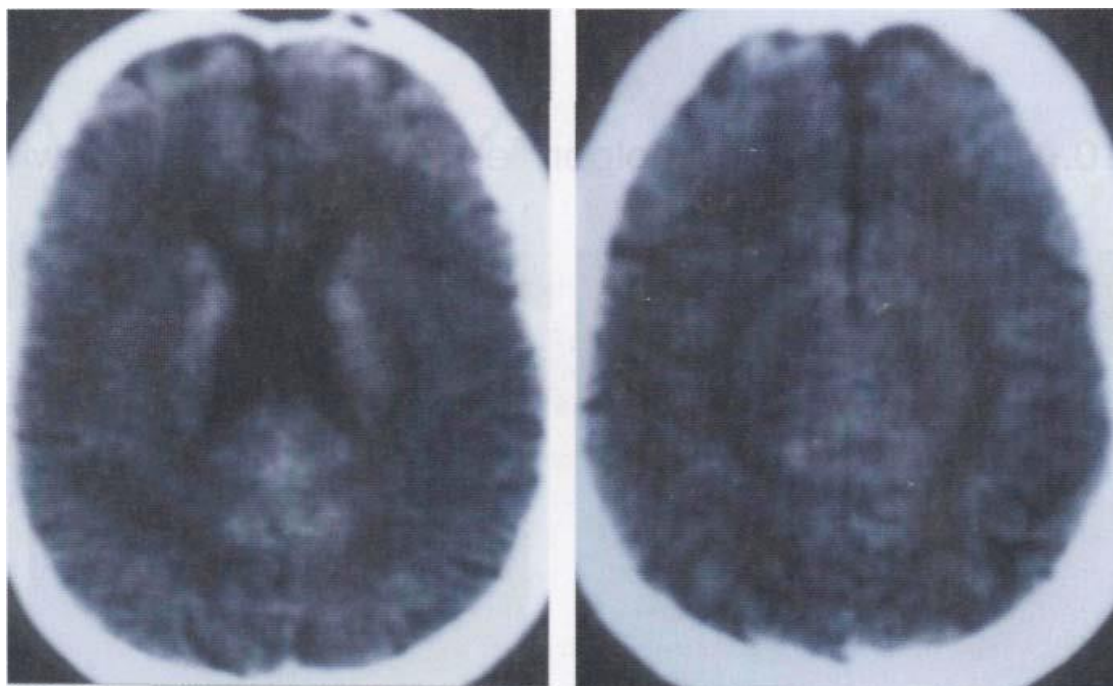
Соответствующий Очаг Хамера справа латерально в стволе мозга (стрелка справа) для солитарной карциномы печени/поджелудочной железы имеет рубцы, есть небольшая отёчность, возможно снова слегка обозначенная конфигурация стрелковой мишени, которая проецируется в отёк. Причина может состоять в том, что конфликты, отвечающие за эти Очаги Хамера (конфликт смерти от голода и конфликт неспособности переварить кусок) были обусловлены профессией и теперь опять среагировали (трек!). Кроме того есть Очаг Хамера (левая стрелка) в реле тонкой кишки для конфликта неперевариваемых неприятностей. В общей сложности у нас 3 различные стрелковые мишени у одного пациента, одна из которых (печень/поджелудочная железа) в старом зарубцевавшемся реле.

В то время как двигательный конфликт для всех 4-х конечностей, справа сильнее чем слева, уже находится в PLC-фазе и начинает принимать форму «плода дурмана», что значит, он уже перешёл наивысший пункт, то «стрелковая мишень тонкой кишки» ещё в полной активности. Это означает тогда, что многослойный конфликт на всех уровнях не может решиться одновременно. Один аспект решается, а другой ещё активен.

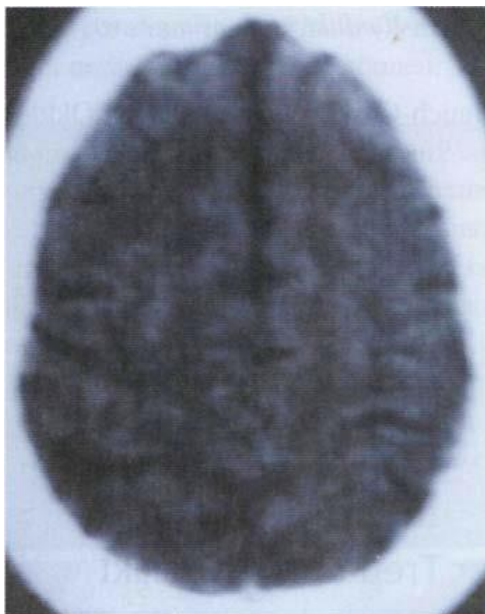Если бы была применена Новая Медицина, то можно было бы увидеть, что карциномы печени и поджелудочной железы, протекающие в одном такте, должны иметь уже более старую предысторию и теперь возможно снова активировались как треки. В то время как кортикальный двигательный конфликт с его эпилептическим кризисом (тонико-клоническим судорожным приступом) в фазе восстановления уже перешёл наивысшую точку, конфликт тонкой кишки ещё, как уже говорилось выше, очень активен.

На предыдущем КТ брюшной полости мы случайно замечаем илеус от окклюзии тонкой кишки. Этот короткий кусок тонкой кишки можно было бы удалить и сделать пациенту очень хороший прогноз. А так предположили, что причина илеуса лежит в свежей карциноме печени/поджелудочной железы и посчитали пациента неоперабельным. В этом случае двигательный конфликт соответствует представлению «дальше-невозможно-подняться», то есть быть крепко привязанным, а карцинома тонкой кишки соответствует неперевариваемым неприятностям. Это показывает, что Новая Медицина намного превосходит прежнюю медицину в дифференциальной диагностике.

10.6.10 Пример: Жестокий конфликт разлуки

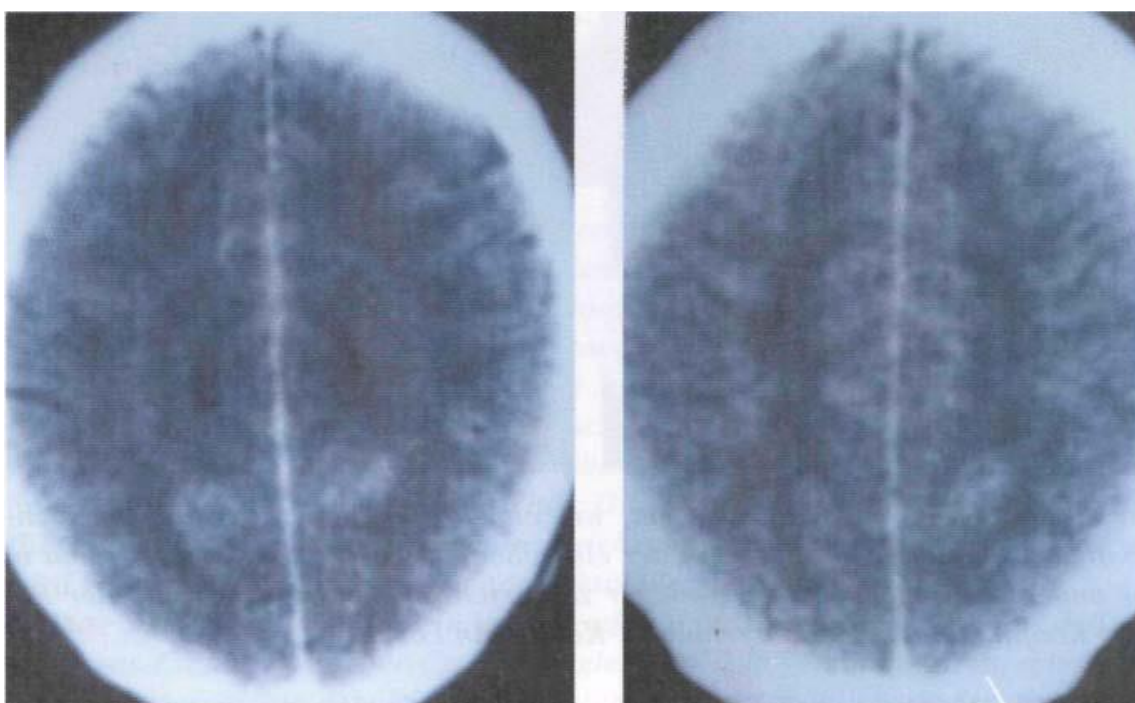


В этой серии можно очень хорошо увидеть, как отекающая конфигурация стрелковой мишени в фазе восстановления в одном слое ещё хорошо видна, а во втором начинает более или менее расплываться, что значит генерализованный конфликт надкостницы или жестокий конфликт разделения уже решён.



На этом последнем снимке стрелковая мишень почти полностью растворилась в отёке.

10.6.11 Ещё один конфликт разделения

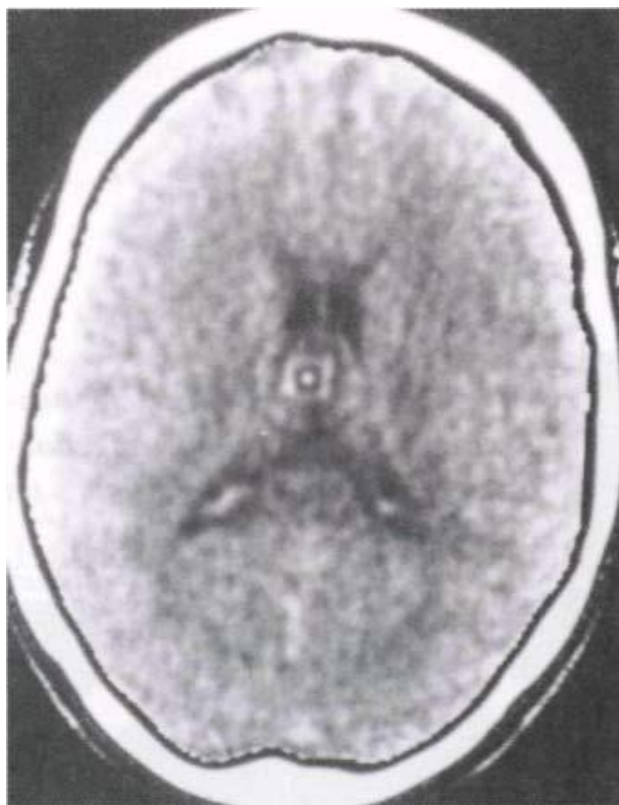

Мы видим Очаг Хамера для сенсорно-постсенсорного (надкостница) конфликта разлуки, который преодолел свою наивысшую точку фазы восстановления и начинает принимать конфигурацию плода дурмана. На уровне органа ему соответствуют: экзантема¹⁶³, крапивница¹⁶⁴, прурит¹⁶⁵ (зуд), т.е. разные понятия для одного и того же – находящийся в фазе восстановления наружный слой кожи (эпидермис).

¹⁶³Экзантема = воспалительное изменение наружного покрова тела

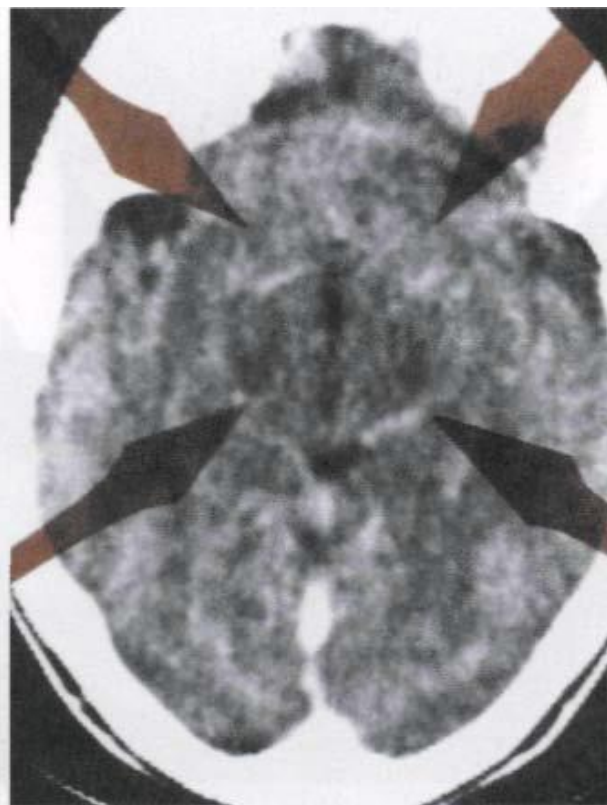¹⁶⁵прурит = кожный зуд с вынужденным чесанием

Далее коротко представлены особенно интересные КТ головного мозга, которые полностью соответствуют критериям исключения артефактов, разработанным совместно с фирмой Сименс. Итак: никаких артефактов!



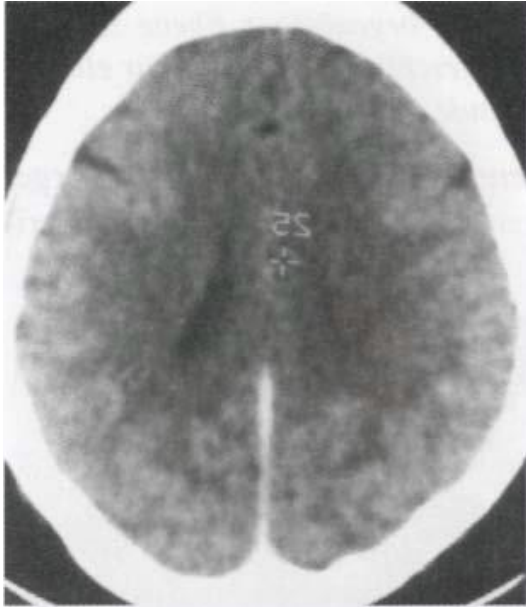22.04.1986

*Формация мишени, чётко очерченные
круги, конфликт активен*

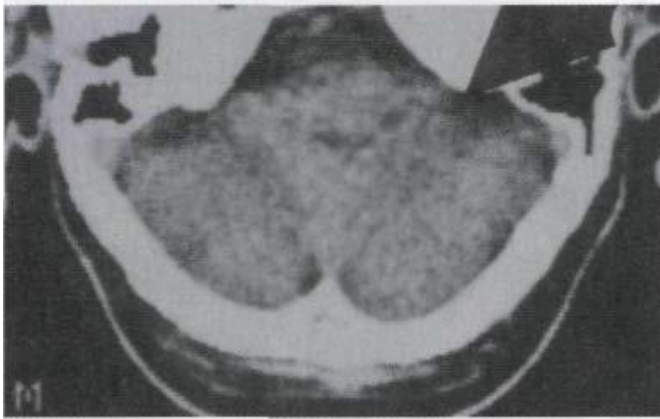


05.09.1986

*КТ головного мозга с контрастным
веществом, круговые формации отёкшие,
уже в процессе глиального рубцевания*

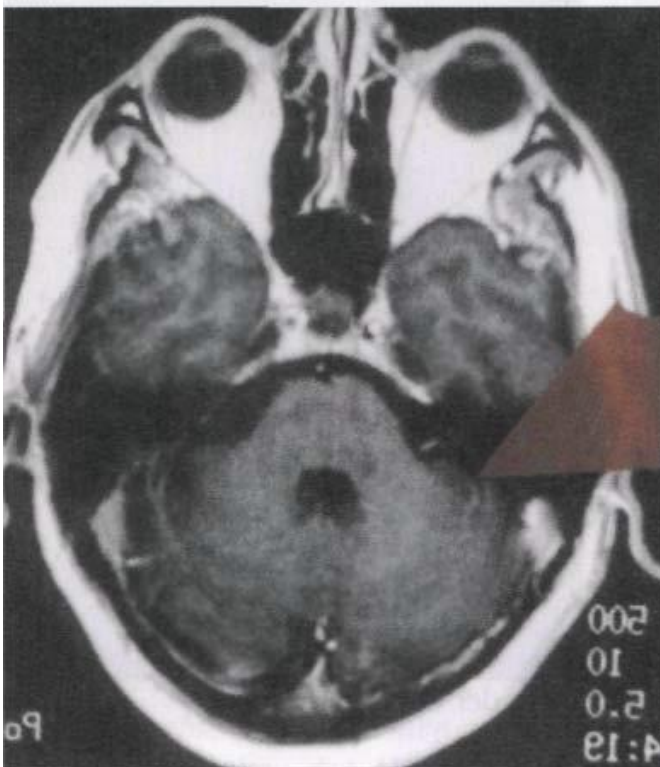


Развитие формации стрелковой мишени у одного юного пациента.



Очаг Хамера в активной конфигурации мишени для долго длящегося конфликта смертельного страха в стволе мозга.

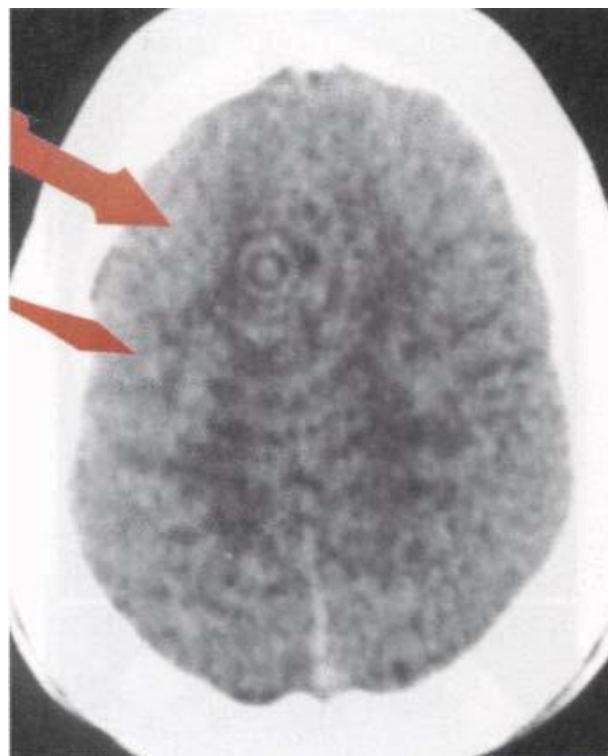На пациента напали среди бела дня и угрожали ножом.



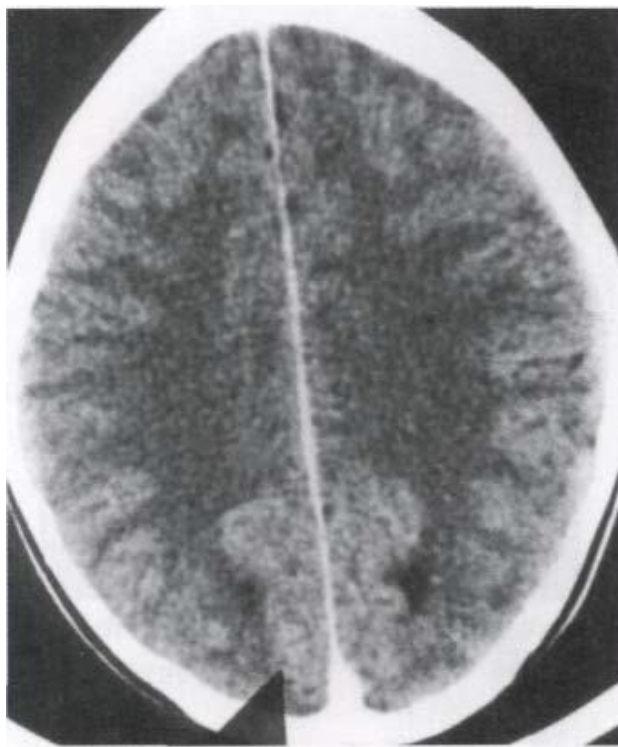На соответствующем снимке МРТ видны также круговые структуры активного Очага Хамера.

А это возможно только тогда, если конфликт, как в этом случае, длился очень долго и был очень интенсивным.

Круговое образование, «вдавленное» двумя другими отёчными очагами с левой стороны.

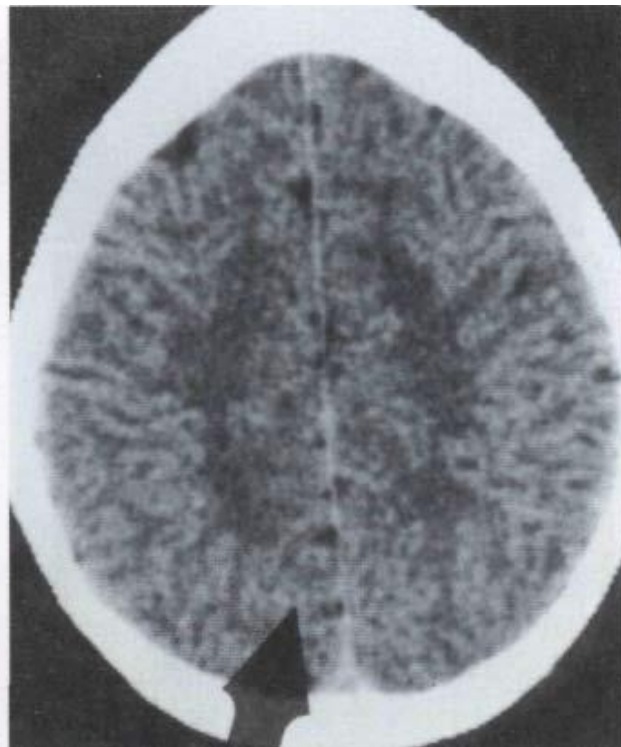


Развитие круговых формаций на КТ головного мозга одной юной пациентки



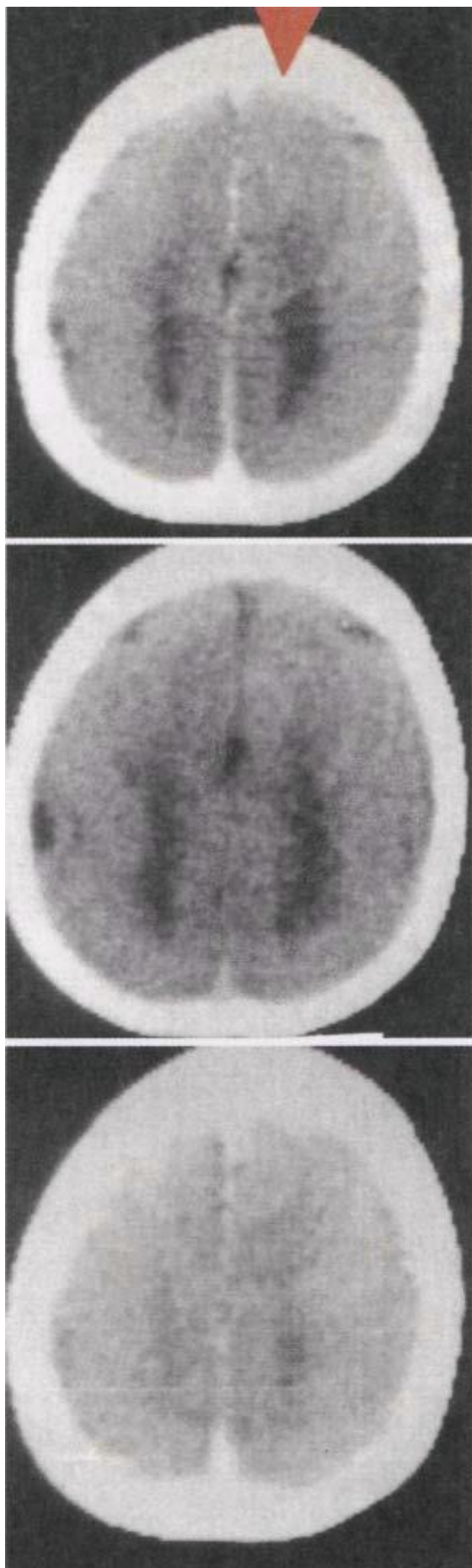
03.11.1989

*Очаг Хамера в чёткой конфигурации
стрелковой мишени*

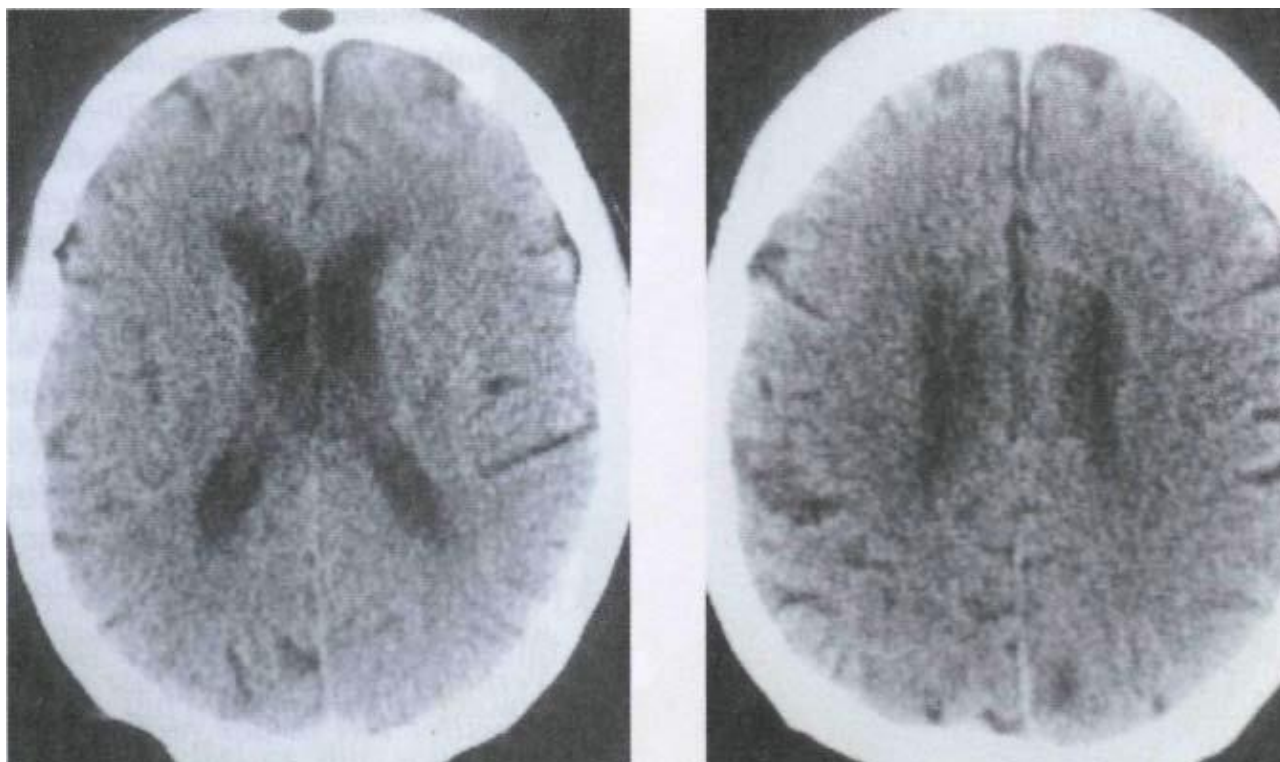


09.02.1990

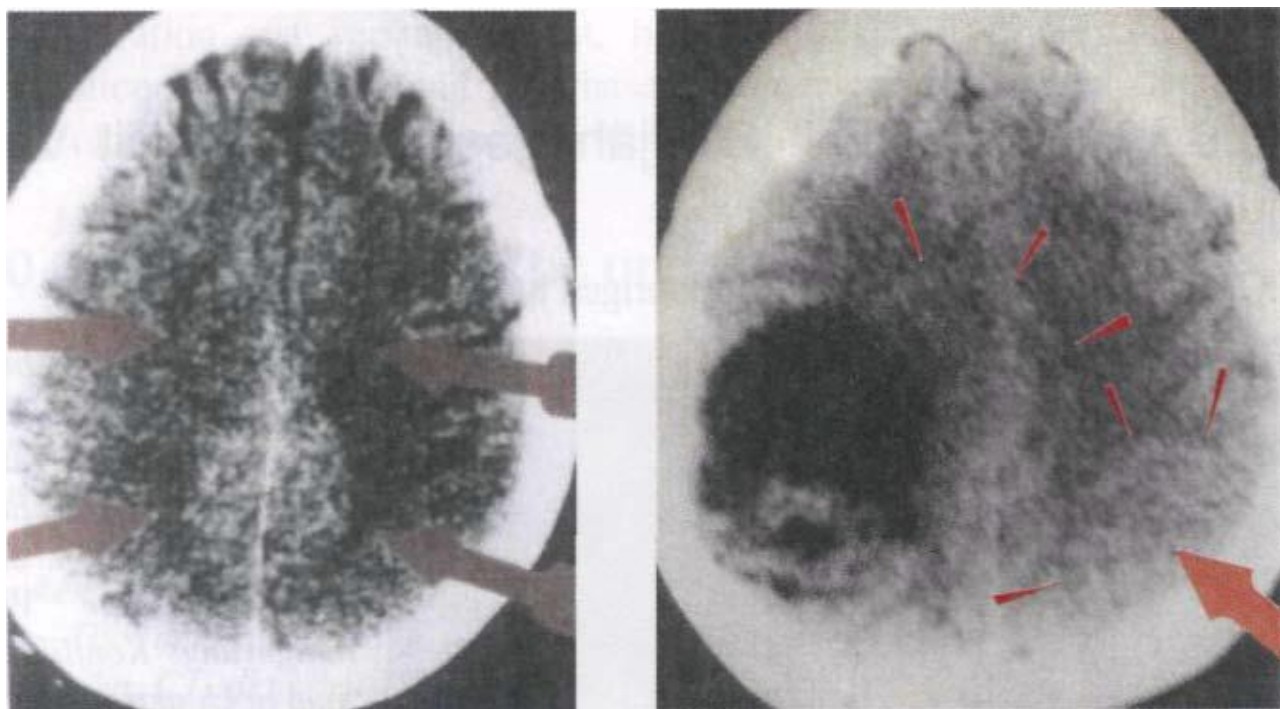
*Очаг Хамера зарубцевался, круговую
структуру почти не видно*



Серия КТ снимков головного мозга с чёткой, неоднородно отёкшей круговой структурой со смещением массы.

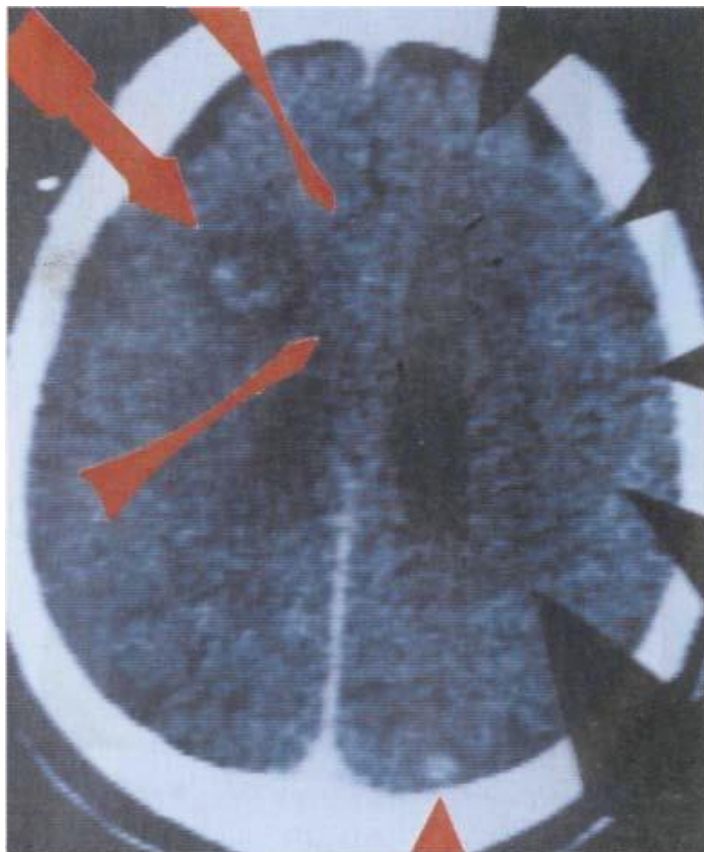

Австрийский пациент: два Очага Хамера с отёкшей круговой структурой.



Два чётких пересекающихся отёчных круга.

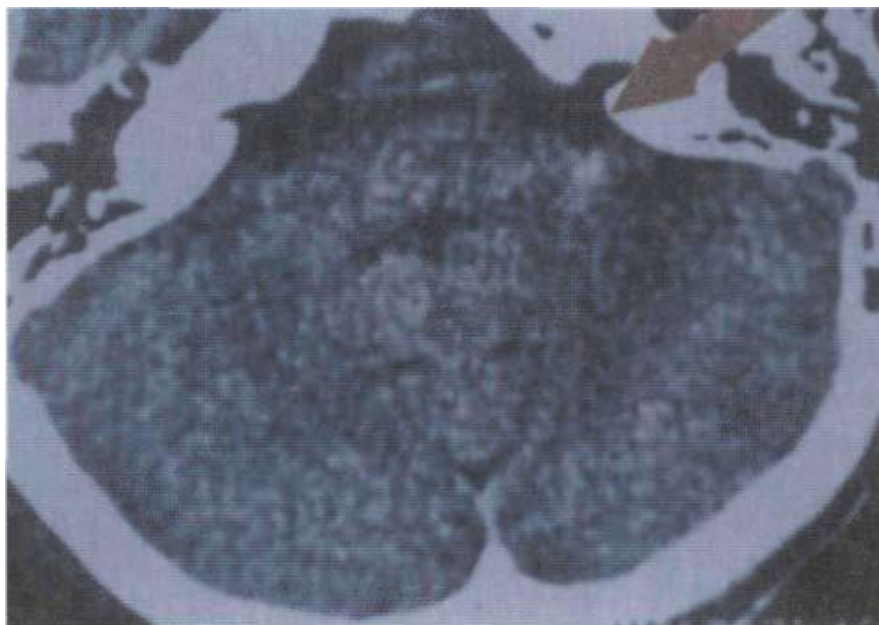
Очаг Хамера с 3-мя различными круговыми формациями, которые проецируются друг на друга. Левая из них полностью отёшая из-за решённого конфликта



Следующий, очень интересный снимок показывает полукруглый Очаг Хамера для двигательного конфликта в фазе восстановления с отёком конфликтолиза. Рядом (узкая стрелка) центральный Очаг Хамера в активной фазе конфликта в реле удовольствия. Далее уже достаточно исцелённый Очаг Хамера, который относится к левому плечу, он белого цвета от отложения глии, точнее сказать: рекальцифицированный остеолит при конфликте обвала самооценки в отношениях между партнёрами. Внизу почти исцелённый Очаг Хамера в правой зрительной коре, соответствующий старому конфликту страха преследования.

10.6.12 Пример: Пятилетняя девочка с конфликтом смерти от голода.

КТ головного мозга и КТ брюшной полости пятилетней девочки

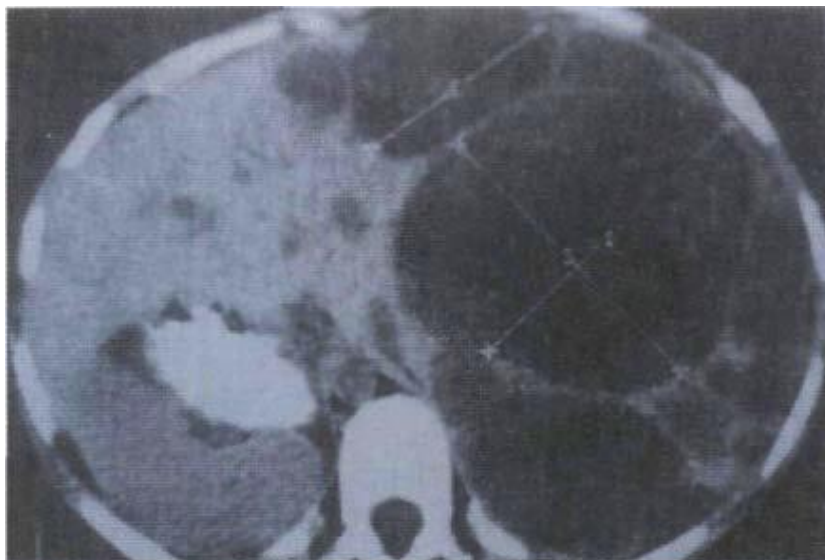


Очаг Хамера в реле печени (ствол мозга латерально справа) показывает чёткую конфигурацию мишени, это значит, что соответствующий конфликт смерти от голода должен быть ещё активным.

На КТ брюшной полости мы видим соответствующую т.н. солитарную карциному печени маленькой девочки из южной Франции:

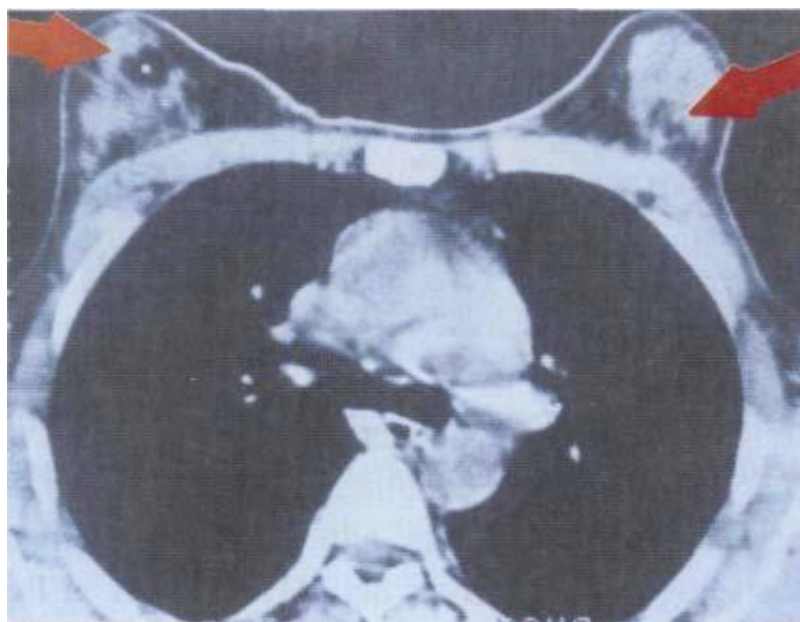
Конфликт: У родителей был небольшой продуктовый магазин. Когда рядом открылся супермаркет, и соответственно упал оборот, отец постоянно жаловался: «О боже, нам скоро будет нечего есть!» 5-летняя девочка восприняла это за чистую монету, почему же нет? Ребёнок умер, в конце концов, от этого страха смерти от голода, который длился месяцами.

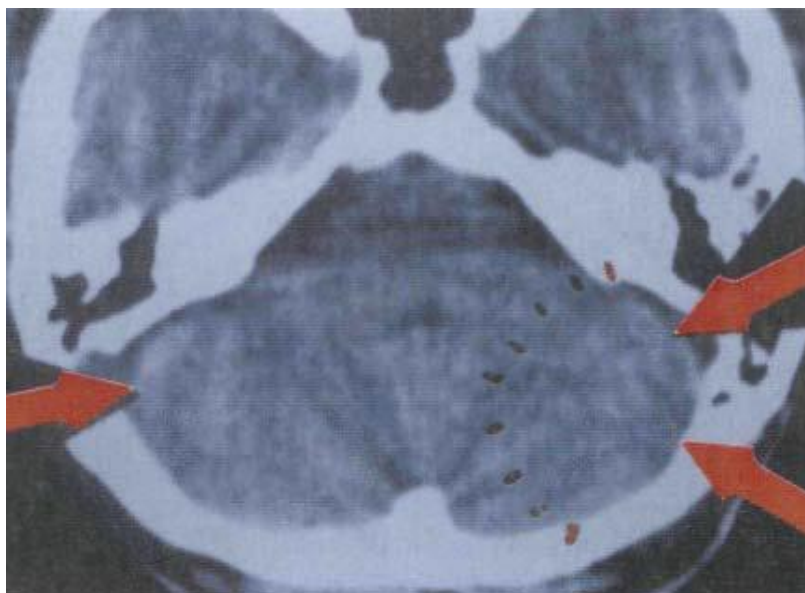
Вначале мне было очень сложно понять такую картину, потому что, в отличие от обширного диагноза печени, в мозге, казалось бы, ничего не было такого, что бросалось бы в глаза. Но если понять конфигурацию мишени, т.е. научиться различать между СА-фазой и PLC-фазой, тогда такие снимки становятся очень ясными и понятными.



10.6.13 Пример: Туберкулёз и рак груди

КТ груди в подвешенном положении женщины-правши с прошедшим конфликтом заботы матери/ребёнка, при котором в фазе восстановления было сильное ночное потоотделение, а именно туберкулёз левой груди. На КТ груди в подвешенном положении очень хорошо видна свежая каверна в левой груди (левая стрелка). Это было бы невозможно увидеть при обычной маммографии, потому что там груди сдавливаются. В правой груди (правая стрелка) мы видим ещё одну, но старую, зарубцевавшуюся каверну.

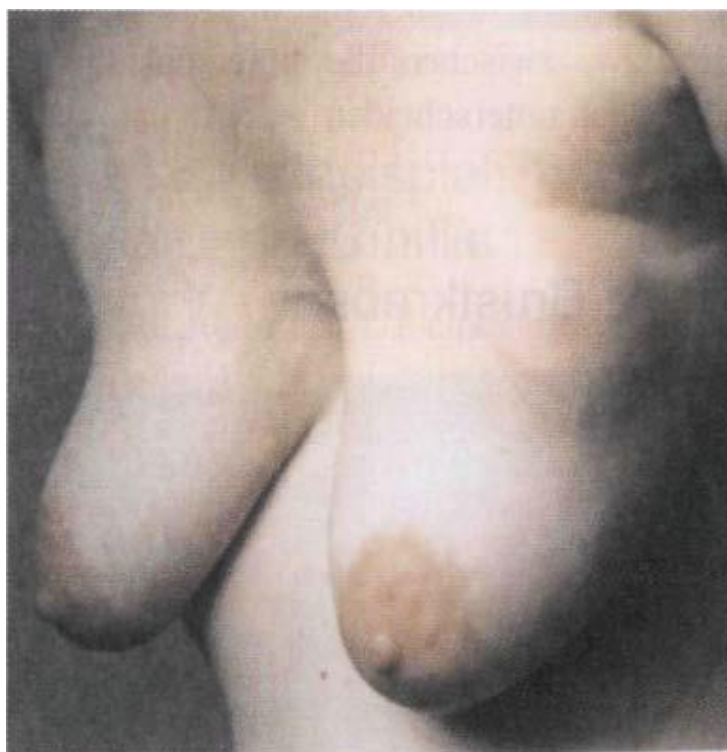




Очаг Хамера с отёком в правом латеральном мозжечке (правые стрелки). На этом отёке мы не можем видеть, помог ли туберкулёз на органическом уровне створожить карциному груди или этого не произошло. Процессы в мозге одинаковы.

А на левой стороне мозжечка (левая стрелка) виден старый рубец, который соответствует прошлой карциноме правой груди с последующим туберкулёзом (партнерский конфликт).

10.6.14 Пример: Аденоидный рак левой груди



Молодая женщина с 2-мя активными опухолями молочной железы, вызывающими увеличение клеток.

Нижняя опухоль женщины-правши соответствует уже долго длящемуся конфликту ссоры матери/дочери.

Верхняя меньшая опухоль соответствует конфликту заботы матери/ребёнка из-за амниоцентеза¹⁶⁶ для теста на отцовство, потому что она ожидала внебрачного ребёнка.

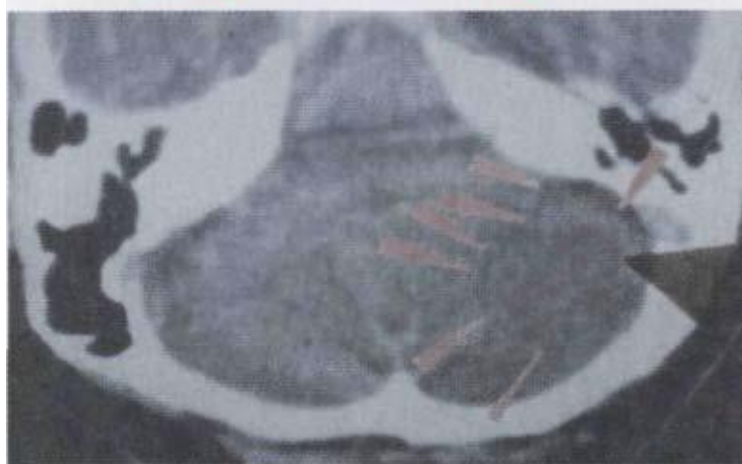Пациентка ужасно испугалась, что ребёнок пострадает от этого вмешательства. Потом весь процесс установления отцовства протекал на этом проторенном треке, хотя ребёнок уже давно родился здоровым.

¹⁶⁶Амниоцентез = исследование амниотических вод

Маммография левой груди. Видны большой и меньший аденоидные узлы. Пациентка ни на что не жаловалась и в этой груди имела даже больше молока при кормлении ребёнка, чем в правой.

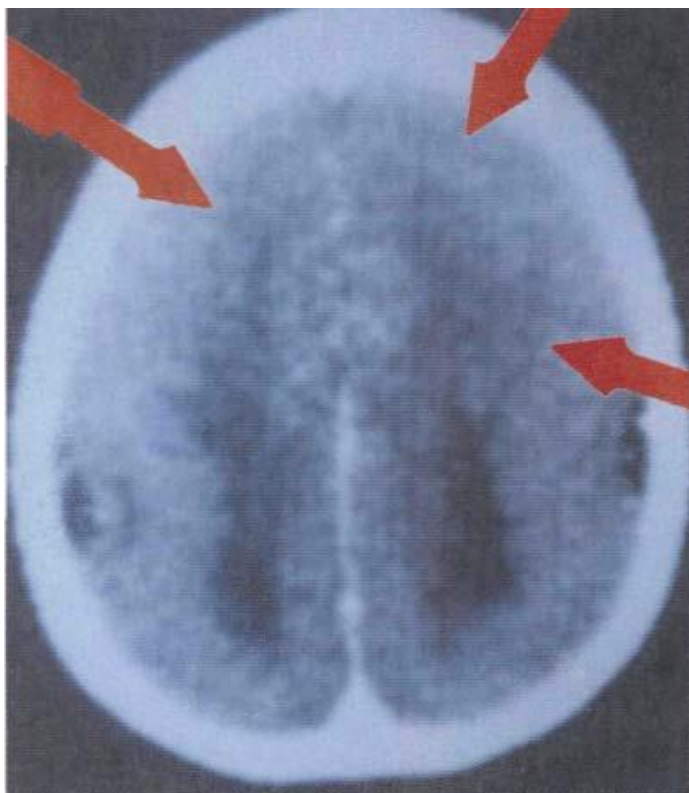

Этот снимок КТ мозжечка показывает в правой латеральной области два активных образования стрелковой мишени, которые пересекаются. Оба Очага Хамера по активности соответствуют зависшим активным конфликтам матери/ребёнка и дочери/матери.



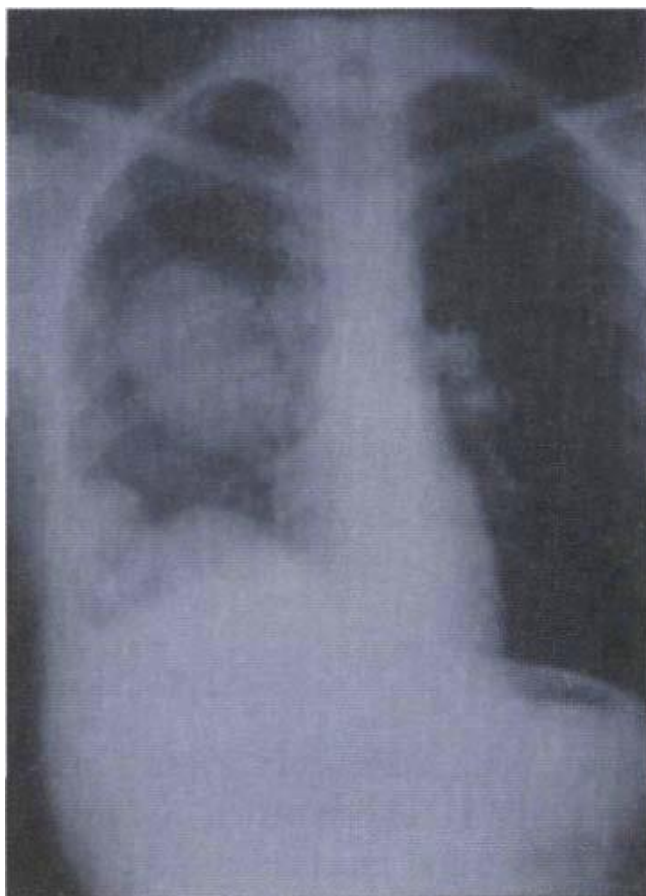
10.6.15 Пример: Маленький французский мальчик

Два КТ головного мозга и снимок лёгких восьмилетнего мальчика, которого его товарищи привязали к дереву ради шутки. Они сказали, что придут снова с оружием, чтобы его расстрелять. Мальчик не смог освободиться, потому что его руки были привязаны к дереву. Его освободил поздно вечером случайный прохожий.



КТ головного мозга, которая показывает Очаг Хамера для двигательного паралича обеих рук. Видны отдельные круги стрелковой мишени в двигательном центре коры.

Руки мальчика были обширно парализованы.

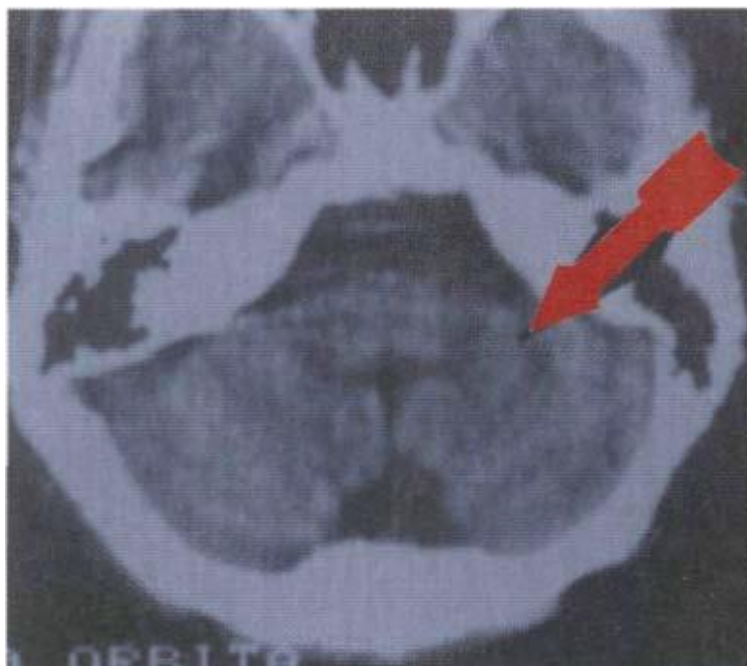


Снимок легких показывает большой круглый очаг и ещё несколько небольших.

В течение нескольких месяцев ребёнку каждую ночь снова и снова снилось во сне это ужасное переживание и возникал страх смерти. Ему, наконец, удалось разрешить конфликт. Из-за чрезмерно длительного периода конфликта он умер в основном от последствий туберкулёза лёгких. У мальчика неделями было сильное ночное потоотделение, субфебрильные температуры и гемоптоз¹⁶⁷, но его не лечили от туберкулёза, потому что на переднем плане лечения была «опухоль в лёгких».

¹⁶⁷Гемоптоз = отхаркивание большого количества крови

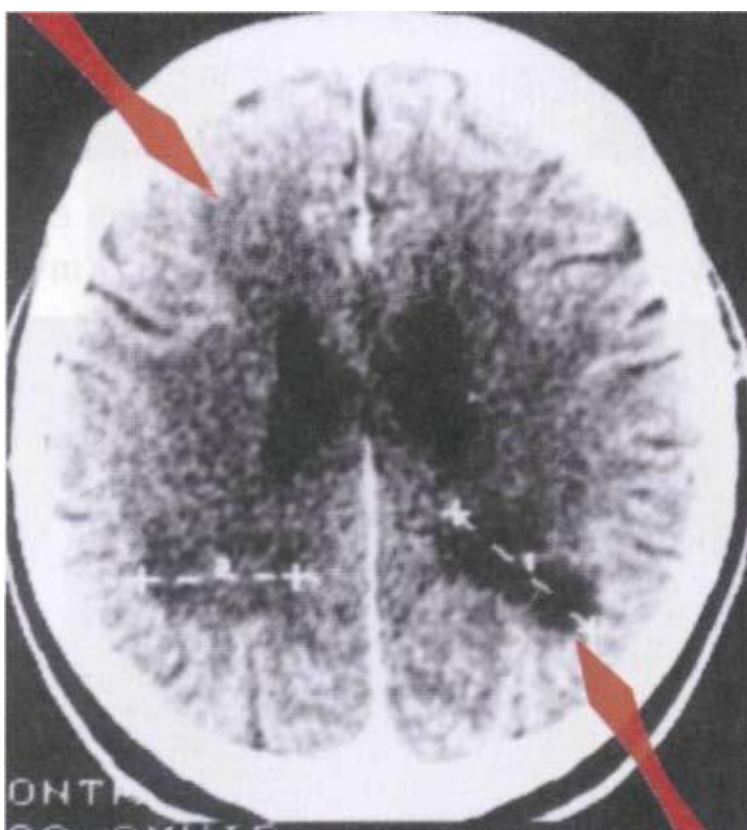
На КТ ствола мозга мы видим соответствующий Очаг Хамера в реле альвеол в правом стволе мозга в PLC-фазе с отёком решённого конфликта (стрелка). Несмотря на столь однозначный диагноз, к сожалению никто так и не хочет думать о туберкулёзе.

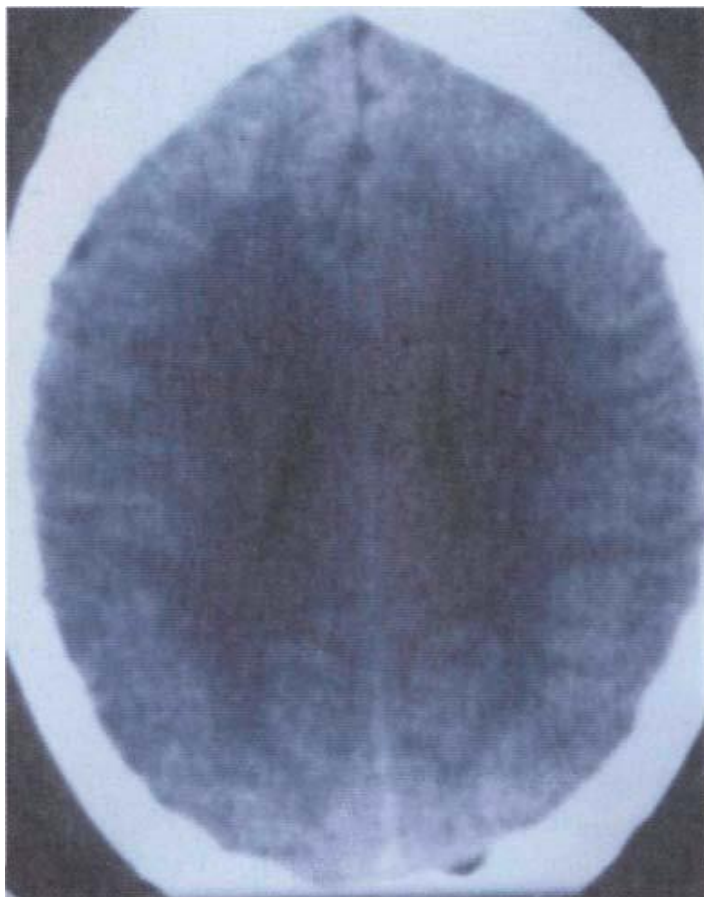

10.6.16 Примеры: Три примера лейкемии

Мы видим генерализованный отёк в белом веществе головного мозга как знак исцеления и снова восстановленной самооценки, однако особенно подчёркнутый в реле для левой шейки бедра (решённый конфликт «я это не выдержу!») и в реле для правого плеча, соответствующем решённому конфликту обвала самооценки относительно партнёра.

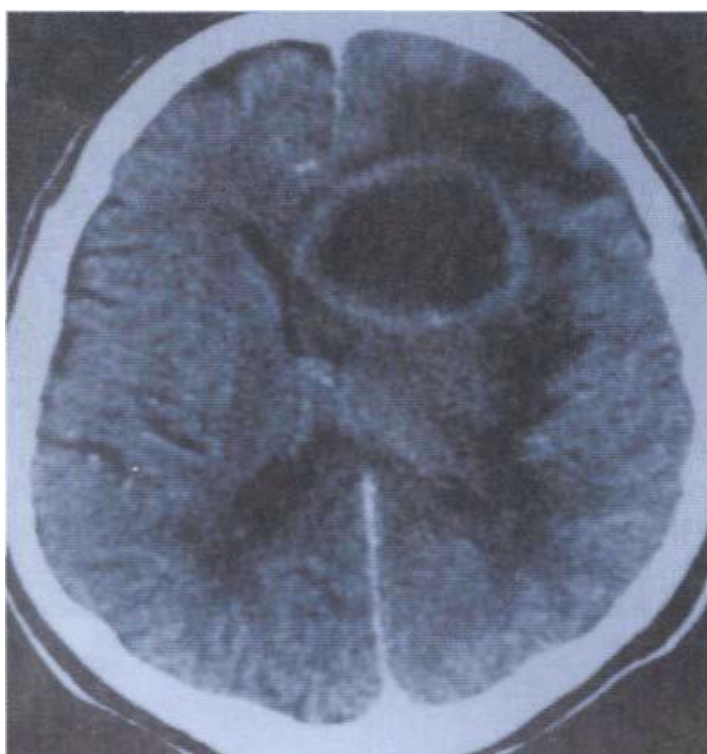
Состояние после решенного конфликта обвала самооценки одного старого господина, у которого забрали пост председателя комитета по благоустройству деревни. Решением конфликта было персональное извинение мэра и полная реабилитация пациента.





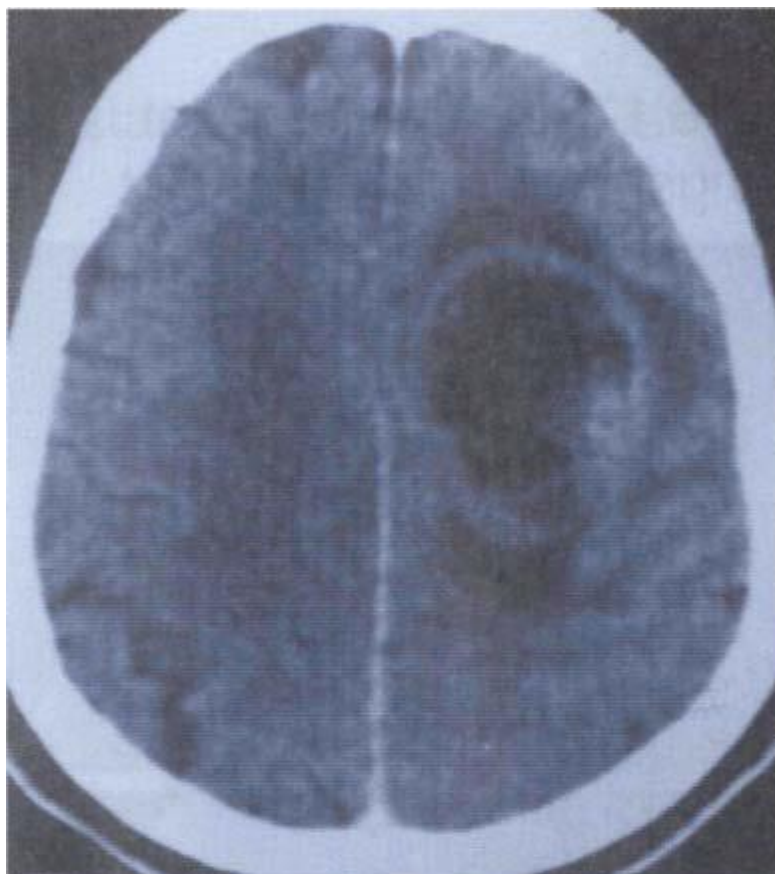Такой же генерализированный отёк в белом веществе головного мозга при лейкемии молодой женщины из секты, которая пережила крушение в профессии и в жизни. КЛ: пациентке удалось начать новую жизнь.

Следующие 3 снимка относятся к пациенту с массивной декальцинацией головки левого плеча, теперь в решенном состоянии:

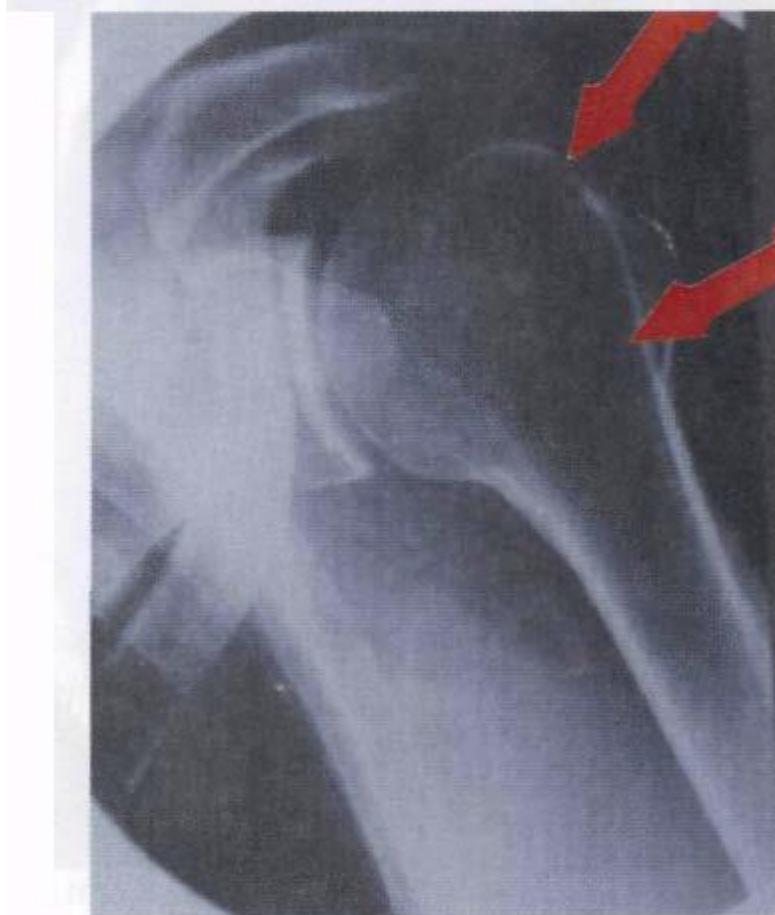

На КТ головного мозга мы видим кисту в правом белом веществе головного мозга (реле для левого плеча = головки плечевой кости), которая соответствует конфликту обвала самооценки в отношениях отец/ребёнок: «Я как отец был несправедлив, обижал моего сына». Очень часто происходили рецидивы и вот, наконец, окончательное решение. Долгая продолжительность конфликта и его интенсивность привели к разрыву тканей мозга и образованию кисты. Оболочка кисты уже глиально зарубцевалась. На снимке всё выглядит намного хуже, чем есть на самом деле.

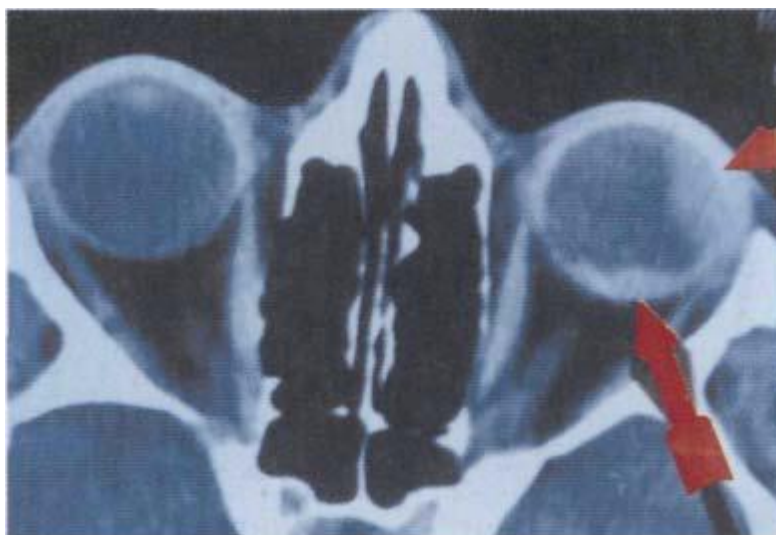Более высокие слои на КТ головного мозга той же кисты. Если правильно понимать Новую Медицину, то становится ясно, что при таком результате в белом веществе головного мозга мы должны рассчитывать и на одновременную фазу лейкемии у пациента.



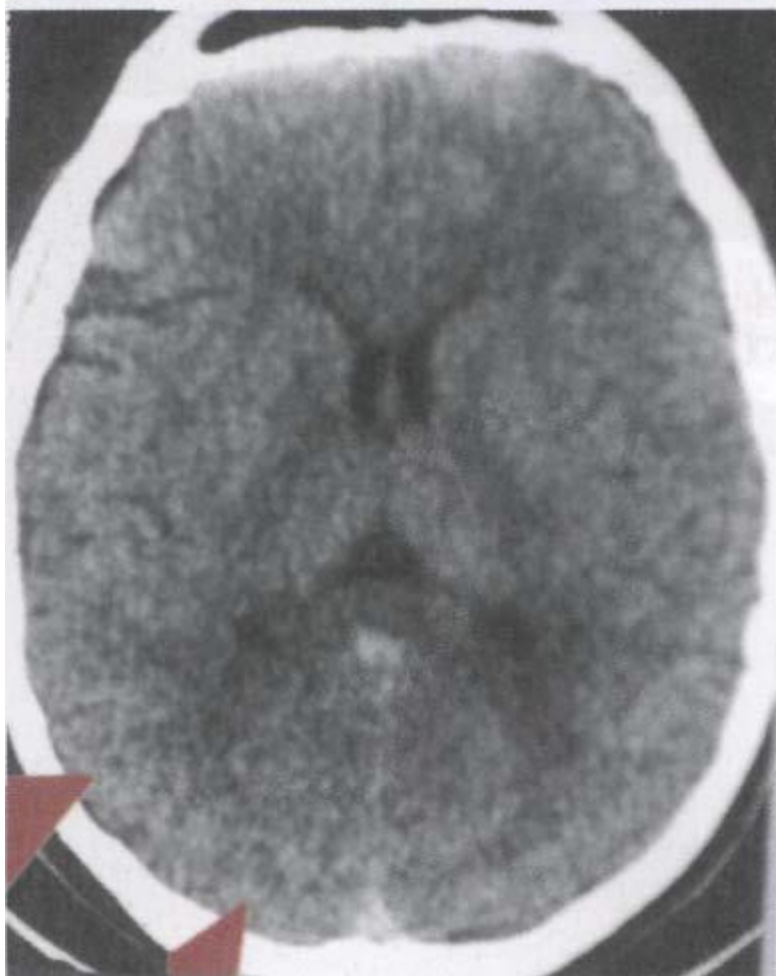Соответствующий остеолит головки левой руки («плечо отца/ребенка») у отца-правши.



10.6.17 Пример отслоения сетчатки глаза при конфликте страха преследования



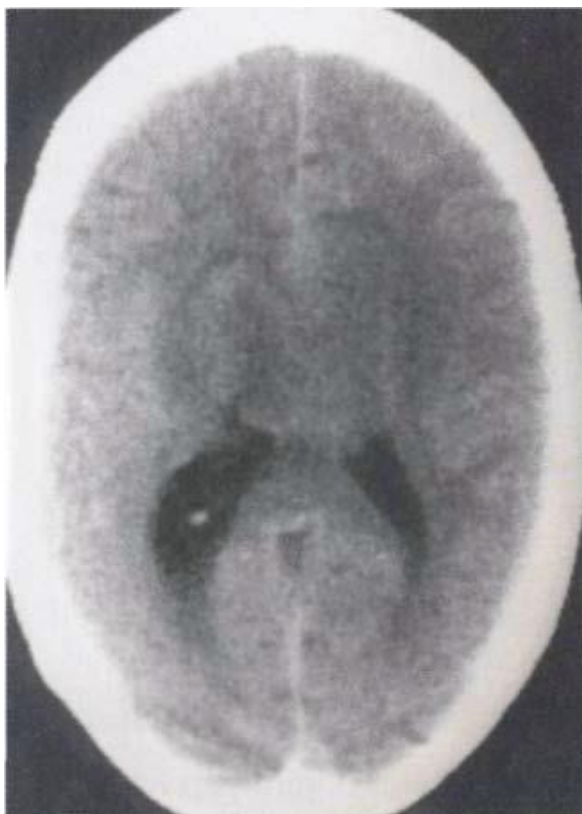Это КТ пациента, на котором видны и глаза. Стрелки указывают на рубцевание отслаивания сетчатки глаза в области центрального углубления (Fovea centralis¹⁶⁸) и латерально в правом глазу.



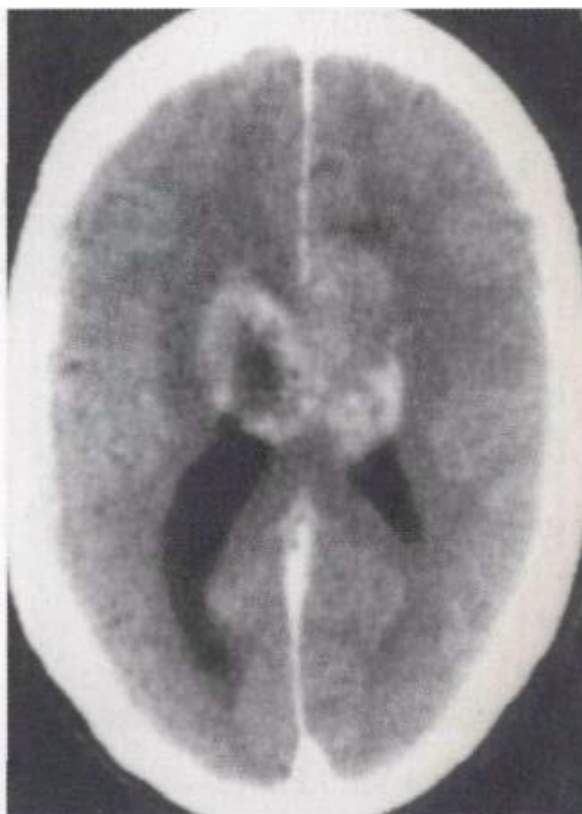На срезе КТ головного мозга, на котором задета зрительная кора, мы видим хронически-рецидивирующие Очаги Хамера. Процесс ещё не пришёл к покою, наоборот зарубцевавшееся реле левой зрительной коры слева только что активизировалось.

¹⁶⁸Fovea centralis = углублённое центральное место жёлтого пятна

10.6.18 Примеры исцеления большой глиомы одного Очага Хамера



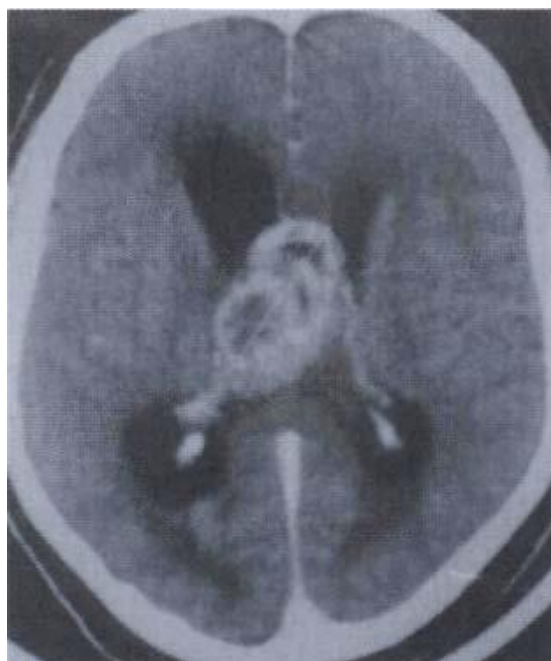Отёкшие круги двигательного-сенсорного конфликта с началом отложения глии.



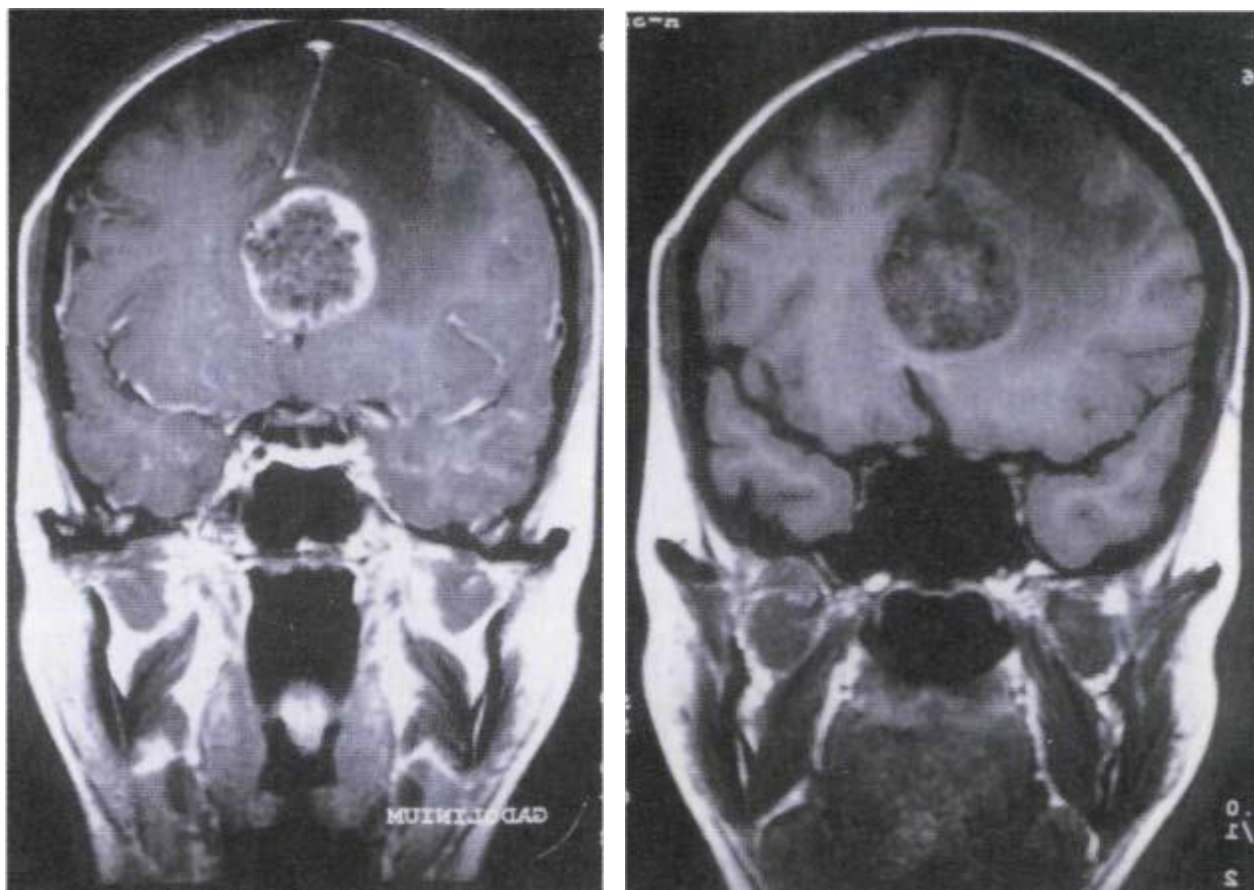
Тот же процесс на КТ с помощью контрастного вещества чисто оптически выглядит существеннее, чем он есть!

Поэтому я рекомендую сначала сделать КТ без контрастного вещества...

КТ головного мозга другого пациента с подобным очагом в фазе восстановления, здесь уже круговая структура в двигательном и сенсорном центре коры с сильным отложением глии. Пациент попал правой рукой в циркулярную пилу и не смог достаточно быстро отдернуть руку.

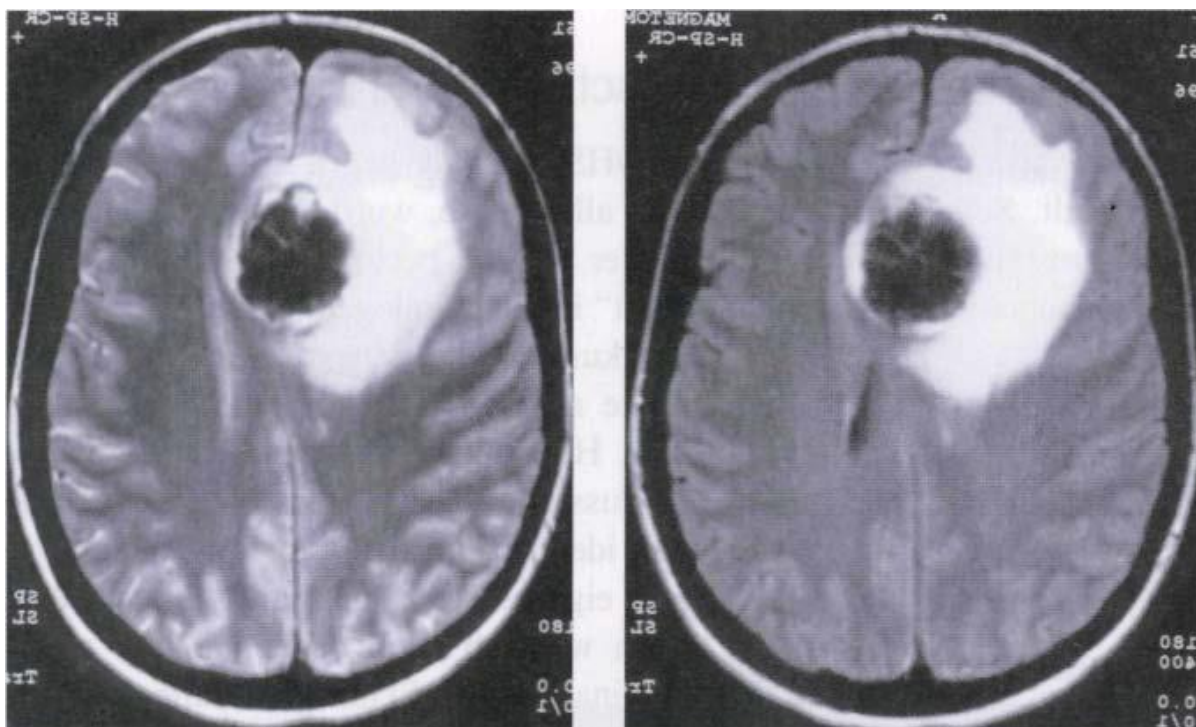


10.6.19 Пример: В 5 лет изнасилована отцом

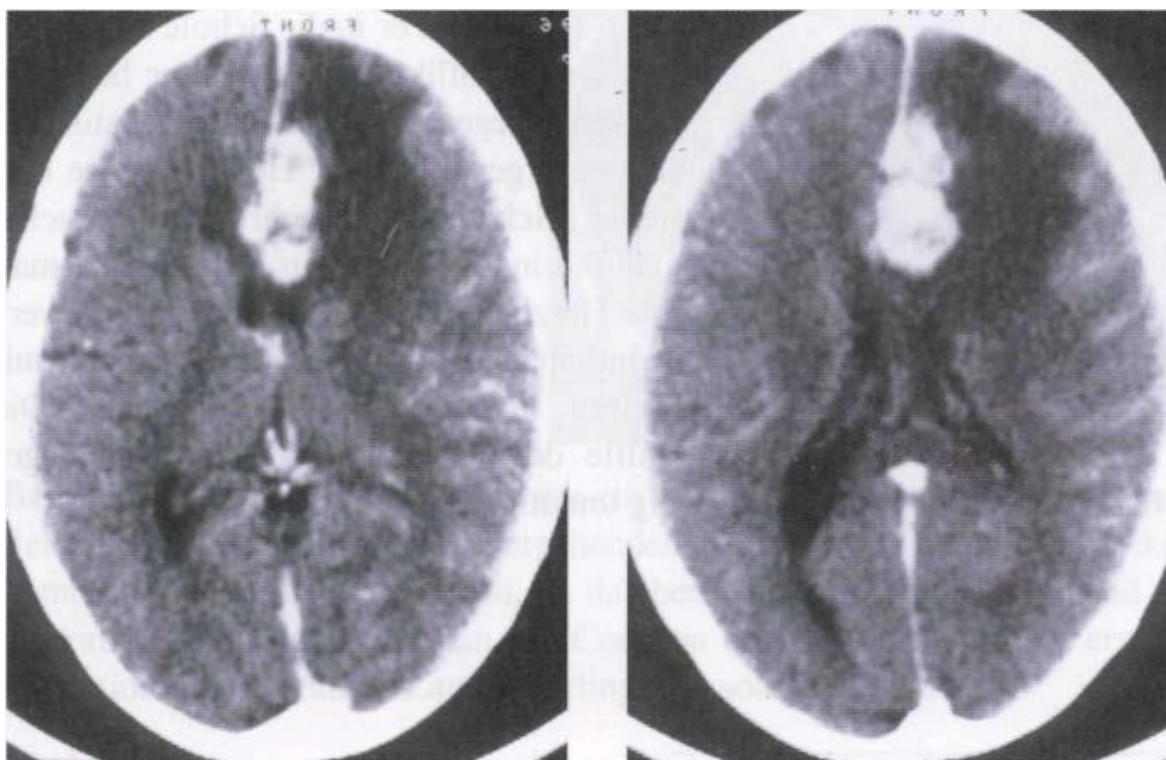


Эти изображения - потрясающий документ 35-летней пациентки-левши, которая 30 лет назад в возрасте 5 лет была изнасилована отцом. Он принудил её взять член в рот, к чему она испытывала отвращение. Как левша она получила диабетом (у правши это была бы гипогликемия с недостаточностью гликогена альфа-клеток, хотя диабет у неё никогда не был диагностирован. Только совсем недавно после смерти отца, который был лежачим, и за которым она должна была ухаживать 5 лет, наступило решение конфликта. При постановке диагноза «опухоль головного мозга» заметили и диабет, который теперь шёл на поправку. Конфликт был 30 лет зависшим активным – 30 лет мук для пациентки!

Для нас является «счастливой» случайностью для научных целей тот факт, что был сделан этот случайный снимок МРТ, потому что МРТ-снимки, случайно сделанные в такой «точный момент» после длительной продолжительности конфликта и как раз в начинающейся фазе восстановления, демонстрируют нам хорошо видимый феномен (слева с контрастным веществом, справа без): мы видим внутри большого Очага Хамера, который как раз пришёл к решению, старые круги стрелковой мишени, ещё пока хорошо видимые Очага Хамера на МРТ-снимках только после конфликта, продолжавшегося 2-3 года, и только если они не окрашиваются контрастным веществом. А здесь радиолог совершенно случайно застал правильный день и случайно применил нужную технику снимка с контрастным веществом. Круги стрелковой мишени появляются ещё раз и в фазе восстановления окрашиваются белым цветом, чтобы потом исчезнуть в отёчности. На правом снимке без контрастного вещества практически не виден ни один круг.



Та же пациентка 2 месяца спустя (компьютерная томограмма):



Если в таких случаях спокойно выждать, пока пройдёт фаза восстановления, то уже больше ничего не может произойти. В данном случае вообще ничего, потому что никаких препятствий для вытекания спинномозговой жидкости не ожидается. Здесь даже нет необходимости принимать кортизон. Нужно «только» соблюдать мораль и избегать паники от внушений врачей «Срочно оперировать, срочно в больницу...»

10.6.20 Пример: Чёрные сердца

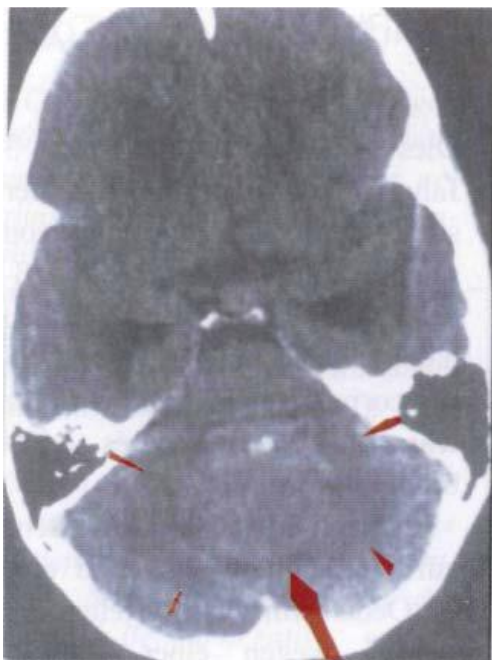
В момент СДХ (конфликт атаки на сердце) Маркусу было 2 года. Его отец, которого он очень любил, был увезён в больницу при очень драматичных обстоятельствах с подозрением на «инфаркт миокарда». Он часто страдал приступами стенокардии.



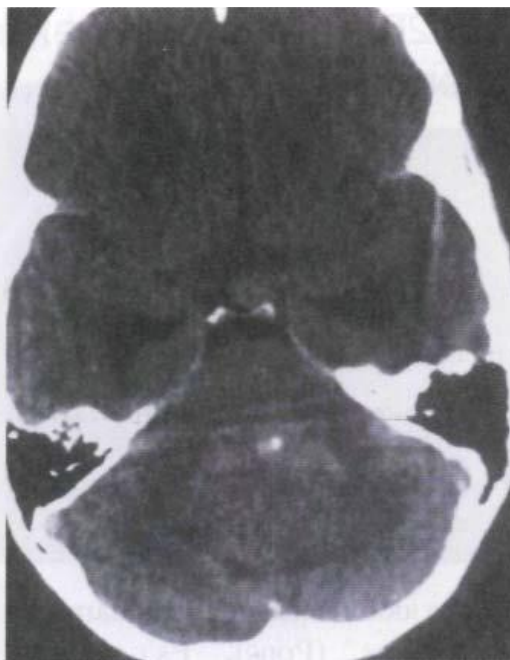
Маркус месяцами рассказывал каждому об этом событии и рисовал только чёрные сердца. Правда, это не был инфаркт миокарда, как потом выяснилось, но Маркус так себя с ним идентифицировал, что воспринял это как «атаку на собственное сердце». А так как отец время от времени страдал от болей при стенокардии, то трек Маркуса оставался активным! Он и дальше рисовал чёрные сердца!



В 6 лет, когда он пошел в школу, его конфликт разрешился. Теперь он рисовал светло-жёлтые сердца. Из-за симптоматики мозга, которая естественно возникла в фазе восстановления, напр. Головокружениеи тошнота, его привезли в больницу. Там установили (в реле сердечной сумки - перикарда) большую предполагаемую «опухоль головного мозга», которую надо было «вырвать с корнем». Половина мозжечка была вырезана. Маркус умер совершенно ненужной смертью.



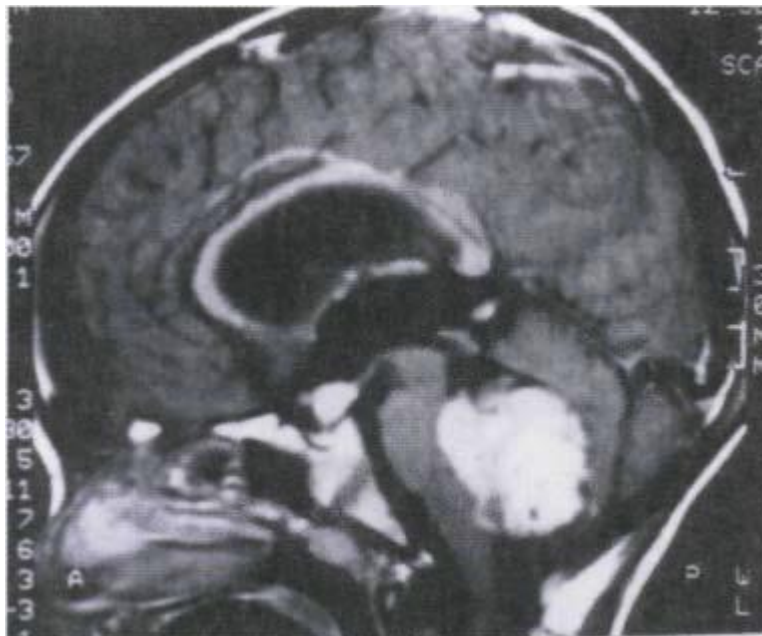
КТ 1991



КТ 1991 такой же снимок как и слева, но с другой подсветкой.

МРТ снимок сбоку

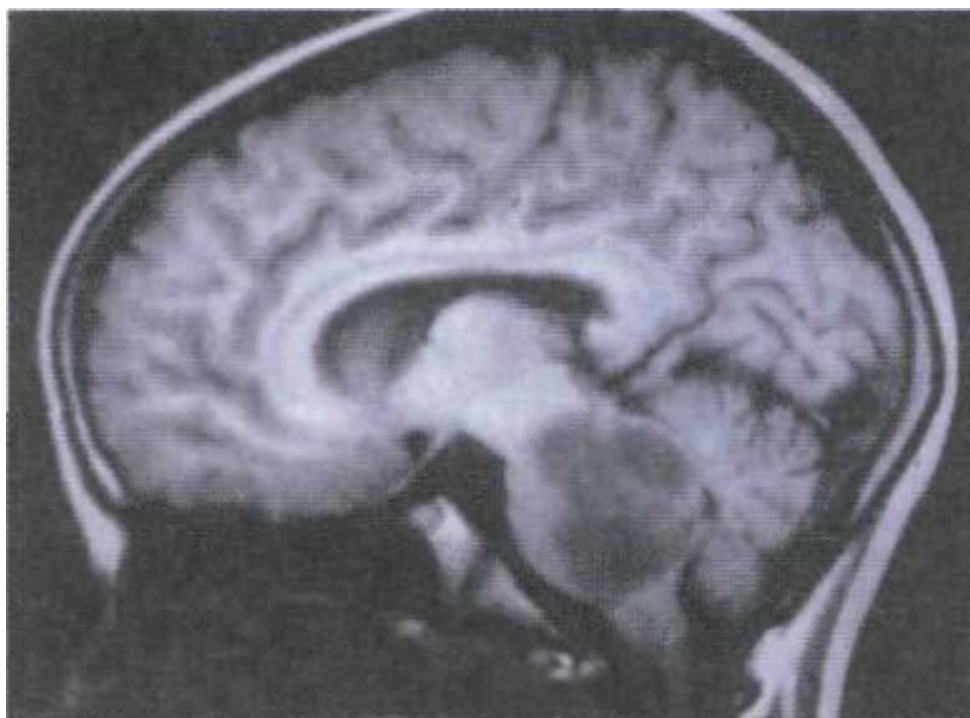
У врачей Новой Медицины такой пациент никогда бы не умер. Даже если дойдёт до временной компрессии 4-го желудочка и застоя мозговой жидкости, то сегодня это не причина для операции, потому что с этим можно совладать с помощью кортизона, в то время как именно операция учеников колдунов является смертельной.

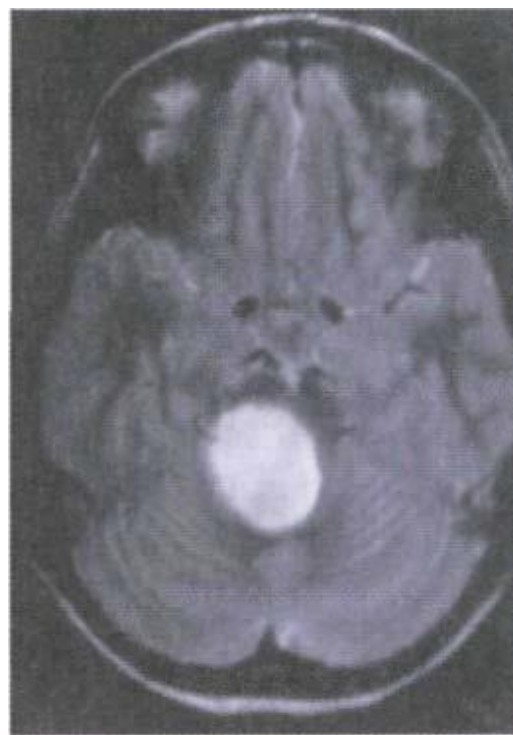
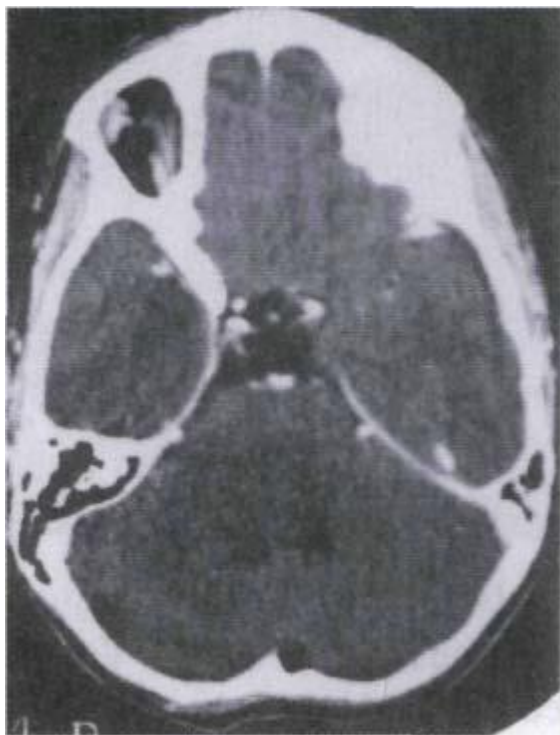
10.6.21 Пример: Изнасилование крестным отцом

Девочку, чьи снимки мы видим здесь, когда ей было три года целый год насиловал её крёстный отец, в результате чего она пострадала от безобразного полугенитального конфликта в реле тела матки (corpus uteri). Её мать знала об этом безобразии.

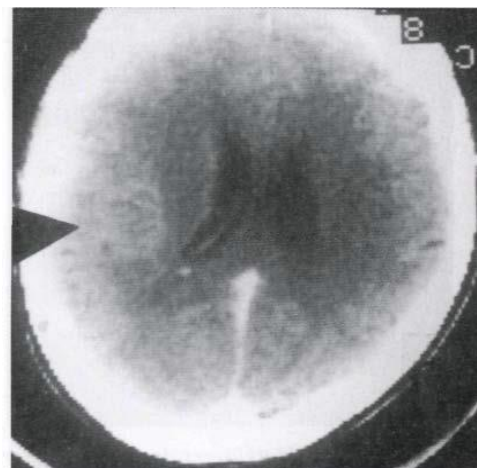
Когда спустя год этот кошмар прекратился, конфликт девочки разрешился, и она получила большой отёк в реле тела матки ствола мозга (Pons - мост). Она стала сонной из-за препятствия при вытекании спинномозговой жидкости. Трагично то, что её оперировали ученики колдунов, которые вырезали большую часть ствола мозга. Ребёнок умер плачевной, абсолютно ненужной смертью, которая в Новой Медицине была бы предотвращена тем, что критическое время было бы преодолено консервативными средствами без операции.



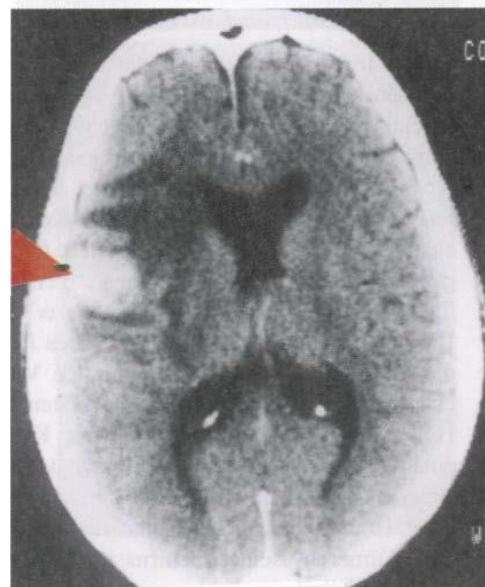

10.7 Женский сексуальный конфликт на КТ головного мозга

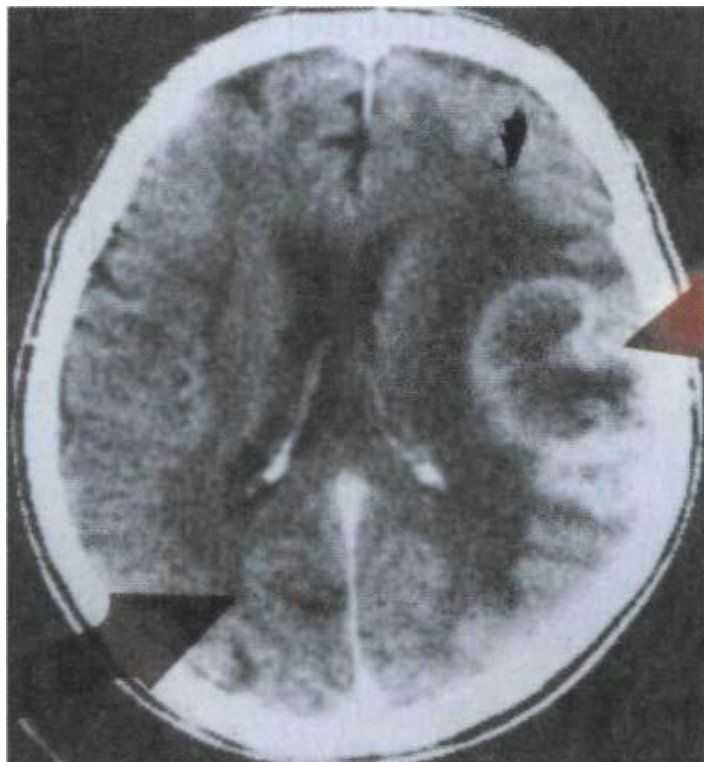КТ головного мозга 40-летней пациентки-правши с карциномой шейки матки. Очаг Хамера слева периинсулярно активен. Сексуальный конфликт: её муж сказал ей после замечательной любовной ночи: «Ах, это все ерунда». Была диагностирована карцинома шейки матки и (в соответствии с Новой Медициной) язва коронарных вен. КЛ: развод с мужем. Пациентка пережила эпилептоидный кризис эмболии лёгких. Спустя три месяца результат мазка был негативным!



КТ головного мозга 34-летней пациентки-правши, у которой также обнаружена карцинома шейки матки с язвой коронарных вен. Соответствующий Очаг Хамера показывает отёк решённого конфликта. Сексуальный конфликт: её гражданский муж спал с её лучшей подругой и та забеременела. КЛ произошёл от примирения обеих подруг. Конфликт продолжался 7 месяцев. Пациентка пережила драматичный эпилептоидный кризис (сердечный приступ для правой половины сердца и эмболия лёгких) с большой дозой кортизона, который наступил непосредственно после изготовления этих снимков. Также она пережила карциному шейки матки и соответствующую «опухоль головного мозга» без традиционной терапии.



10.8 Мужской территориальный конфликт на КТ головного мозга



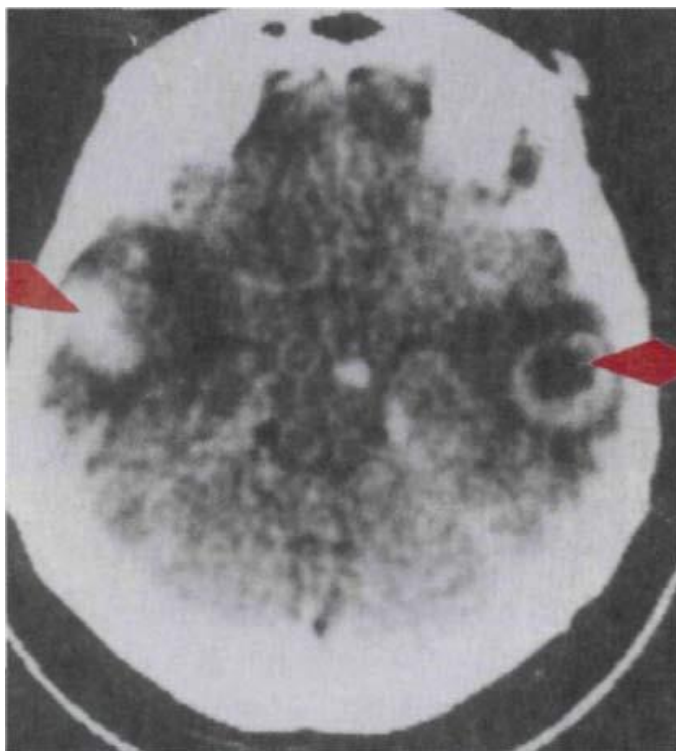
Мужское соответствие сексуального конфликта: территориальный конфликт. Очаг Хамера на КТ расположен напротив - справа периинсулярно.

Это одно из «красивейших» изображений моей коллекции. Виден большой маркированный глией Очаг Хамера с большим перифокальным и интрафокальным отёком (правая стрелка). Левая нижняя стрелка указывает на реле для левого яичка окципитально-базально слева (мозг-орган не перекрещен). Этот Очаг Хамера также имеет интра- и перифокальный отёк. Наконец видна ещё отечность в белом веществе дорсально к рогам с обеих сторон, которая соответствует обвалу самооценки с остеолизом в области таза с обеих сторон. Итак, все конфликты в стадии разрешения.

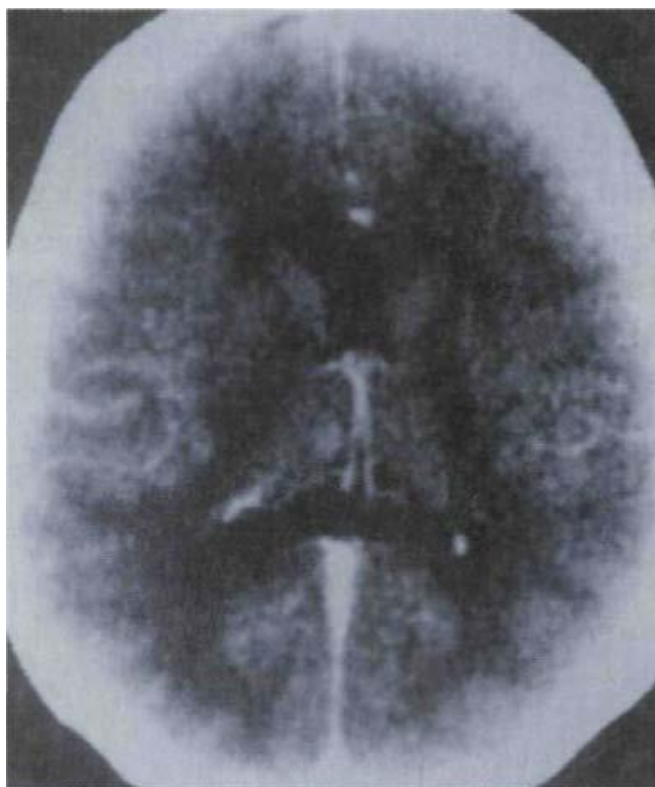
Что же произошло? Речь шла об одном крестьянине из Нижней Саксонии, чей сын тяжело пострадал на мотоцикле в автокатастрофе, и, как отцу сначала сказали, у него было мало шансов выжить. Отец думал, что если сын и выживет, то останется калекой на всю жизнь. Так как его сын был единственным наследником поместья, то он пострадал колоссальным территориальным конфликтом, который можно понять только зная крестьянский менталитет. Одновременно, однако, он пострадал, как и любой нормальный отец, конфликтом потери с карциномой яичка слева. Со дня аварии каждый день он ощущал уколы в сердце - стенокардию. Территориальный конфликт продолжался полгода. Сын смог, наконец, покинуть реанимацию, для отца решение конфликта! Через 4 недели после того, как сын смог снова работать, с отцом случился – на высшей точке фазы восстановления (с отеканием язвы коронарных артерий) – сердечный приступ для левой половины сердца с головокружением, головной болью, нарушением чувства равновесия. Кроме того, как знак фазы восстановления некроза яичка, появилась опухоль яичка. Прежде чем какой-нибудь нейрохирург мог заинтересоваться операцией «опухоли» мозга, пациент быстренько покинул больницу.

10.8.1 Примеры так называемой шизофренической констелляции на КТ головного мозга; здесь на примере комбинации сексуального и территориального конфликтов

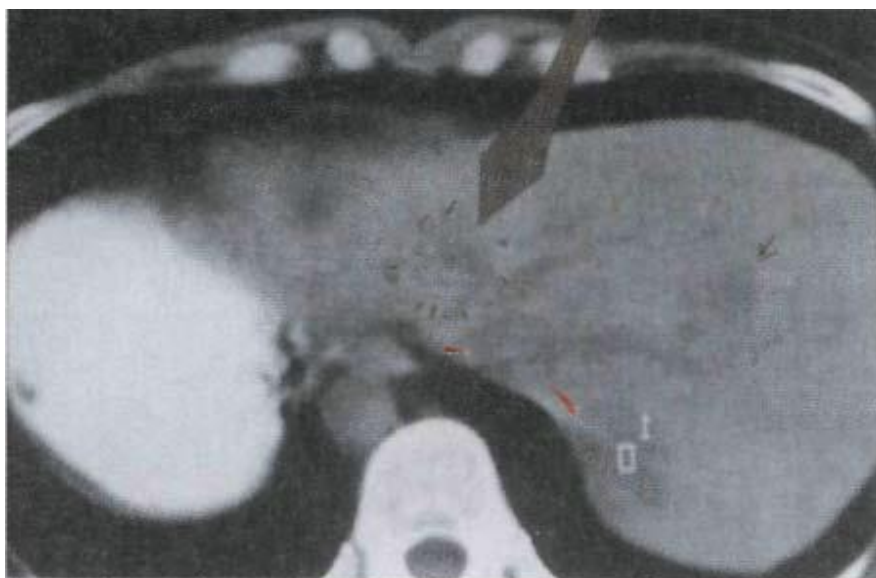
Состояние после закончившейся шизофренической констелляции – оба Очага Хамера показывают отёк решённого конфликта. Справа образовалась киста в результате интрафокального отёка и разрыва ткани внутри Очага Хамера. У пациентки было давление на мозг и можно было попробовать её спасти медикаментозно кортизоном. Вместо этого из-за «метастазов мозга» её как бы усыпили морфием.



Две конфигурации стрелковой мишени в активной фазе конфликта в правой и левой территориальной области коры. Это соответствует шизофренической констелляции, а в данном случае с постмортальными навязчивыми мыслями у руководительницы одной религиозной общины, которая целыми днями думала о том, какую хорошенькую другую женщину полюбит её муж после её смерти (она была уже тяжело больна).



10.9 Конфигурация мишени в печени

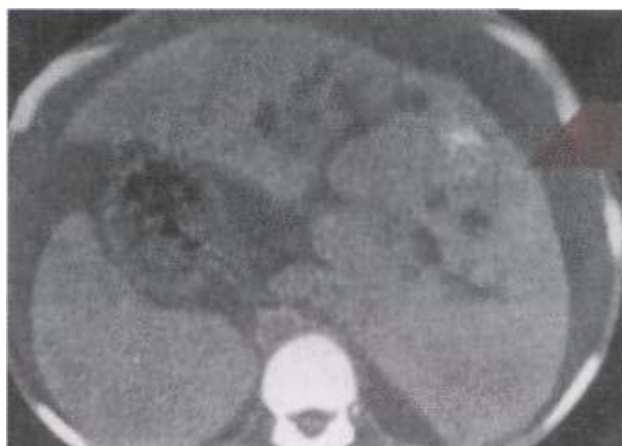

Несколько конфигураций стрелковой мишени в печени: всегда ранняя стадия т.н. солитарной карциномы печени.

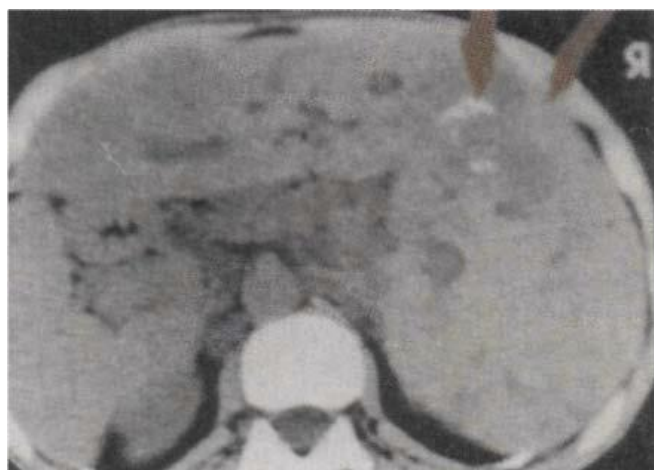
Конфигурации стрелковой мишени органа связаны с конфигурациями мишени в мозге, а точнее сказать, несколько конфигураций мишени органа могут быть связаны с одной конфигурацией мишени в мозге.

Волнующее в этой найденной опытным путем взаимосвязи то, что практически мозг и орган колеблются в одном такте посредством «конфигурации стрелковой мишени», то есть мы можем представить орган с его клеточными ядрами, которые связаны друг с другом как будто это второй мозг, мозг органа. Головной мозг и мозг органа колеблются в одной и той же фазе одинаковым образом, как показывают наши конфигурации мишени. То головной мозг посылает приказ в мозг органа, напр. моторику, то мозг органа посылает информацию в головной мозг, напр. сенсорику. Частично мы знали эти вещи из неврологии, но дальше этого мы не шли, потому что не знали взаимосвязей Новой Медицины.

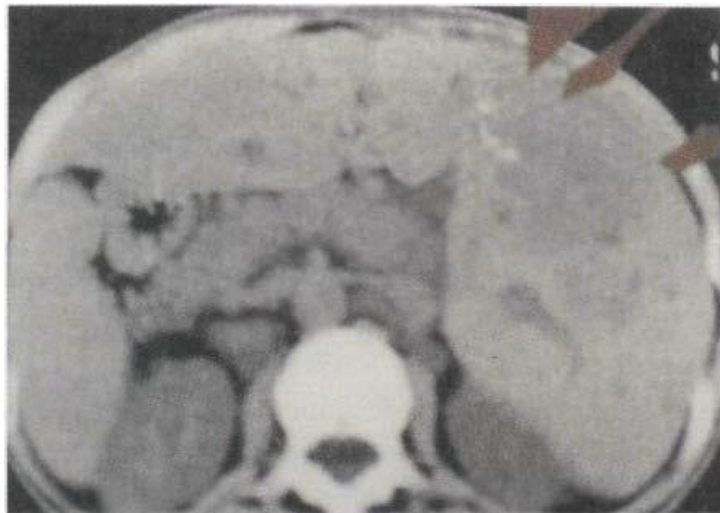
Следующие снимки показывают процесс таких конфигураций мишени в печени:



На обоих следующих изображениях мы видим уже кальцифицированные очаги, а также новые активные очаги и процессы восстановления, которые соответствуют хроническому рецидивному процессу.

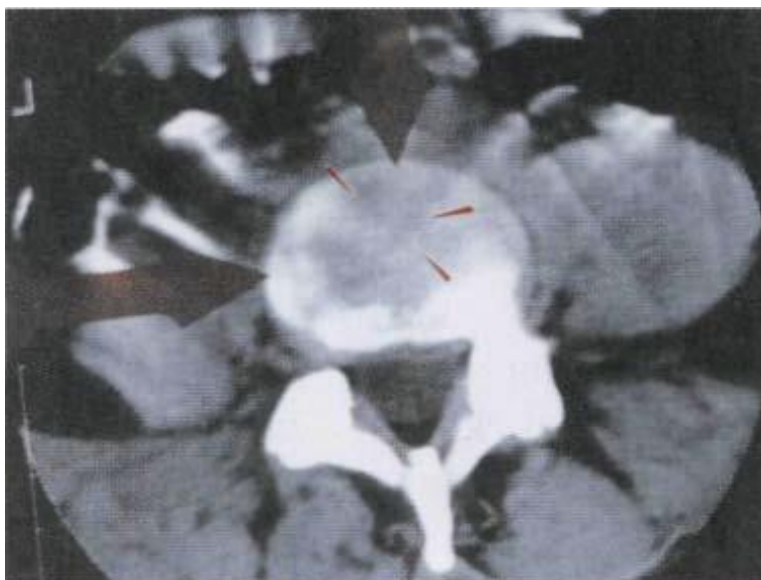
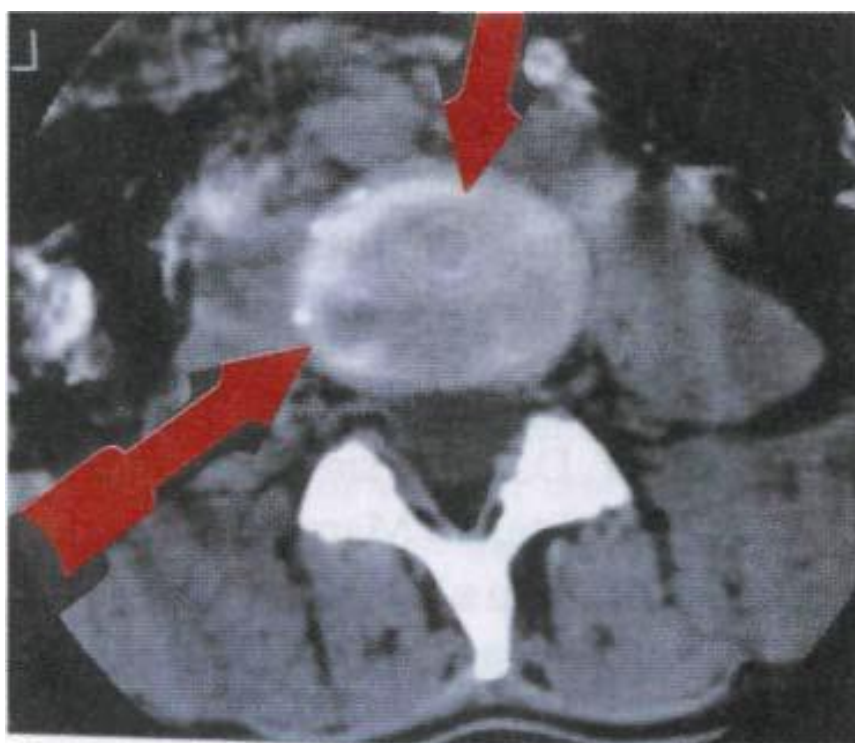


Возобновлённая фаза восстановления этого остаточного состояния (кальцинация) с уже опять прошедшей солитарной карциномой печени, соответствующей хроническому рецидивному страху смерти от голода. Всегда видны круглые структуры «круглых печёночных очагов», которые происходят от прежних конфигураций мишени.



Тот же феномен мы видим также и в кости, если случайно на срезе КТ будет поймана активная фаза, или по-другому, конфигурация мишени в органе.

Изображение показывает два активных очага в формации стрелковой мишени в позвонке. На КТ видно, что остеолит позвонка, или декальцинация, идёт полным ходом, в соответствии с активным конфликтом обвала самооценки.



Рядом мы видим на другом изображении той же серии ещё один, находящийся с краю, активный очаг, в общей сложности это 3 круговые формации «мозга органа».

10.9.1 Конфликт смерти от голода, потому что поварихи уходят

Этот случай 43-летней пациентки правши я включил в книгу, потому что он убедителен на органическом уровне.

Пациентка вышла замуж в 20 лет в «высшие круги», но у неё был один недостаток: она ненавидела готовить и вообще вести домашнее хозяйство. Муж предоставил ей не только домработницу, но и повара. Хотя она очень мало понимала в приготовлении пищи, скорее совершенно ничего, но она с удовольствием разыгрывала строгую хозяйку. Поварихи это быстро понимали и одна за другой покидали дом после ссоры, постоянно с одним и тем же объяснением, что она ничего не понимает в готовке, поэтому требовала то, сама не знала что. В общем счёте у неё было 10 поварих. Мы подозреваем, что свой первый СДХ со специальной программой смерти от голода она получила тогда, когда одна повариха, которая была лучше чем все другие и с которой она всегда имела успех в обществе, в пятницу вечером покинула её, в то время как в субботу ожидался большой приём гостей. Каждый раз, когда повариха уходила после ссоры – часто в пятницу вечером – она страдала от рецидива.

8 лет назад она пригласила иностранку-повариху, которая очень хорошо готовила. Через 3 года однажды повариха рассказала, что в прошлые выходные она вышла замуж. Тут наша пациентка снова пострадала от рецидива и конфликта «разлуки с партнёром» (с протоковой карциномой молочной железы), потому что она думала, что и эта повариха скоро уйдёт.

Но она не ушла. И снова конфликт смерти от голода разрешился с ночным потоотделением, как и при прошлых рецидивах. А вот конфликт разлуки странным образом не решился, потому что остался страх, что повариха всё же может уйти.

В начале 1994 года был замечен маленький циррозный¹⁷¹ узел в правой груди и эта грудь была ампутирована, как и левая грудь сразу тоже была ампутирована - «для профилактики»! 4 года спустя, в ноябре 1998 года, в пятницу вечером повариха всё же ушла, не сказав ни слова, после небольшой ссоры. Снова пациентка пострадала от сильного рецидива.

После того, как через несколько недель она нашла новую повариху, у неё снова появилось ночное потоотделение к утру (туберкулёз!).

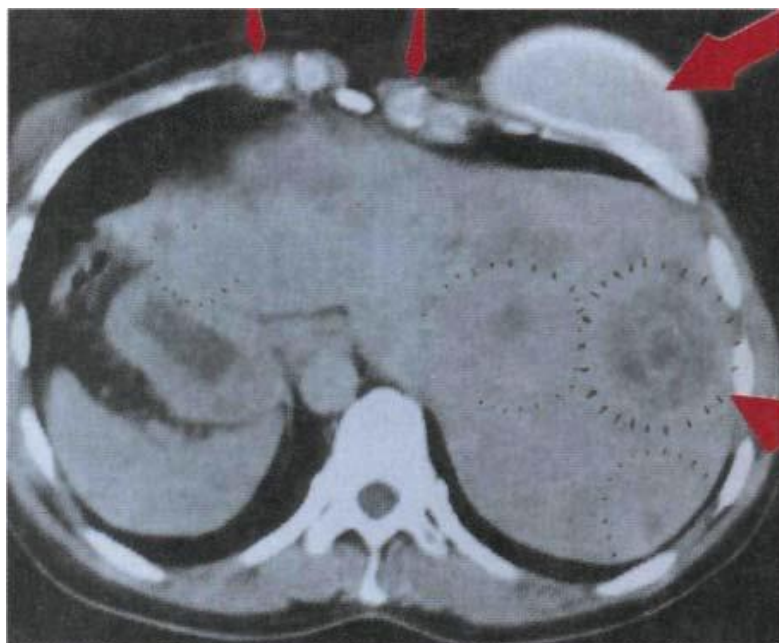
После того, как у неё случайно обнаружился очаг в печени, это звучало так: карцинома грудной железы с метастазами и «метастазы в печень и кость». Тут ничего больше сделать нельзя, остались только паллиативно¹⁷³ химиотерапия и морфий.

С помощью Новой Медицины она может теперь понять свой конфликт, внести свой вклад для предотвращения новых рецидивов и избежать меди-циничного бреда.

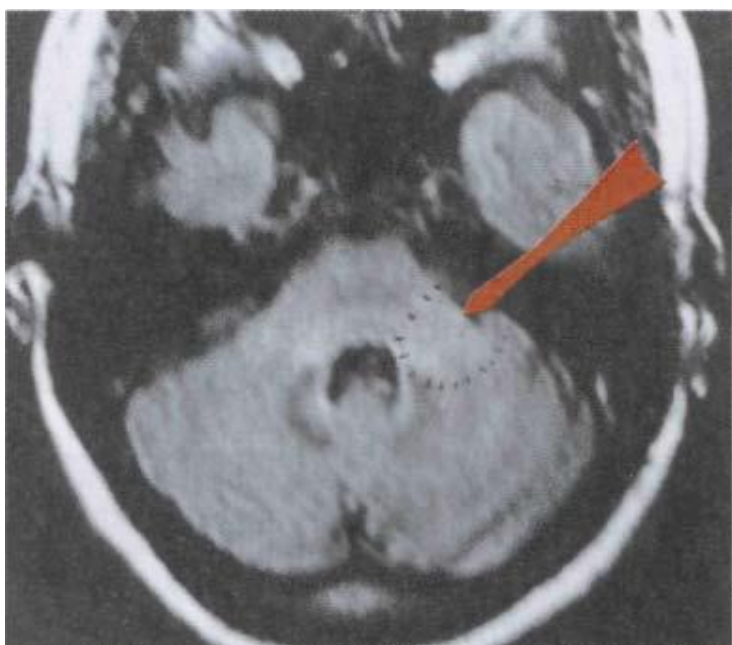¹⁷¹ циррозный = здесь: сужение (сжатие) протоков молочных желез

¹⁷³ паллиативный = предсмертное симптоматичное лечение

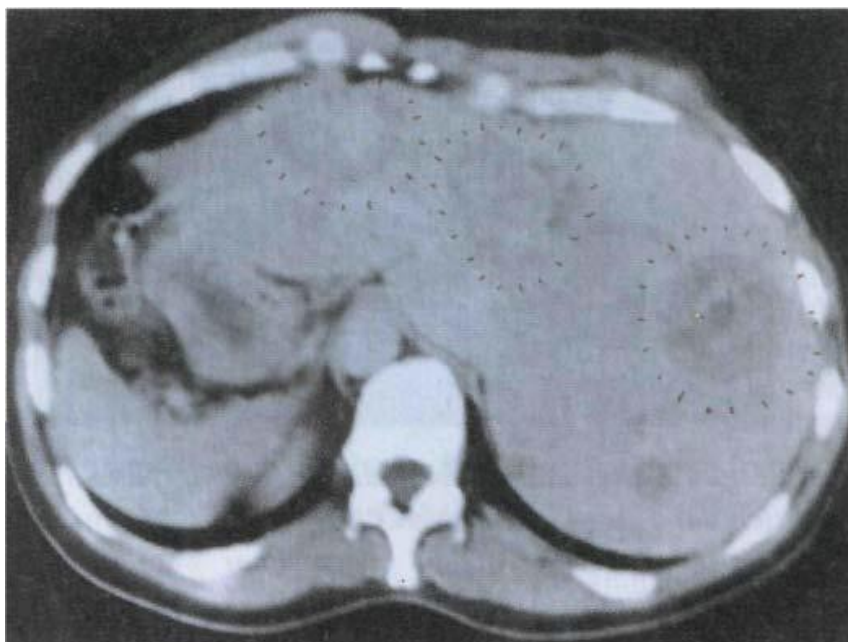
КТ печени, являющаяся наслаждением для любого специалиста. Мы имеем в этом случае такую особенность, что хотя поварих было много, но конфликт был всегда почти идентичным. И всегда при решении конфликта проявлялся туберкулёз с ночными потами и субфебрильными температурами. На этом снимке от ноября 1998 года после особо сильного рецидива мы находимся снова в туберкулёзной фазе восстановления. Мы видим, что каверны частично снова заполнились т.н. «интрафокальным отёком» и



это позволяет нам их снова увидеть. Но такие каверны могут также более или менее оставаться закрытыми, потому что от давления окружающей паренхимы они за это время разрушились и срослись. В таких случаях мы видим только новый «перифокальный отёк». Обе узкие стрелки указывают на вздутые и снова заполненные значительным количеством каллуса остеолиты ребра слева и справа от парастеральной линии (окологрудной линии). Правая широкая верхняя стрелка указывает на силиконовую вставку, которая на этом снимке только обозначена с левого края снаружи. Обвал самооценки объясняется двухсторонней ампутацией груди («теперь я как женщина уже ни на что не гожусь»). Силиконовая вставка была решением конфликта самооценки для пациентки, что означает рекальцинацию, которую мы видим здесь в заключительной стадии.



На этом снимке МРТ ствола мозга видно реле печени при умеренном окрашивании как знак возобновившегося решения рецидива.



На этом снимке печени, который показывает срез несколько выше, чем предыдущий снимок КТ печени, маркированы некоторые, не все, хронические рецидивные и хронические туберкулёзные очаги печени. Для них также действительно вышесказанное.

Особенно интересно то, что при Очаге Хамера органа здесь снова хорошо видны круговые структуры и интра- и перфокальный отёк.

10.10 Никаких операций на мозг! Два почти идентичных случая – противопоставление

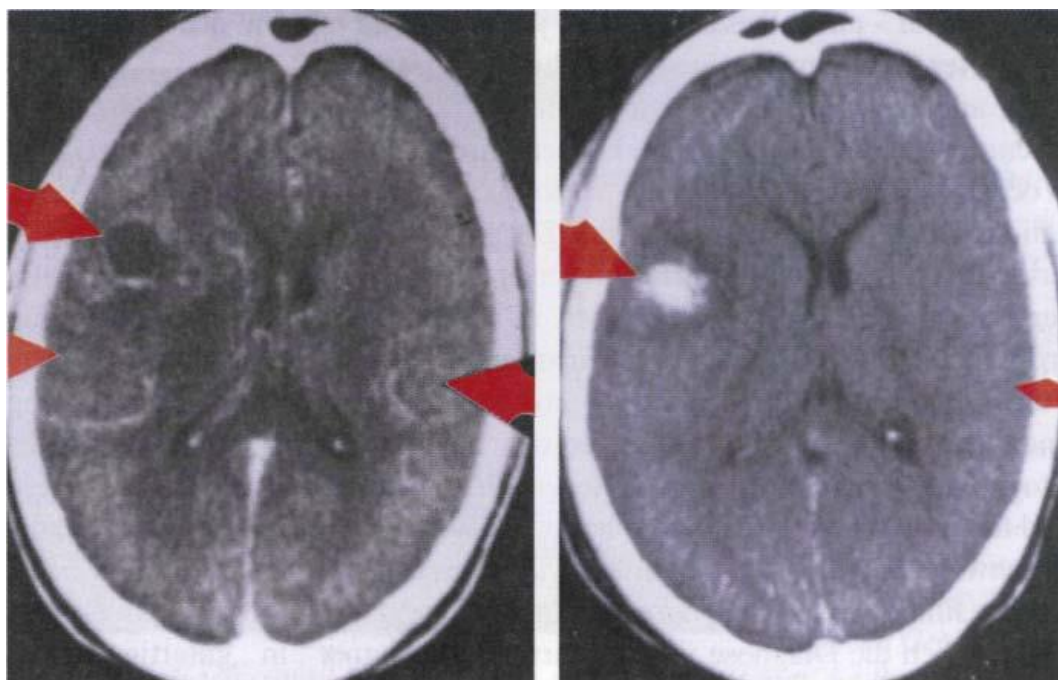
Следующие два случая тесно связаны друг с другом: оба случая были случайно представлены одним врачом на Конференции по верификации университета г. Дюссельдорфа под председательством профессора Штеммана в Гельзенкирхене. Оба пациента родом из соседних деревень и были знакомы друг с другом. В первом случае пациенту 28 лет, второму 19, оба правши, у обоих на правой стороне мозга уже был активный конфликт и оба пострадали почти в одно время от ещё одного в принципе одинакового конфликта – т.е. оба были в шизофренической констелляции. У обоих пациентов почти одновременно диагностировали «опухоль мозга» в центре коры для речи и гортани. Но с этого момента их пути расходятся: один узнал о Новой Медицине, когда было уже слишком поздно – он опоздал всего на несколько дней. Ему, ничего не подозревавшему, прооперировали мозг, потому что ему сказали, что иначе он очень скоро умрет. В абсолютной панике он позволил себя оперировать. В первые 2-3 месяца ему стало немного лучше, потому что давление отёка на мозг, конечно, исчезло – но через полгода он умер, как и все прооперированные на мозг, за немногим исключением...

Другой пациент во втором случае был тоже уже готов для операции на мозге в больнице, где, к счастью, не оказалось запасов нужной крови. На выходные он получил «отпуск» и использовал его для посещения конференции по верификации в Гельзенкирхене. Присутствующие там врачи смогли его убедить, что операция на мозг это опасное безобразие. Когда пациент в понедельник заявил врачам нейрохирургического отделения, что он больше не хочет быть оперированным, опухоль объявили неоперабельной, потому что она была «слишком большой и злокачественной». Рассчитывать можно было только на облучение и химию, но и это тоже с очень плохими прогнозами. Он решил разобраться с Новой Медициной, понял её и не дал себя оперировать. По его собственным показаниям у него были боли еще несколько месяцев, потом пациент выздоровел и снова стал работоспособным.

Через 5 лет его профсоюз задним числом принудительно изменил его диагноз со «злокачественной опухоли мозга» на «доброкачественную каверному», потому что это просто не может быть, что с диагнозом «злокачественной опухоли мозга» человека не оперируют, и он снова становится здоровым.

В первом случае за несколько месяцев до своего второго конфликта пациент пострадал от неприятностей на территории на своем рабочем месте. К моменту второго конфликта осенью 1991 года первый конфликт всё ещё был активен и он был косвенно связан со вторым конфликтом. Из-за своей постройки дома пациент был в большом стрессе, по времени тоже, потому что дом он строил самостоятельно. От второго конфликта он пострадал, когда хотел закрепить лампу над лестничным пролётом, он поскользнулся на доске и уже видел себя на 7 метров ниже на уровне подвала с разможжённой головой. Но тут он из последних сил ухватился за доску, повис в воздухе и смог очень медленно выбраться назад к поручням. После этого он трясся всем телом и не мог остановиться. Конфликт ужасного страха остался на всё время стройки активным, потому что такие ситуации постоянно повторялись в безобидных обстоятельствах. С этого момента он страховался лучше, но всё же всегда трясся, когда работал «между небом и землей».

Весной постройка дома была завершена, и с этим пришло решение конфликта... Трагичным образом появились признаки давления на мозг, нарушения речи и эпилептический приступ, потом последовал диагноз и нагнетание паники традиционной медициной. Ему уже ничто не могло помочь, когда позже ему сказали, что нельзя было соглашаться на операцию. Он умер как жертва злостного угнетения новых открытий традиционной медициной, которая очень хорошо знает, что такие вмешательства почти 100% кончаются смертельно.



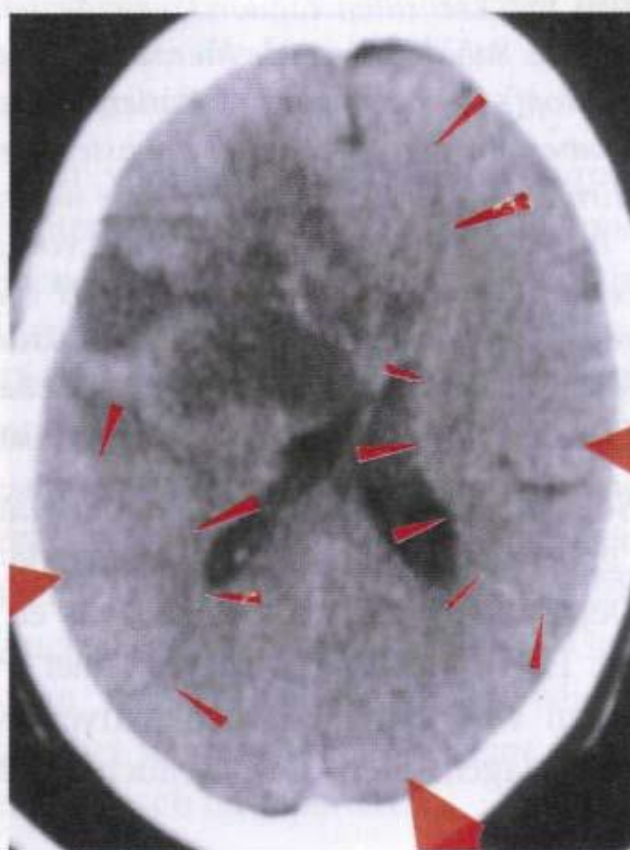
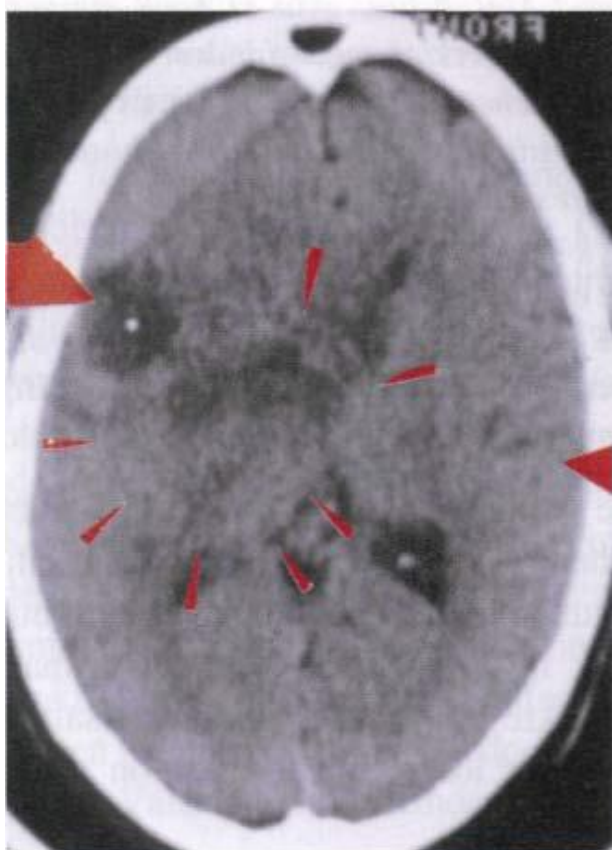
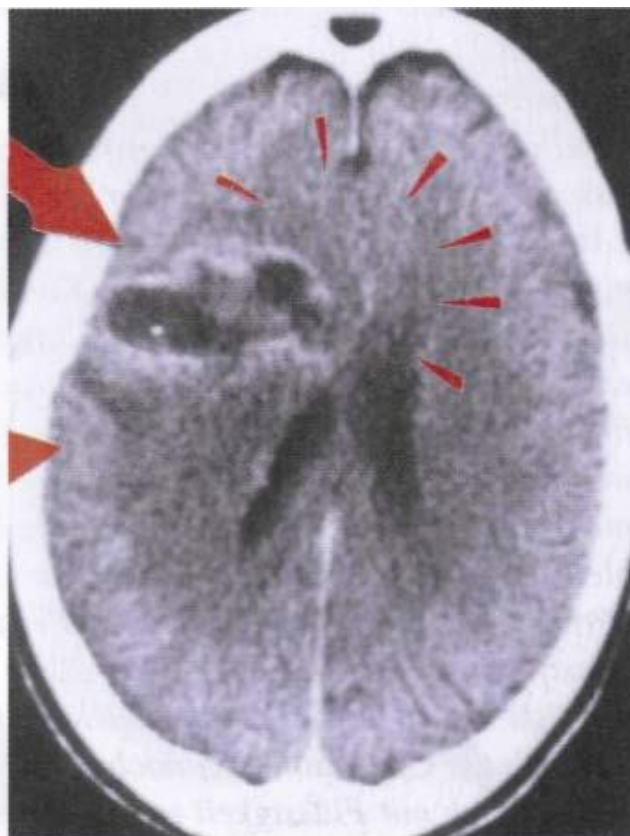Пациент пострадал от двигательного конфликта, когда упал в лестничный проем на стройке, но в последний момент смог удержаться.

На этом снимке КТ головного мозга 28-летнего пациента от 08.03.1992 года (слева с контрастным веществом, справа без) мы видим следующие Очаги Хамера:

Левый снимок: состояние до операции. Стрелка справа: конфликт неприятностей на территории из-за строительства дома (активный). Стрелка слева сверху: Очаг Хамера в PLC-фазе в реле речи и гортани. Стрелка слева снизу: конфликт идентичности. Этот конфликт выглядит активным. Пациент не был уверен, должен ли он идти на операцию. Его чутьё говорило ему: «Нет!»

Правый снимок: те же Очаги Хамера как и на левом снимке, на этот раз с контрастным веществом. Правая стрелка: конфликт неприятностей на территории. Левая стрелка: Очаг Хамера в фазе восстановления окрашен контрастным веществом. Нижняя стрелка слева: активный конфликт самоидентичности!

Справа: КТ головного мозга от 29.04.1992 года того же пациента после операции, ему было вырезано 200 г массы мозга! Как мы видим, пациент получил сразу же новый конфликт страха и отвращения от операции и страх перед возможностью быть искалеченным – что и произошло...



Верхние два снимка от 11.10.1992 года, незадолго до смерти пациента, по своей наглядности оставляют желать лучшего. Левый слой немного ниже (глубже) правого. На левом снимке хорошо видно, как вся передняя система желудочков (передние рога) под серпом сдавлена вправо. Даже левый передний рог почти весь справа от «срединной линии».

Нам остаётся только учиться на ошибках противников Новой Медицины, даже если это только то, чтобы указать им причины бессмысленности их полипрагмазии¹⁷⁴.

У этого пациента мы видим, что реле для прямой кишки лево-церебрально, которое на первом снимке отчётливо видно как активное, теперь также находится в процессе решения. Бессмысленная операция уже прошла. Роптание уже не имеет смысла, другими словами конфликт был «решён реально». При падении, или зависании между «небом и землей», пациент схватил не только конфликт ужасного страха с онемением, но ещё и двигательный конфликт для правой руки и правой ноги. А позже пострадал и от женского конфликта самоидентичности: «Согласиться на операцию или нет?». Соответственно, если следовать логике нейрохирургов, так как конфликты последовательно приходили к решению, они вырезали слишком мало субстанции мозга. При окончании строительства дома конфликт ужасного страха пришёл к решению. Позже разрешился также и лево-церебральный конфликт самоидентичности, и конфликт страха и омерзения перед операцией тоже был решён...

После операции прибавилась следующая проблема: Полость после операции наполнилась жидкостью и образовала кисту. Пока операционная полость сообщается с мозговой жидкостью и та может вытекать, то дело обстоит более или менее нормально. Но если как в этом случае вытекание жидкости осложнено из-за склеенности или вообще блокировки проходных путей, то пациент ощущает чудовищное давление на мозг. Тогда у учеников колдунов постоянно в плане следующая операция на мозг, потому что «злокачественная опухоль» «злокачественно въелась» в мозг....

В этом случае, как видно на предыдущей КТ головного мозга, право-церебральный конфликт неприятностей на территории (Очаг Хамера стрелка справа) очевидно, очень осторожно приходит к решению, а вот слева в реле прямой кишки появился новый активный конфликт потери самоидентичности в виде чёткой конфигурации стрелковой мишени (Очаг Хамера стрелка слева), потому что была объявлена новая операция.

Бедные пациенты лежат дома совершенно беззащитные. Всевозможные «хорошие» друзья и «благонамеренные терапевты» уговаривают их со всех сторон. Пациент не знает, кому он должен верить, до него и так доходит только половина информации, и он впадает из одной паники в другую. Часто мы видим, что новые активные конфликты ударяют как пулеметные залпы. Также часто они быстро проходят, чтобы их сменили новые рецидивы. Тогда невежественная, глупая и фальшивая традиционная медицина только констатирует: «Рак продолжает расти, нужно снова оперировать!»

¹⁷⁴Полипрагмазия (от лат. «poly» - много и греч «прагма» - предмет, вещь) – одновременное назначение больному множества лекарств

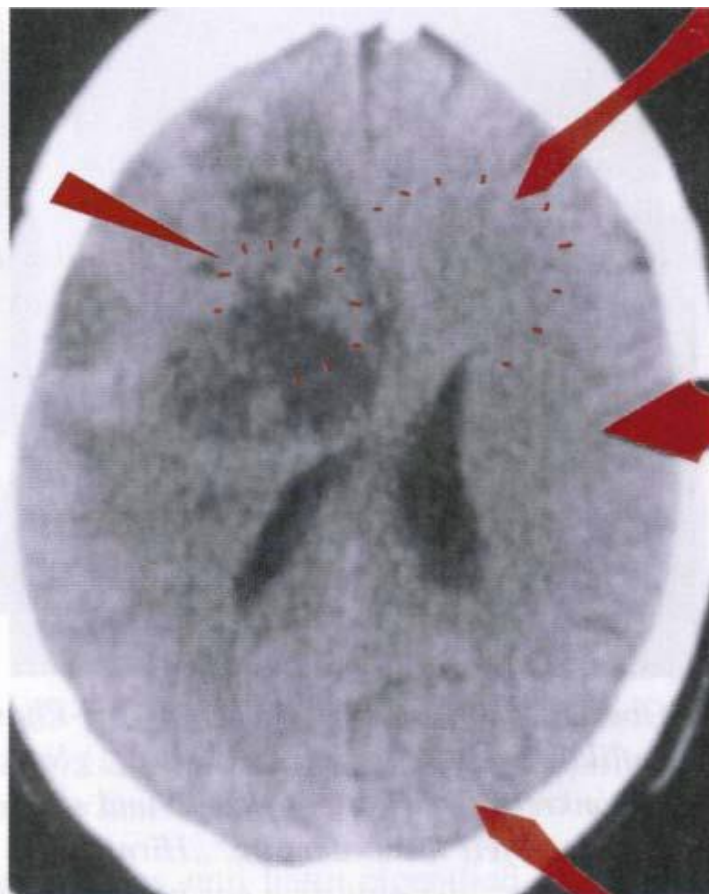
КТ головного мозга от 14.10.1992 года за несколько дней до смерти пациента. Его как бы усыпили морфием. Всегда слышно тогда следующее выражение: «Ну да, все равно уже его нельзя было спасти!»

Левая стрелка: наконец виден Очаг Хамера в двигательном центре коры (для правой ноги), который спровоцировал эпилепсию.

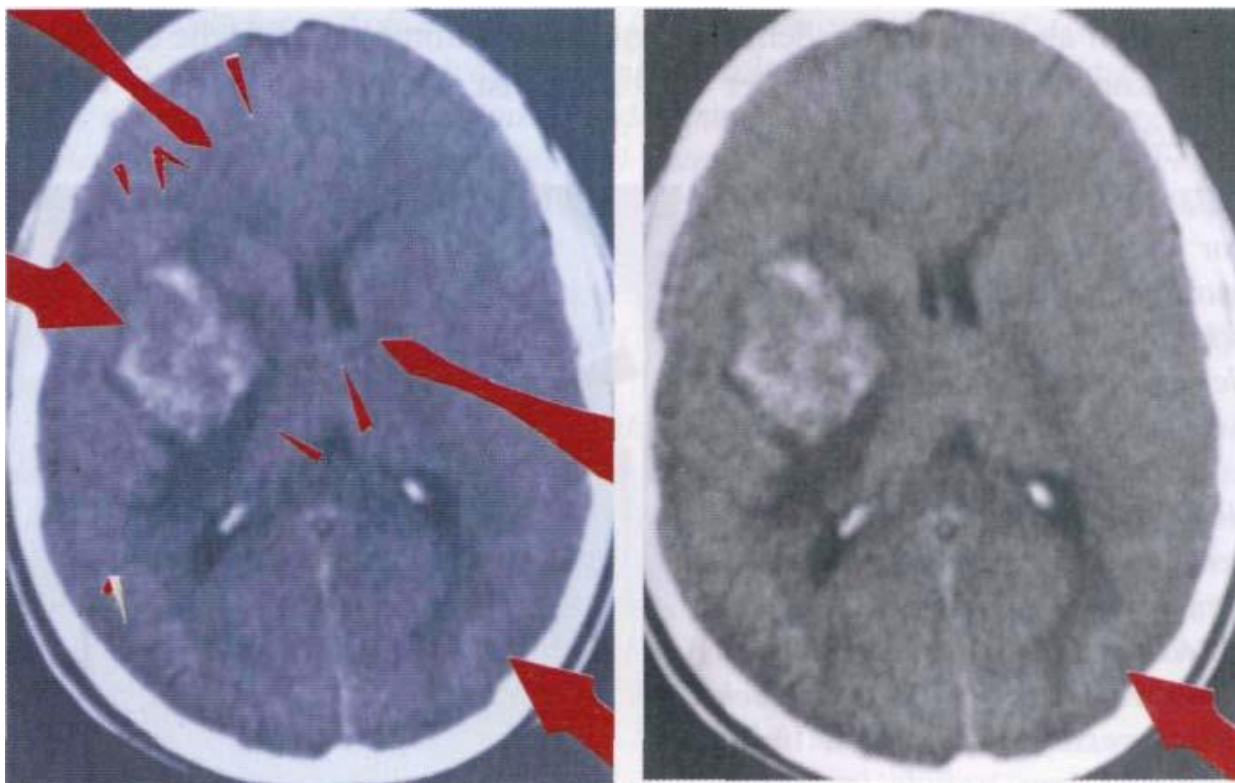
Правая стрелка сверху: Очаг Хамера сдвинут вправо левым новообразованием, он относится к левой ноге и руке, и как раз приходит к решению.

Средняя стрелка справа: осторожно идущий к решению Очаг Хамера для конфликта неприятностей на территории.

Нижняя стрелка справа: большой, находящийся в стадии решённого конфликта страха преследования Очаг Хамера, соответствующий страху перед хирургом, который хотел оперировать на мозге и оперировал его (всё, что находится за роговицей, пациент ощущает как сзади – страх преследования!).



Следующий случай дополняет предыдущий. Тогда 19-летний пациент в настоящее время является специалистом по компьютерам в Телекоме и между делом может прямо на ходу прочитать лекцию по Новой Медицине. Конфликт был почти идентичным с предыдущим случаем: пациент как ученик Телекома свалился с телефонного столба, потому что его «кошки» на ногах не схватились за столб. И этот конфликт был вторым конфликтом и вызвал шизофреническую констелляцию. Конфликты решились примерно в одно время с предыдущим молодым пациентом и были диагностированы как «опухоль головного мозга». Этот пациент был тоже на конференции по верификации в Гельзенкирхене 18.05.1992 года. Но пути обоих пациентов разошлись ещё до конференции, один молодой мужчина, отец двоих детей, был только что прооперирован на мозге...



Левый верхний снимок:

Верхняя стрелка слева: Очаг Хамера для конфликта страха и отвращения, находящийся как раз в фазе восстановления. Органически: недоедание, производящие глюкагон островковые альфа-клетки. Пациент противится и испытывает отвращение от падения с телеграфного столба.

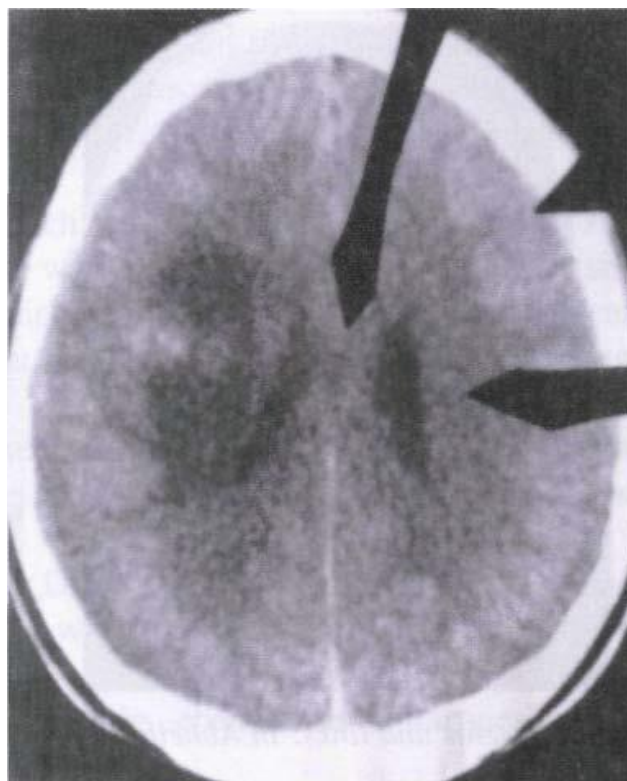Нижняя стрелка слева: т.н. «опухоль мозга» в центре Брока. Ранее называвшуюся «опухоль мозга», которая конечно не является таковой, можно увидеть только в фазе восстановления как в принципе безвредный ремонт соответствующего реле с помощью отложения глии – клеток соединительной ткани. Здесь мы видим, что затронута была также и моторика правой руки. Когда такая огромная «опухоль мозга» вдруг исчезает спонтанно, то нет необходимости эти «опухоли мозга» вообще оперировать. Это совершенно не означает, что нам время от времени не будут ломать голову эти отекающие «ремонтные места» с новообразованиями, признаками давления в мозге, головными болями и эпилептическими приступами. Но как раз у нашей медицины есть для этого хорошие возможности. 95-98% выживают без реанимации. И только совсем немногие пациенты (где-то 2-3%) находятся настолько в критичном состоянии, что без реанимационных мероприятий они бы умерли. И даже с реанимационными мероприятиями у нас всё же умирают 2-3% пациентов, потому что мы тоже не являемся господом Богом. Особенно мы боимся рецидивов, которые разрывают все шрамы в заключительной фазе восстановления. Но перед лицом почти 100%-й смертности при операциях на мозг это почти ничего.

Верхняя стрелка справа: ещё активный Очаг Хамера в реле двигательного центра коры для обеих ног, которыми он обхватил телеграфный столб, соответствует частичному параличу обеих ног. Здесь и на правой руке у него был раньше – и позже при рецидивах ещё раз – эпилептический приступ.

Снимок справа:

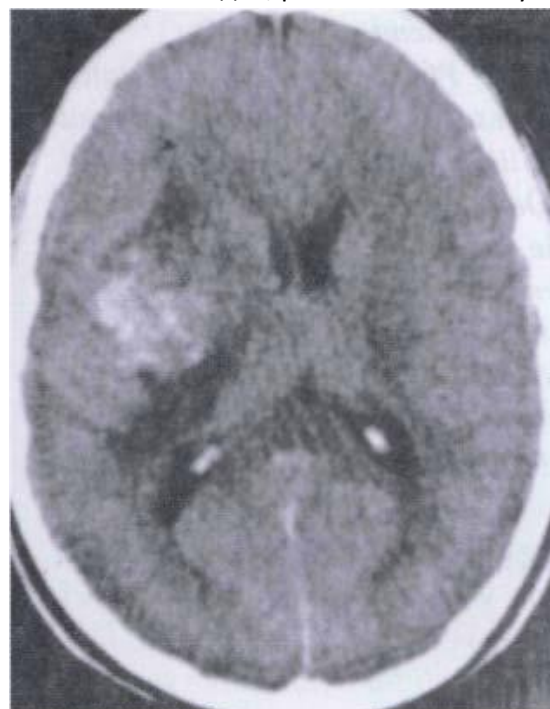
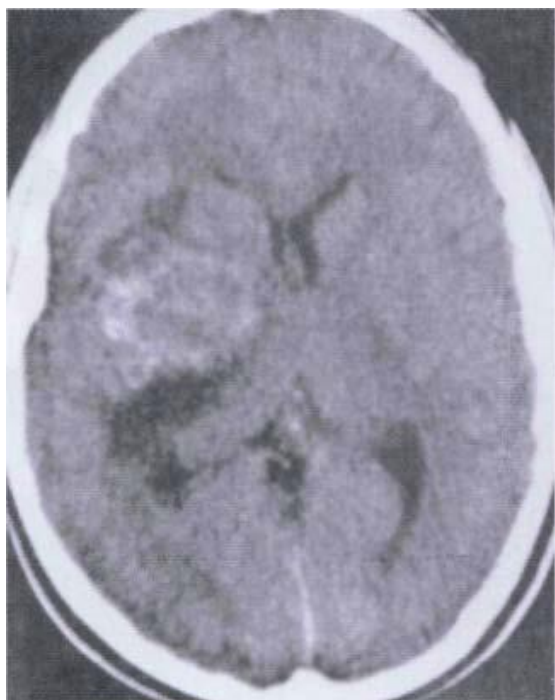
Верхняя стрелка сверху: Очаг Хамера, принадлежащий двигательному центру коры (частичный паралич обеих ног).

Самая нижняя стрелка показывает, как и самые нижние стрелки на предыдущих снимках на Очаг Хамера, соответствующий стороне «ребёнка /матери», а средняя стрелка - на реле бронхов (Очаг Хамера в PLC-фазе). Реле для мускулатуры левой ноги и левой стороны таза и конфликт преследующего страха образовывали постоянно тройной трек при всех запретах матери. Это получит позже определённое значение, когда он против совета матери посреди ночи захочет отправиться в отпуск со своей подругой. От лево-церебрального эпилептического кризиса он попал моментально в шизофреническую кортикальную констелляцию на время эпилептического кризиса.



У этого 19-летнего пациента во втором случае собственно была «опухоль мозга», как казалось, намного больше. Поэтому позже он был объявлен неоперабельным с неблагоприятным прогнозом. По прогнозам врачей «при отсутствии облучения и химии через несколько дней наступает смерть».

Ну что, эта «опухоль» есть у пациента до сих пор. Речь идёт о безобидном уплотнении глии как знаке законченного ремонта в реле. Конечно, позже отёк больше не виден, реле больше не опухшее.



Снимки справа и слева: находящаяся в процессе исцеления т.н. «опухоль мозга» через несколько месяцев

Эти случаи показывают особенно ясно, что пациенты умирают, **потому что** с ними проводят безумные операции на мозг. В нашем втором случае пациент решил ничего не предпринимать, конфликты были решены, и собственно ничего не должно было снова вернуться. С момента СДХ понадобилось ещё полгода, когда он от практики в обучении (с лазаньем на телеграфные столбы) перешёл к следующему этапу (офисная работа). Мы ему с теплотой пожелали, никогда больше не взбираться на телеграфные столбы, даже шутки ради. А также на что-либо подобное, напр. конёк крыши. Это пациент понял очень хорошо. Через 5 лет пациента представили профсоюзу:

Врач: «Господин Х., как Вы себя чувствуете?»

Пациент: «Добрый день, господин доктор, чувствую себя хорошо, я ни на что не жалуюсь, никаких приступов. Уже 4,5 года чувствую себя хорошо».

В.: «Но у Вас же опухоль мозга?»

П.: «Ну и что, я все равно себя хорошо чувствую, я полностью работоспособен. Со мной на самом деле все хорошо!»

В.: «Да, но Вы не можете себя хорошо чувствовать. Иначе Вы должны быть признаны здоровым через 5 лет после опухоли мозга. И эту опухоль можно увидеть, как и тогда, хотя она и стала меньше».

П.: «Господин доктор, что я Вам должен сказать? У меня все хорошо».

В.: «Нет, так не пойдет. От опухоли мозга умирают, с операцией или нет. Или у вас была опухоль мозга, тогда Вы должны были умереть, или это не была опухоль мозга, потому что Вы еще живы».

П.: «Да, но господин доктор, я уже был в больнице для операции, только тогда не было запасов крови... и тогда сказали, что все равно это неоперабельно, мне же надо было половину мозга вырезать, там все равно уже ничего нельзя было сделать, даже облучение и химия не помогли бы».

В.: «Все, хватит. У Вас просто не было опухоли мозга. Вы же ещё живы. Мы должны найти теперь новый диагноз, напр. «доброкачественная кавернома мозга»!»

П.: «Как скажете, господин доктор, Вы можете это назвать, как хотите, мне это не мешает. Но что такое доброкачественная кавернома мозга?»

В.: «Какая разница, ну что-то доброкачественное, иначе Вы должны были уже умереть!»

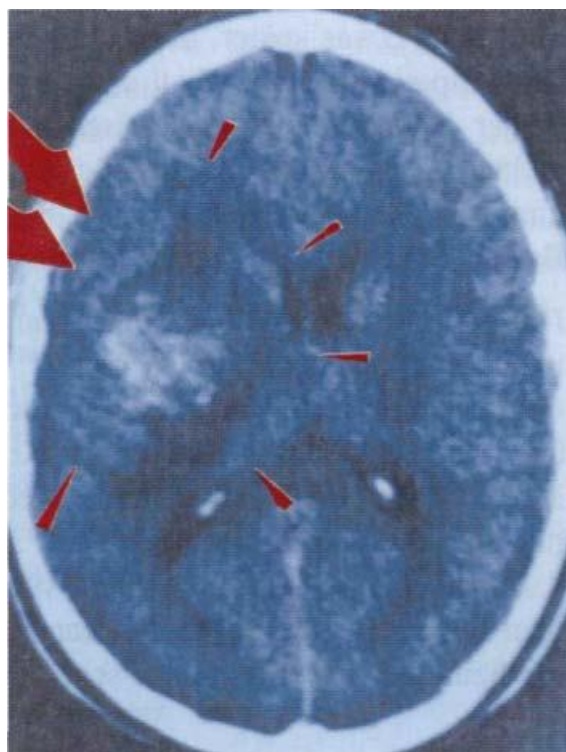
П. ухмыляясь: «Ну конечно, господин доктор, это я понимаю. У меня никогда не было опухоли мозга, и теперь тоже нет. Какое счастье, что Вы меня не прооперировали!»

С тех пор этот случай пациента проходит под псевдодиагнозом «доброкачественная кавернома мозга».

Тот же КТ снимок головного мозга, как и предыдущие, но выполненный с изменённой техникой.

От рецидивов «опухоль головного мозга» в фазе восстановления снова отека. К счастью это был только короткий рецидив. Но таких рецидивов, особенно если они продолжаются долго, мы очень боимся.

Через два месяца после официального изменения диагноза задним числом к пациенту пришёл его крёстный отец и сказал: «Ах, дорогой Дирк, Ты ведь работаешь в Телекоме, ты ведь знаешь, как поставить тарелку на крышу. Я уже всё для этого приготовил, тебе нужно только поставить!»



Пациент колебался. Ему настоятельно порекомендовали, что в соответствии с Новой Медициной он может делать что хочет и больше не получит эпилептический приступ. Но в ближайшее время он ни в коем случае не должен куда-либо залезать, откуда можно упасть, иначе у него произойдёт рецидив и после этого снова эпилептический приступ, если всё было правильно рассчитано.

Но крёстный настаивал всё сильнее, считая, что пациент не соглашается из злого умысла, что он совсем не хочет это делать. Тогда он, наконец, подумал: «От одного раза не будет ничего плохого, кроме того уже прошло 5 лет и мне не надо смотреть вниз, можно взять приятеля в помощь, я не хочу отказывать крёстному». И так, с одним приятелем он поставил тарелку на крышу дома крёстного.

Через 30 часов это случилось: После только 3 часов сна в 1 час ночи, несмотря на предостережения матери, он сел с подругой в машину, и они отправились в отпуск. Но добрались они только до соседней деревни, как с ним случился обязательный эпилептический приступ после рецидива конфликта падения с телеграфного столба. Он потерял сознание и въехал в каменную стену. Мы правильно всё «рассчитали» и пациент это знал, когда реконструировал всё случившееся в больнице при вернувшемся сознании. Это было «испробовано на деле»!

То, что мы нашли все конфликты правильно, подтвердилось и немного позже, когда молодой человек при съёмках видеофильма рассказывал молодой со-пациентке свой случай и рецидив: при работающей камере с ним случился эпилептический приступ, начиная с судорог правой руки и правой ноги. После того, как он пришёл в себя, его первые слова были: «Смотри, А., разве это не было убедительным доказательством того, что Новая Медицина права?»

Этот случай потому ещё так интересен, что он показывает, как надо поступать, чтобы «неоперабельную опухоль мозга» без больших проблем выстоять, и чего нельзя делать даже через 5 лет! Конечно, есть возможность т.н. «десенсибилизации конфликтов», под девизом: «После аварии снова за руль!» Но это работает только в немногих, избранных случаях. Чаще существует проблема, что мы не можем избежать конфликтов, потому что пациент не может уйти из своего жизненного окружения и т.д. Поэтому мы в Новой Медицине очень остерегаемся прогнозов, хотя большинство пациентов выживают. Но прогноз может быть только таким хорошим, насколько пациент понял механизмы Новой Медицины, но и даже тогда...

10.11 Гистология¹⁷⁵ очагов Хамера

Наш человеческий мозг состоит – как и у животных – на 10% из клеток мозга (нервные клетки) и на 90% из глии, т.н. соединительной ткани мозга. О происхождении и функции этой глии ещё спорят учёные мужи. Я поэтому не хочу быть умнее, чем корифеи в этой области.

Несомненно то, что глия состоит из:

- а) макроглии (большой глии) и
- б) микроглии (малой глии).

Микроглия, как полагают в последнее время, должна быть образована костным мозгом и тесно связана (если не идентична) с моноцитами. Таким образом, она в любом случае принадлежит мезодерме. Раньше считалось, что она происходит от Pia Mater, соединительной ткани, непосредственно прилегающей к мозгу. Но даже в этом случае микроглия мезодермального происхождения. Макроглия состоит из астроцитов и олигодендроцитов. Астроциты образуют преимущественно рубцы в головном мозге, в то время как олигодендроциты осуществляют примерно функцию т.н. клеток Шванна в мозге, а именно обволакивают и изолируют нервные клетки. Но эти функции практически не так легко дифференцировать, как это возможно теоретически. Ниже мы обсудим это подробнее.

¹⁷⁵Гистология = учение о тканях организма

Интересно, во всяком случае, то, что макроглия и микроглия тесно взаимодействуют друг с другом, причем микроглия подвижна (во всяком случае, в начале), а макроглия устойчива к местоположению. По этой причине есть исследователи, которые считают, что вся глия мезодермального происхождения, но большинство из них считают макроглию эктодермальной, происходящей из нервного желоба.

Прежде всего, необходимо чётко определить, что мозговые и нервные клетки не могут делиться или размножаться после рождения. **Поэтому уже по определению нет опухолей головного мозга в смысле карциномы.** Единственное, что может там размножаться, это глия. Таким образом, на самом деле можно говорить только о рубцах соединительной ткани мозга или о келоиде глии¹⁷⁶.

Но даже это описание, которое я пока ещё считаю лучшим, отражает дело лишь наполовину, потому что в мозгу имеются разнообразные виды шрамов и всевозможные комбинации. И всё же все они Очаги Хамера.

Я задал вопрос нейро-гистопатологу в Эрлангене, как он себе представляет то, что на самом деле происходит при образовании Очага Хамера. Он объяснил это следующим образом: При альтерации¹⁷⁷ одной области мозга, в его словоупотреблении «опухоль мозга», по какой-то причине происходит то, что французы называли т.н. «Croissance perineuronale», по-русски: обволакивание мозговых нервных клеток перекрёстным образом. Если представить себе отдельные клетки мозговых нервов в виде небольших батарей, то в результате какого-то процесса у большого количества таких батарей произошла утечка, и они должны быть теперь герметизированы или заизолированы между собой с помощью глии. Это можно по аналогии представить так, как если бы огромная решётка в своих промежутках между каркасом была бы заполнена твердым материалом, например, песком, стеклом или тому подобным. Такая «более твердая» консистенция, которую мы называем **«гиперденсивным очагом»** (более плотный очаг), состоит из отложений глии. Такой гиперденсивный очаг обычно также лучше снабжён кровью, как и наши шрамы, особенно келоидные рубцы тела. Поэтому гиперденсивные очаги обычно лучше окрашиваются контрастным веществом, а это обычно происходит везде, где за единицу времени течёт больше крови, обогащённой контрастным веществом.

Теперь ты сразу спросишь, дорогой читатель: Да разве возможно, что это действительно всё в принципе одно и то же: инсульт, кровоизлияние в мозг, киста мозга, опухоль головного мозга, менингеома, гиперденсивные (увеличенной плотности) и гиподенсивные¹⁷⁸ (уменьшенной плотности) очаги или ареалы и все множество непонятных отёков мозга всех видов?

Ответ: За немногими исключениями, да! Конечно, есть относительно редкие субдуральные¹⁷⁹ и эпидуральные¹⁸⁰ гематомы при падении (кровоизлияние между твердой мозговой оболочкой и паутинной (арахноидальной) мозговой оболочкой, соответственно между черепной коробкой и твердой мозговой оболочкой), конечно, есть менингиты (воспаление мягкой мозговой оболочки) и энцефалиты, например, после травм и операций, и, конечно, иногда есть также кровоизлияние в мозг. Не беря во внимание эти исключения, которые составляют самое большее 1%, все другие изменения в мозге являются Очагами Хамера в различных вариантах.

¹⁷⁶келоид = келоидный рубец (опухолевидное разрастание грубой волокнистой соединительной ткани кожи)

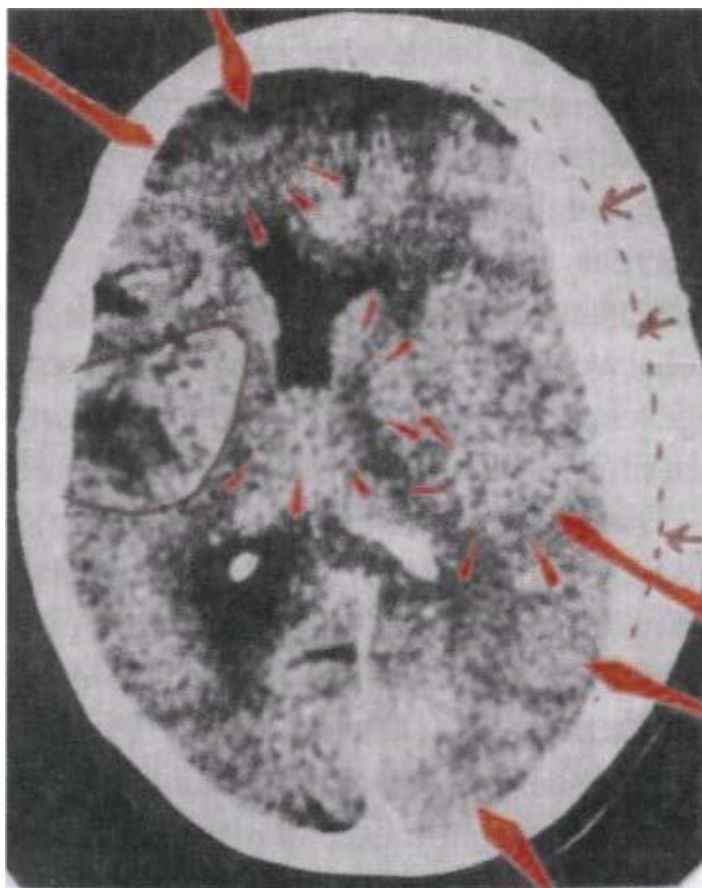¹⁷⁷альтерация = необычное изменение

¹⁷⁸гиподенсивный = обозначение менее плотной области

¹⁷⁹субдуральный = расположенный под Dura mater (твердой мозговой оболочки)

¹⁸⁰эпидуральный = расположенный на Dura mater (твердой мозговой оболочки)

59-летняя пациентка из университетской клиники в Вене, которую доставили в бессознательном состоянии и горящую всем телом в ваготонии, обследовали на КТ головного мозга. Была замечена большая субдуральная гематома справа (пунктирная линия, стрелки), что означает кровоизлияние между твёрдой мозговой оболочкой и черепом. Коллеги узнали от родственников, что пациентка упала в комнате её квартиры и ударилась правой стороной головы. Причина наполнения была следующая: у пациентки был большой отёк в правой периинсулярной париетальной области, соответствующий фазе восстановления после территориального конфликта, а именно право-церебральный приступ левого желудочка сердца. Одновременно левая сторона показывает также небольшой отёк, соответствующий решённому



сексуальному конфликту и конфликту ужасного страха с карциномой шейки матки и карциномой гортани. Позже сообщалось, что пациентка при падении пострадала от инфаркта миокарда, почему её перевели в другое отделение. Так как коллеги не имеют понятия об инфаркте миокарда, сердечном приступе и их соответствия в мозге, то путают причину со следствием.

Если вы посмотрите внимательнее на снимок, то найдёте ещё целую серию частично активных (маленькими стрелками обведённых) конфигураций стрелковой мишени, и частично только что пришедших к решению конфигураций стрелковой мишени, - слева сверху и справа парето-окципитально. Или Очаг Хамера, конфликт которого уже решён, и который уже не является отёчным, - его можно заметить только по сдвигу массы, что означает, что он уже должен быть достаточно старым.

К сожалению, я не смог узнать подробную историю. Но увлечённый Новой Медициной не успокоится, пока не найдёт к каждому Очагу Хамера соответствующий активный или решённый конфликт!

Далее попробуем дать короткий обзор о различных возможных видах Очагов Хамера, по крайней мере, принципиально важнейших. Этот обзор не претендует на полноту.

10.11.1 Так называемая «опухоль головного мозга» (на самом деле очаг Хамера)

Это безобидное нечто, которое тысячам людей во всем мире вырезают из мозга, только потому, что оно имеет более плотную консистенцию и увеличенную способность поглощать контрастное вещество. И то и другое основано на одном и том же процессе, а именно, что глия – соединительная ткань – обрастает альтерированную область Очага Хамера и, как в электричестве, восстанавливает «изоляцию», то есть усиливает её. Бесконечное количество людей, которым повезло, что этот ошибочно названный «опухолью мозга» безобидный остаточный рак у них никогда не был обнаружен, носят его с собой на протяжении десятилетий, без или с незначительными церебральными расстройствами.

Этот Очаг Хамера, то есть более или менее большое белое пятно или область на КТ, соответствующее скоплению глиальных клеток, увеличенных в этой ранее альтерированной области мозга, представляет собой конечную стадию заживления, когда у него больше нет интра- и перифокального отёка. Это теперь просто шрам, снабжающийся кровью лучше, чем окружающая среда, но тем самым он отличается от шрамов остального тела, так как в этом рубце по-прежнему сохраняется прежняя сетка нервных клеток мозга. Это тайна, почему ранее больная область тела, то есть место прежнего рака органов, после исцеления мирно продолжает существовать и даже может снова выполнять свою прежнюю задачу. Реле «компьютера» мозга практически исправлено и отремонтировано глией. Понимая это, мы также можем себе представить, почему рецидив конфликта должен иметь такие разрушительные последствия, хотя, конечно, для этого должны быть задействованы дальнейшие компоненты.

Если говорить об Очаге Хамера в фазе восстановления, который в общепринятой медицине до сих пор называют «опухолью мозга», не зная истинных взаимосвязей, то, конечно, мы всегда должны себе ясно представлять следующие два факта:

а) Каждому Очагу Хамера в PLC-фазе предшествовал Очаг Хамера с чёткой конфигурацией стрелковой мишени на том же месте в активной фазе конфликта. Чаще всего мы его не видели только потому, что на данном этапе он ещё не проявлял никаких заметных симптомов, или потому, что мы лёгкие двигательные или сенсорные параличи пропускали, или пациент не жаловался по этому поводу.

б) Как в активной фазе конфликта с его типичными конфигурациями мишени с чёткими кругами, так и в фазе восстановления с их более или менее большими отёками и их увеличенной способностью окрашиваться контрастным веществом, - все Очаги Хамера со всеми симптомами на психическом, церебральном и органическом уровнях являются разумными процессами в смысле «Специальной Биологической Программы» (СБП). Это не противоречит тому, что очаги в фазе восстановления «ремонтируются».

10.11.2 Так называемый апоплексический удар¹⁸¹ или «кровоизлияние в мозг»

Дорогие читатели, вы сейчас убедитесь, какой сложной становится номенклатура, т.е. правильное обозначение понятий. Между тем даже традиционная медицина заметила, что многие её диагнозы пересекаются с другими диагнозами или являются идентичными с ними, а частично являются абсолютно бессмысленными. Следующая сложность состоит в том, чтобы прежние т.н. диагнозы перевести на правильный язык Новой Медицины, где они являются только фазами Специальной Биологической Программы природы (СБП). Поэтому не расстраивайтесь, если вы не сразу всё поймёте. Я постараюсь это представить как можно проще.

¹⁸¹апоплексический удар = инсульт, апоплексия

В наших учебниках мы различали раньше так называемый «бледный инсульт» и так называемый «красный инсульт». Бледный или белый (симпатикотонный) инсульт был двигательным или сенсорным параличом или и то и другое вместе. Мы также могли бы назвать его рассеянный склероз. Это просто активная фаза конфликта (СА-фаза) Специальной Биологической Программы. Бледный или белый инсульт, который мы не так уж и редко испытываем, хотя и не так расширенно, может исчезнуть так же быстро, как и пришёл, при условии, что конфликт быстро разрешился.

Для **двигательной** составляющей конечно обязателен эпилептический припадок в фазе восстановления, хотя, если он возникает ночью, его можно не заметить. Для **сенсорной** составляющей всегда обязателен абсанс в виде эпилептоидного криза. Но его, конечно, ночью ещё легче пропустить. Особенно мы любили раньше говорить об «апоплексическом ударе», если параличе, особенно двигательный (*nervus facialis*), если он был замечен на лице. При этом одна половина лица «падает вниз», а рот «тянет» в другую, не парализованную сторону.

Паралич на органическом уровне происходит всегда на противоположной стороне Очага Хамера в мозге. Например, если у пациента двигательный паралич левой стороны лица (*N. facialis* – лицевой нерв), то Очаг Хамера расположен в двигательном центре (*Gyrus praecentralis*) правой половины мозга. Рот тянет тогда на не парализованную сторону направо, в то время как левый уголок рта «провисает», что значит, он не обеспечивается нервным питанием.

Наряду с управлением головного мозга так называемые десять черепно-мозговых нервов, затрагивающих голову, имеют ещё и старые ядра (то есть источники) в среднем мозге. В случае с лицевым нервом оттуда иннервировалась – да и сегодня иннервируется – т.н. гладкая мускулатура. Это древняя, инстинктивно иннервированная мускулатура, например, кишечника, чья перистальтика¹⁸² не поддается нашему контролю.

Эти ядра головных нервов в древнем мозге не пересекаются на противоположную сторону к органу. Мы должны себе представить, что весь рот, вместе с носом, средним ухом и Евстахиевой трубой, исконно принадлежал кишечнику. Существовала ещё и «древняя сенсорика», а не только управляемая мозжечком глубокая сенсорика нашего кориума¹⁸³ и млечного валика (у людей – молочных желёз). Эта «древняя сенсорика» также происходит из верхнего ствола мозга и изначально отвечала за то, чтобы зев, который исконно служил и поглощению пищи и выходу кала, продвигал различные «куски» в нужном направлении, а точнее сначала отделял одно от другого...

Вернёмся теперь к т.н. «красному инсульту», также называемому красный или горячий удар (это всегда фаза восстановления Очага Хамера), который находится всегда на противоположной стороне установленного двигательного или сенсорного паралича. Здесь дело осложняется тем, что как двигательные, так и сенсорные параличи могут быть вызваны также и «переливающимися» отеками. Это значит, что не обязательно в основе может лежать двигательный или сенсорный конфликт (разделения). Если есть возможность сделать КТ головного мозга, это часто поможет успокоить и себя и родственников пациента, даже если пациент находится в т.н. церебральной коме, что часто равно абсансу эпилептоидного кризиса. Часто тогда «ничего не делать» лучше, чем любой ценой вытаскивать пациента из «комы». Эпилептоидный кризис абсанса проходит сам собой. Но для этого, как я сказал, необходимо иметь КТ головного мозга. Опасение, что это могло быть излияние в мозг, почти никогда не оправдывается. Это практически всегда отёк Очага Хамера, находящегося в фазе восстановления.

Если пациент пострадал, например, СБП для левого желудочка с большим отёком правого церебрального периинсулярного реле, тогда большой отёк может, как мы говорим «вспучиваться» в соседние двигательные и сенсорные области коры, которые затопляются и временно вызывают паралич на противоположной стороне тела. Поэтому часто сердечный приступ ошибочно диагностируют как

¹⁸²Перистальтика = непроизвольная моторика кишечника для продвижения пищи

¹⁸³кориум = Дерма

апоплексический инсульт и наоборот, в зависимости от того, какая симптоматика стоит на переднем плане. Часто медики считают, что пациент *из-за своего инфаркта* пострадал красным инсультом, что явно бессмысленно.

Осторожно: пока ничего не известно о продолжительности протекания конфликта или конфликтов, то сложно оценить, будет ли отёк ещё увеличиваться или он уже достиг своей наивысшей точки. Даже длительная бессознательность тогда не причина для отчаяния, если зная конфликт можно оценить его протекание. Но надо думать и о рецидивах конфликта, которые могут отёк «раскачать». Большинство пациентов не настолько «в коме», что не могут слышать слова и даже понимать их. Итак, осторожно!

10.11.3 Очаг Хамера в фазе восстановления

За исключением параличей, большинство церебральных процессов заболевания раком становится заметным только в PLC-фазе, фазе восстановления. Это неудивительно. Ведь только в этой стадии возникает восстановительный отёк и, следовательно, т.н. «процесс новообразований». Как раз это новообразование ранее постоянно неправильно понималось как критерий опухоли. Отёк в его исконном значении и является опухлостью, но не в значении карциномы или т.н. (несуществующих) «метастаз». Прежде всего ведь интра- и перифокальный отёк Хамера в фазе восстановления это только преходящее явление. Если мы посмотрим на Очаг Хамера после завершения фазы восстановления, то мы установим, что от «новообразования» почти ничего не осталось. Остаются только пространства между клетками мозга, наполненные глией, и очевидно отремонтированные там, где (электрические) функции были нарушены симпатикотонией на протяжении конфликта. Каждая отёчность мозга в итоге уходит.

Кроме того, есть такая особенность, что управляемые древним мозгом карциномы, как известно, растут в активной фазе конфликта, а именно в виде настоящего роста клеток. А вот отекающие Очаги Хамера происходят только в фазе восстановления, PLC-фазе, да и то временно. Единственную сложность понимания даёт при этом настоящий рост клеток соединительной ткани мозга, который ведёт себя в принципе как рост саркомы. Абсолютно безвредная саркома, или разумный нарост соединительной ткани, также даёт рост клеток. Разрастание соединительной ткани имеет целью отремонтировать механические раны, дефекты, переломы кости и т.п. посредством шрамов соединительной ткани или каллуса, т.е. пополнить дефекты субстанции и в целом восстановить работоспособность (например, перелом кости). Глиальные клетки заполняют при «Croissance perineuronale» в Очаге Хамера только пространства решетки между клетками мозга, чтобы восстановить функцию мозговых клеток для их задач (напр. в отношении изоляции). После каждого разрешения конфликта последующая за ним PCL-фаза или фаза восстановления всегда является «фазой мезодермы». В ней по возможности ремонтируется всё, на уровне органа инкапсулируется, рубцуется и тому подобное, и всегда с образованием отёков, - как при плевральном выпоте после карциномы плевры, при экссудативном перикардите после карциномы перикарда, при асците¹⁸⁴ после перитонимальной карциномы, при рекальцинации каллуса после остеолиза костей (см. лейкемия). И хотя в принципе любой отёк мозга снова ослабевает, потому что, как и любой телесный отек, он в принципе имеет временную природу, то пациент всё же может умереть от давления на мозг, прежде чем отёк совсем исчезнет.

Из опыта Новой Медицины мы знаем следующие 6 возможных осложнений для смертельного исхода в фазе восстановления:

1. Слишком длительная продолжительность конфликта или слишком высокая интенсивность ответственного конфликта.

2. Суммирование нескольких перифокальных отёков с Очагами Хамера при одновременном восстановлении нескольких раковых заболеваний.

3. Особенно неблагоприятное местоположение Очага Хамера и его перифокального отёка в фазе восстановления, напр. вблизи центра дыхания в продолговатом мозге (*Medulla oblongata*) или центра сердечного ритма в правой и левой периинсулярной области.

4. Закупорка проводящих мозговую жидкость протоков, особенно водопровода. Это приводит к застою жидкости и гидроцефалии (водянке головного мозга), что означает, что заполненные жидкостью желудочки расширяются за счёт соседних тканей мозга. Результатом является повышенное внутричерепное давление.

5. Многочисленные рецидивы конфликта, когда активность конфликта постоянно сменяется фазой восстановления, очевидно, могут привести к признакам усталости (изношенности) нервных соединений. Тогда может произойти разрыв всего ареала. Это происходит особенно значительно, если Очаг Хамера расположен в стволе мозга. **Разрыв в стволе мозга означает моментальную смерть.**

6. На практике играет важную роль такой простой, но полный последствий механизм: речь идёт о том, что от таких симптомов фазы восстановления, как:

- т.н. «нарушение кровообращения» из-за ваготонии,
- асцит,
- растяжение надкостницы,
- остаточная анемия,
- лейкопения или остаточная тромбоцитопения с процессом рекальцинации в фазе восстановления

после остеолитических изменений или

- карцинофобия или
- страх метастаз при остром повороте (СДХ)

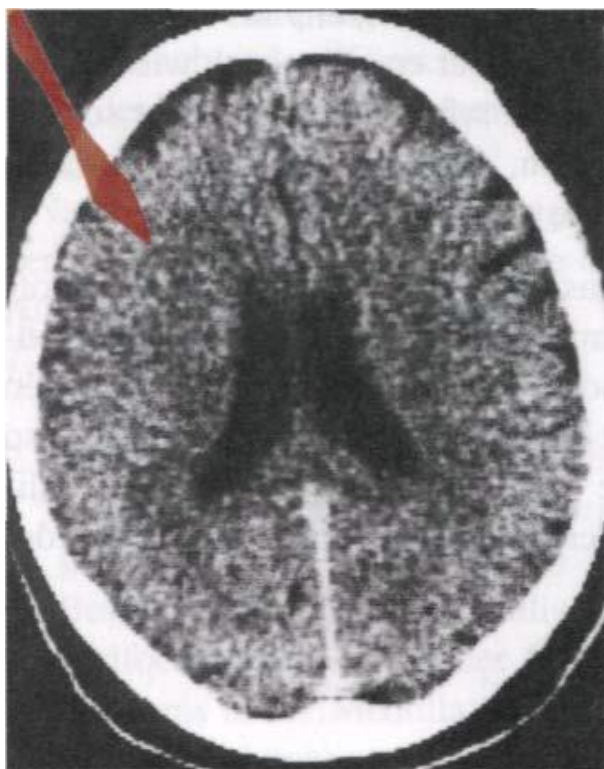
пациент может в любое время впасть в панику и пострадать от генерализованного конфликта с конфликтом страха смерти. Достаточно, к сожалению, одного необдуманного слова другого человека, напр. врача, которого пациент считает авторитетом, чтобы пациент рухнул в пучину безнадежности и паники, из которой его никто не сможет вытянуть, и меньше всего он сам. Это осложнение очень распространено и является очень тяжёлым и всегда абсолютно ненужным, от которого пациент может попасть в заколдованный круг (смотри соответствующую главу).

Интра- и перифокальный отёк в нормальном случае это признак выздоровления. Это действительно даже тогда, когда Очаг Хамера из-за непродолжительности конфликта, невысокой интенсивности конфликта или по причинам индивидуальной формы реакции не может быть чётко ограничен, т.е. всё это воспринимается как локальный отёк, как это обычно происходит напр. после решённых генерализованных обвалов самооценки (как правило, у детей) в белом веществе головного мозга.

¹⁸⁴ Асцит = вода в брюшной полости

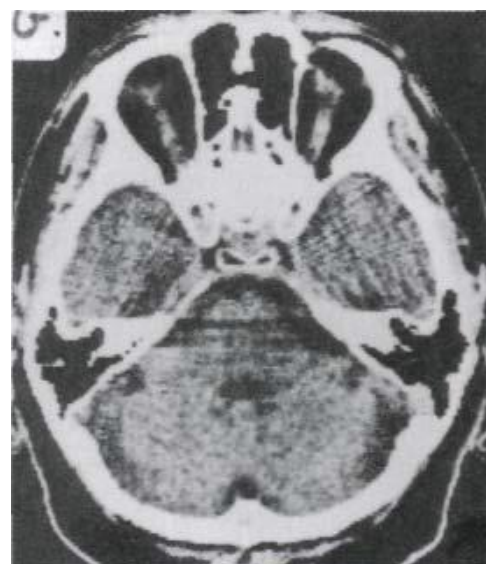10.11.4 Разрыв Очага Хамера от интрафокального отека

Распространённый вид т.н. «опухоли мозга» это киста мозга, своего рода полый шар, наполненный жидкостью и на КТ головного мозга видимый как светлое пятно. Эта киста, как правило, выстлана глией и нормальной соединительной тканью. Часто могут произойти небольшие кровоизлияния в кисту из мелких кровеносных сосудов края рубца. Это приводит к бесчисленным ошибочным диагнозам, и никогда не было толком объяснено. Если киста попадает в руки традиционным врачам, они вырезают её как «опухоль мозга», что абсолютно бессмысленно. В следующей небольшой серии я хотел бы продемонстрировать, как появляются такие кисты. При вышеописанных длительных конфликтах, которые затрагивают пациента только в одном особом смысле, и поэтому вызывают только в одном определённом месте мозга продолжительную альтерацию, в фазе восстановления могут разорваться ткани мозга под растягивающим давлением интрафокального отека. В результате появляется киста, наполненная жидкостью, которая сначала становится всё больше, а потом уменьшается, но чаще всё же не исчезает совсем, потому что со временем внутри заполняется соединительной тканью и из-за этого уплотняется. В срезе эта киста производит впечатление фигуры круга или, если она затронута по касательной, как более или менее большое круглое место.



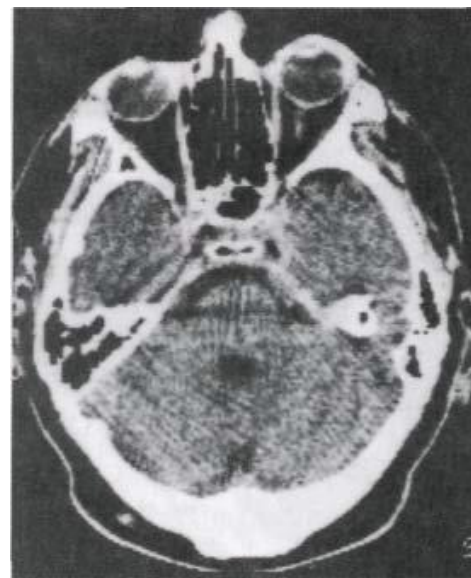06.06.1983

С этим пациентом (ему принадлежат и следующие снимки) случилось одно «счастливое» обстоятельство, а именно: что у нас есть КТ головного мозга того момента, когда его рак ещё не был обнаружен. Эти снимки были сделаны в СА-фазе на вершине его конфликта. Снимки того времени (1982) технически ещё не были так хороши, как можно их делать сегодняшними аппаратами. Но если вы внимательно посмотрите (стрелка), то сможете заметить небольшую стрелковидную мишень с чёткими краями в левом белом веществе (для головки правой плечевой кости).



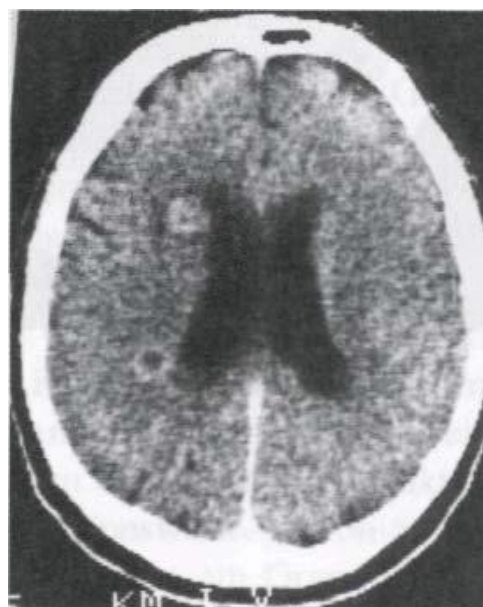06.06.1983

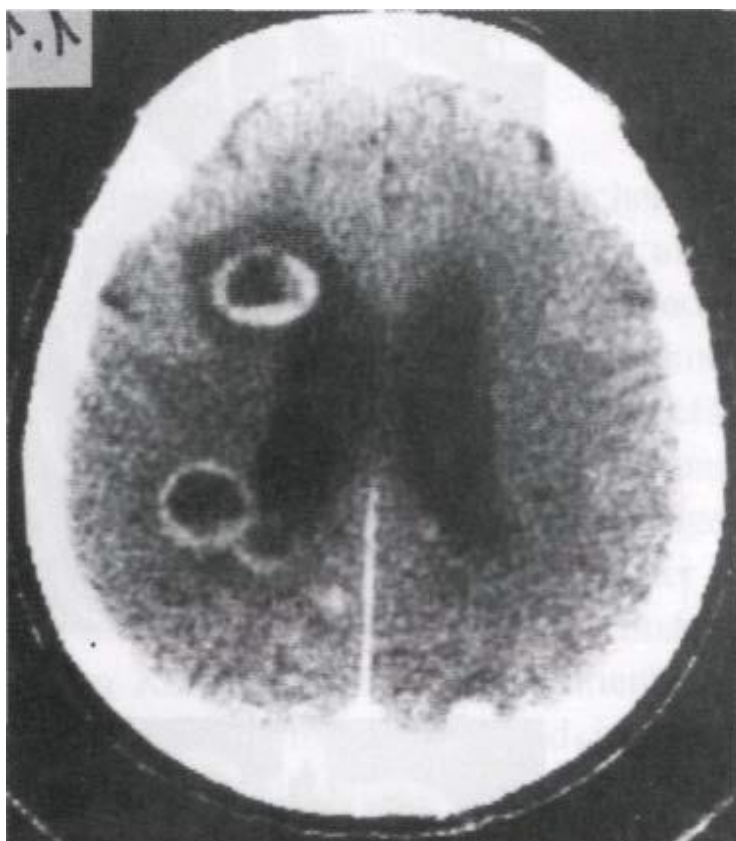
Эти снимки сделаны 4 месяца спустя после предыдущих, 5 недель после решения конфликта! На нижнем снимке головного мозга ясно видны два Очага Хамера в белом веществе слева, которые от последующего отёка начали внутри разрываться. На верхнем снимке также Очаг Хамера в стволе мозга, который становится всё отчётливее на следующих снимках. Водопровод ещё хорошо открыт, препятствий для оттока мозговой жидкости нет.



05.10.1983

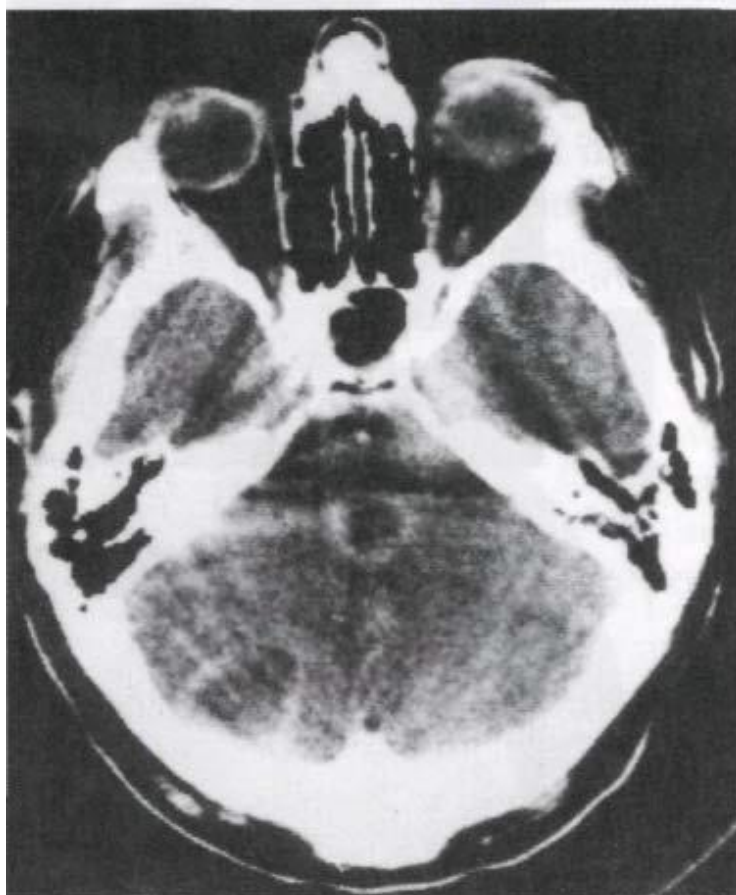
05.10.1983





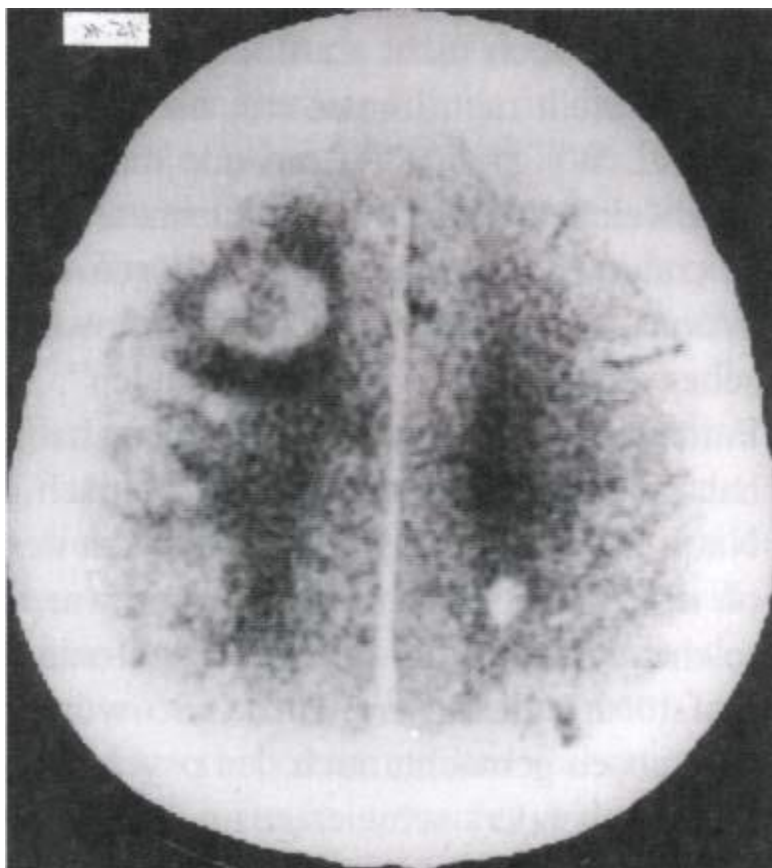10.10.83

Очаги Хамера слева на снимке разорвались и в следующее время будут «накачаны» интрафокальным отёком. Три изначально небольших Очага Хамера теперь уже большие «круги», что значит кисты. Аналогичный процесс мы видим также на снимках в стволе мозга (мосте) и мозжечке.



24.11.1983

На этом последнем снимке 15.11.1983 данного случая мы видим в коре слева кортикально, прямо под черепной коробкой большую, также накачанную отёчностью и окрашенную белым цветом кольцевую структуру в двигательном центре для правой руки, которая в это время в PCL-фазе была парализована ещё сильнее, чем раньше, что регулярно происходит под давлением отёка. Поэтому мы говорим всем пациентам с двигательными параличами, что паралич после конфликтолиза сначала станет ещё хуже, чтобы потом после epileptического кризиса (судороги), который пациент переживёт некоторое время спустя, только улучшится.



Если быть точным, то паралич улучшается уже с началом фазы восстановления, но воздействие отёка компенсирует это улучшение, так что в сумме получается клиническое ухудшение.

Для пациента основной конфликт с СДХ состоял в том, что местная община на драматичном заседании совета не разрешила пациенту, который содержал большое транспортное предприятие, на достаточно большом собственном земельном участке построить депо для автобусов. Это решение пациент воспринял как болезненный обвал самооценки. Он посчитал, что его заслуги перед общиной не были оценены.

Предыдущими снимками я хотел показать вам, дорогие читатели, как много может существовать Очагов Хамера различной формации в мозге короткое или длительное время. Вам стоит задуматься, когда я скажу, что все эти Очаги Хамера в принципе одно и то же, только на различных стадиях протекания, естественно на различных местах, но также и с различными индивидуальными видами реакции. Также как раньше у детей после прививки от ветрянки у одних мы находили огромную реакцию с келоидными шрамами, а у других не могли найти место укола, также и в мозге реакция рубцов глии совершенно различна, в зависимости от индивидуальной реакции. От всего этого нужно отличать тяжёлую, часто интенсивную реакцию на органе и в мозге из-за особенно интенсивного или очень длительного конфликта.

Я не хочу делать вид, что знаю всё. Как мало человек знал, можно установить только позже, когда он верит, что что-то знает. Мы все учимся и нам нет необходимости почивать на лаврах. То, чему мы должны учиться, это учиться слушать то, что говорит пациент. Куда мы пришли с нашими философскими, психологическими, теологическими или социальными «школами», а именно гребнями догм, которыми пациенты должны быть причислены - мы все убедились достаточно. Это привело к тому, что человека обследовали по схеме, например, по кровяному давлению, даже не поинтересовавшись, находится ли пациент в симпатикотонии, с суженными сосудами и достаточным количеством крови, или

в ваготонии, когда проявляются нарушения кровообращения и критичное давление. Так обращались со всеми результатами и диагнозами, и психическими тоже.

Особо сложное в Очагах Хамера это собственно то, что мы видим повсеместно в медицине: Каждый результат, который мы измеряем, отображается в секундах, иногда в минутах или часах, то есть мы делаем только снимок момента. Пока мы это всё анализируем, ситуация уже поменялась. Например, рецидив конфликта обвала самооценки может в течение получаса, как я однажды видел, спровоцировать падение тромбоцитов¹⁸⁵ с 85.000 до 8.000 (измерялось несколько раз в университетской клинике Кёльна). Такие экстремальные изменения лабораторных данных хочется отнести к ошибкам при измерении. Но если знать, что 7-летний (пациент с лейкемией) за эти полчаса пострадал от однозначного СДХ-рецидива, то можно правильно расшифровать внезапное изменение тромбоцитов.

Этим я хочу сказать: человек живёт, дышит, думает и чувствует дальше, в то время как мы его обследуем, с ним беседуем. Уже сотни раз со мной происходило такое, что пациент приходил ко мне на приём, или лучше сказать на разговор, с ледяными руками – и уходил с тёплыми руками. Что же происходило? Пациент пережил во время беседы конфликтолиз. В этом случае мы можем мгновенно определить, что при этом происходит в мозге. В Очаге Хамера и вокруг него возникает отёк и превращает эту область в так называемый «процесс новообразований». И даже в течение получаса мы можем видеть в мозге чёткое начало этого изменения в мозге. Одна пациентка, у которой никогда не было судорог, во время конфликтолиза, то есть во время беседы в моём кабинете в Гихуме, испытала судорожный приступ, а в конце даже «эпилептический статус», который из-за неправильного лечения в больнице г.Бремена, куда я её, к сожалению, по необходимости направил, привёл к смерти. Такие случаи происходят, как правило, тогда, когда непонимание Новой Медицины индуцирует совершенно бессмысленное лечение (в этом случае облучение мозга кобальтом из-за якобы «метастаза мозга»).

Если бы вы, дорогие читатели, из всей книги прочитали бы только одну эту главу, и если вы читали внимательно, вы должны были бы собственно понять, что я хотел вам сказать в этой главе. Я специально составил все виды Очагов Хамера, в активном конфликте и решённом конфликте, в фазе восстановления и после фазы восстановления. Вам уже намного легче, чем мне: вы можете за один день понять то, что мне приходилось осознать годами, в то время как я получал каждой возможной глубиной между ног. Я хочу только, чтобы вы поняли, что все эти разнообразно выглядящие очаги протекают по одному образцу и в принципе не настолько и отличаются. Скорее все эти различные светлые и тёмные пятна, новообразования и конфигурации мишени являются только различными стадиями или ступенями интенсивности материализованных и поэтому ставших видимыми биологических конфликтов нашей души.

Я попробовал вам показать на нескольких примерах, как в отдельном случае складывать мозаику. Поверьте мне, это очень увлекательно, и прежде всего тогда, когда можно так бесконечно помочь другим людям. Поэтому я собрал достаточно большое количество случаев по возможности каждой раковой локализации, чтобы вы снова и снова могли убедиться, что хотя каждый случай по-человечески и психически очень индивидуальный, но все они протекают в соответствии с одной ключевой системой, логичнее которой нет во всей медицине. Вы должны всегда рассматривать вместе психику – мозг – органы в одном синопсисе, каждый отдельно, но никогда не выпуская из поля зрения оба других.

Может быть, вы уже постепенно понимаете, что я имею в виду, когда говорю о сверхдетеминированнО очагов Хамера или с условием по умолчанию, что они есть. Ведь находится ли пациент в фазе разрешенного конфликта или нет, я могу уже определить, если просто пожму его руку.

¹⁸⁵ Тромбоциты = небольшие (2—3 мкм) безъядерные плоские бесцветные элементы крови

Но мы были бы глупы, если бы не воспользовались такой хорошей возможностью диагностики! А так как в нашей прежней медицине психика постоянно стояла под проклятием неприкосновенности и ненаучности, то эти Очаги Хамера нужно буквально совать сомневающимся под нос, чтобы они, наконец, проснулись, а наши пациенты перестали умирать жалкой смертью!

10.12 О технике снимков: КТ или МРТ?

Мы советуем всем пациентам делать стандартную компьютерную томограмму *без контрастного вещества*. Стандартную потому, что речь идёт об обычных срезах, лежащих параллельно основанию черепа.

Обследование «без контрастного вещества» имеет следующие преимущества:

1. получение только половины (очень маленькой) дозы рентгеновского облучения.
2. Без контрастного вещества не бывает аллергий и т.н. анафилактических¹⁸⁶ шоков, то есть никаких неожиданностей. Мы называем такие методы «неинвазивными¹⁸⁷», что значит не отягощающими.
3. Пациент более или менее уверен, что он внезапно не обнаружит смертельно серьёзное лицо радиолога над собой, который ему скажет, что его мозг «полон метастазов» или «опухолей мозга». Такие безобидные отложения глии, которые нейрохирурги или нейрорадиологи догматически называют «злокачественными опухолями», очень хорошо окрашиваются контрастным веществом.

Многие радиологи ругаются, если они должны делать снимки только «без контрастного вещества», потому что желающих оперироваться пациентов становится меньше и соответственно нагрузка на нейрохирургические клиники уменьшается. И вообще: шансы на выживание после операции на мозг в долгосрочной перспективе очень плохи. Поэтому вы никогда, мои дорогие читатели, не должны позволять делать с собой 4 вещи, которые ни один доктор не будет делать с собой:

1. Операции на мозг или дренаж (шунты), т.н. стереотаксические¹⁸⁸ изъятия проб и т.д.
2. Яд химии в любой форме и дозе (включая Омела-химию)
3. Облучение рентгеном или кобальтом в любой форме, напр. костей или мозга
4. Морфий и все искусственные его заменители (темгезик, трамал, МСТ, Валорон и т.д.)

Магнитно-резонансная томография для диагностики мозга подходит меньше, потому что она нас часто подводит при конфигурациях стрелковой мишени в активной фазе конфликта. Только если это конфигурации стрелковой мишени долгое время были активными, мы можем видеть их тогда и на МРТ, хотя и намного хуже, чем на КТ головного мозга. Привлекательно конечно, что на МРТ можно видеть любой желаемый слой, что может иногда помочь в фазе восстановления, то есть в процессе новообразований. Вместе с тем, длительность обследования (полчаса и более) достаточно продолжительна и пациенты тогда от нахождения в трубе и от звуков, сопутствующих обследованию, могут почувствовать страх тесноты и панику. Поэтому такое обследование вообще не рекомендуется для детей. Нормальная КТ головного мозга длится наоборот только 4 минуты.

¹⁸⁶Анафилаксия = реакция гиперчувствительности мгновенного типа, опосредованная антителами, которая возникает после фазы сенсибилизации при повторном контакте со специфическим аллергеном

¹⁸⁷инвазивный = вторгающийся

¹⁸⁸стереотаксическая операция = вмешательство в мозг, при котором после пробуривания дыры могут быть достигнуты структуры мозга путем прокола с помощью целевого зонда

Кстати, еще неясно, настолько ли безопасна МРТ, как до сих пор предполагалось. Возможно, что магнитно-резонансная вибрация биологически более опасна, чем рентгеновские лучи при КТ.

При МРТ хуже видны конфигурации мишени в активной фазе конфликта, потому что магнитный резонанс реагирует главным образом на молекулы воды. Хотя в фазе восстановления новообразования можно хорошо видеть, но они кажутся наблюдателю намного драматичнее, чем они есть на самом деле, особенно если обследование производилось с помощью контрастного вещества. Кроме того обследующий может в любое время подменить окрашивание (белый и черный цвет), это мешает нам объяснять снимки пациентам и делает затруднительным преподнести им различные техники обследования. Пациент тогда вообще ничего не понимает. Часто происходит так, что на МРТ видна большая опухоль, которая на КТ оказывается совершенно незначительной.

Итак, можно сказать, что МРТ часто искажает действительность, и может вызвать у пациента панику и поэтому рекомендуется только в особых случаях (напр. при обследованиях гипофиза и подобного).

10.13 Операции на мозг – облучение мозга

Операции на мозг так особенно опасны оттого, что затронутые пациенты – мы это знаем ещё от пострадавших на мозге во время войны – с активным конфликтом напр. в кортексе реагируют так, как будто у них два активных конфликта в коре головного мозга. Они тогда моментально попадают в шизофреническую констелляцию. В большинстве случаев пациенты очень трудно справляются с такой ситуацией или вообще не справляются. Ведь операция на мозг – даже уже стереотаксическая операция – так сильно повреждает мозг, что тот уже не может вибрировать в своём естественном ритме. Разница между отремонтированным Очагом Хамера и зажившим от операции рубцом мозга такая: в первом случае после ремонта мозг может опять вибрировать в своём естественном ритме, а в случае операции уже не сможет никогда до конца жизни. В остальном взятие пробы мозга и так является ужасной чушью: после ремонта мозга там нет ничего кроме глии. Поэтому никакая гистология не нужна, чтобы получить этому подтверждение, в который уже раз.

10.14 Из интервью доктора Хамера с профессором, доктором медицины, доктором естественных наук П. Пфитцером, профессором патологии¹⁸⁹ и цитопатологии, деканом медицинского факультета университета в Дюссельдорфе

Авторизированное интервью 13.07.1989 года в Дюссельдорфе:

Д-р Хамер: Господин профессор Пфитцер, вы любезно согласились обсудить со мной «Онтогенетическую систему опухолей» (и эквивалентов рака) в качестве цитопатолога и в настоящее время исполняющего обязанности декана медицинского факультета университета г.Дюссельдорфа. Вашей специальностью в области патологии является гистопатология и цитопатология (тканевая и клеточная патология). В то же время, я думаю, Вы биолог?

Проф. Пфитцер: Да, биолог и медик.

¹⁸⁹пато - = часть слова со значением боль, болезнь

Д-р Хамер: Эта «онтогенетическая система опухолей» свидетельствует, в частности, что в одинаковых органах человеческого организма и организма животного, соответственно, будет найден один и тот же гистологический тип ткани, это правильно?

Проф. Пфитцер: В принципе да, конечно, есть отдельные несколько исключений, например, тканевая дистопия¹⁹⁰, т.н. «отбившиеся микробы», эндометриоз. Но в остальном это правда.

Д-р Хамер: Господин профессор Пфитцер, в «Онтогенетической системе опухолей» также говорится, с чем уже согласны многие ваши коллеги, что и в случае опухоли в одном месте органа тела каждого человека всегда встречается только одно и то же, а именно особое гистологическое образование клеток опухоли. Например, в желудочно-кишечном тракте гистологически рак всегда является адено-карциномой в виде цветной капусты с размножением клеток, в том числе на миндалинах и в альвеолах лёгких, которые эволюционно относятся к желудочно-кишечному тракту, или в теле матки (децидуальная слизистая оболочка - Decidua) тоже всегда адено-карцинома. С другой стороны, в слизистой оболочке рта, а также на шейке матки или во влагалище, в слизистой бронхиальной оболочке или слизистой оболочки мочевого пузыря, там всегда появляется язвенная плоскоклеточная карцинома. Вы тоже так считаете?

Проф. Пфитцер: В нормальных случаях случаются такие скопления, но не в бронхиальной системе.

Д-р Хамер: Если это так, то на самом деле многие могли бы прийти к мысли, что гистология должна иметь какое-то отношение к топографии органов, а та, в свою очередь, какое-то отношение к истории развития человека и животных. Почему до сих пор на это никто не обратил внимания? Может быть, это было связано с тем, что мы все слишком много смотрели на детали и слишком мало обращали внимание на целостные процессы организма, так что мы упустили из виду суть?

Проф. Пфитцер: Ну да, сегодня мы, как никогда, все специализируемся, и у кого ещё есть весь обзор теоретических предметов в сочетании с клиническими данными и связями на больничной койке в каждом конкретном случае? Патологоанатом обычно не видит пациента до тех пор, пока он не умрёт. Гистопатолог видит ткани раньше. Но существует также большая традиция всеохватывающих систематических подразделений в патологии (ВОЗ и AFIP). Обзор и патологоанатомическое взаимодействие всегда поддерживались. Однако ваша «онтогенетическая система опухолей» ещё никому не приходила в голову.

Д-р Хамер: В «онтогенетической системе опухолей» говорится не только о том, как вы знаете, что в каждом местоположении органа человеческого тела можно найти соответствующую гистологическую клеточную формацию, но и то, что все одинаковые гистологические клеточные образования управляются одинаковой частью мозга (напр. кишечно-цилиндрический эпителий или, в случае опухоли, адено-карцинома управляется мостом ствола мозга), а также что гистологические одинаковые области тела с расположенными рядом реле мозга также имеют очень тесно связанное биологическое конфликтное содержание.

Проф. Пфитцер: Это может быть так, но звучит не очень логично. Для меня, как патолога, было бы желательно доказательство того, что невропатолог микроскопически исследует каждый участок, который должен быть типичным для особого типа конкретного рака и в мозге и на КТ мозга.

Д-р Хамер: Но есть одна трудность, господин профессор: в активной фазе конфликта место X на карте мозга, ответственное за специальный рак, можно конечно очень хорошо распознать по его типичной конфигурации стрелковой мишени. Но если вырезать эту область мозга, то нейрогистопатолог уже ничего не увидит. С другой стороны, в ваготонной фазе восстановления, конечно, можно очень ясно заметить изменение в том месте X, которое мои противники называют «Очагами Хамера», если оно имеет интра- и перифокальный отёк или даже отложение глии. Тогда нейрорадиологи или нейрохирурги сразу говорят об «опухоли головного мозга» (если они нашли только её) или о «метастазе мозга», если раньше они нашли другой рак ещё где-то в организме.

¹⁹⁰дистопия = Смещение

Проф. Пфитцер: Ну хорошо, можно ограничиться исследованием в нейрोगистопатологической области такими случаями, которые, по вашему определению, уже находятся в ваготонной фазе восстановления.

Д-р Хамер: Это все так называемые «опухоли головного мозга» или так называемые «метастазы в мозге», или они были таковыми, по крайней мере, раньше, иначе бы не было отёка и не было бы глии.

Проф. Пфитцер: Господин Хамер, ваши воззрения весьма дерзки. Теперь я понимаю, что вы имеете в виду. Но разве не может быть ядро клетки ответственным за неправильное управление клеткой, обязательно ли это должен быть мозг?

Д-р Хамер: Есть такая шутка: «фрау Мюллер говорит через садовую ограду, что электричество идет в деревню от электростанции. - Может, и так, - говорит фрау Майер, - но наш ток наверняка идет из розетки». То, что каждая клетка управляется своим «мини-мозгом», скажем, ядром клеток, для меня не вызывает сомнений, только: кто мог бы координировать ядра клеток, если не наш «гигантский компьютер» мозг?

Проф. Пфитцер: Да, господин Хамер, вы действительно выбрасываете всю медицину за борт со своей «Онтогенетической системой опухолей».

Д-р Хамер: Для этого самое время, я думаю! Ибо если «онтогенетическая система опухолей» может быть принята как правильная на гистологическом-цитологическом уровне и легко доказуемая на церебральном и психологическом уровне путем проверки воспроизводимостью, не кажется ли вам, Ваше превосходительство (обращение к декану в университете), что мы должны как можно быстрее сделать должные выводы?

Проф. Пфитцер: Да, если «Онтогенетическая система опухолей» поддается проверке во всех направлениях медицины, то последствия действительно невероятны!

Д-р Хамер: Первым последствием, Ваше превосходительство, было бы для наших пациентов, вероятно, то, что мы могли бы сообщить им в высшей степени приятную весть: мы ошибались! Рак вовсе не был дико и бессистемно разрастающейся армией вражеских клеток, а такие якобы так беспорядочно инвазивно разрастающиеся злые раковые клетки или раковые некрозы всегда и без исключения шли по своим онтогенетически заданным орбитам в строгой закономерности!

Проф. Пфитцер: Да, это было бы правильно.

Д-р Хамер: Вторым следствием было бы то, что мы должны были бы старое представление о т.н. «метастазах», как они ранее представлялись и обучались традиционной медициной, как можно скорее вывезти на свалку медицины. Прямо-таки ужасную акробатику веры требовали от нас, когда мы должны были представлять себе, как в диких и мгновенно чередующихся метаморфозах митотические карциномы толстой кишки энтодермы превращаются в некротический остеолит костей среднего зародышевого листка, чтобы потом – «метастазно-метаморфозно» - производить т.н. «метастазы мозга» эктодермы. Все всегда рьяно утверждали, что понимают эту чушь, в которую достаточно критичный медик даже не может поверить.

Проф. Пфитцер: Господин Хамер, здесь я не могу с вами согласиться. До сих пор мы всегда видели это по-другому. Я уже вижу, что для старой традиционной медицины нам нужно было много дополнительных гипотез. Что касается выброса раковых клеток на периферию, то здесь, безусловно, правильно, что до сих пор существуют преимущественно косвенные доказательства того, что раковые клетки попадали бы на место их метастазирования через артериальную кровь.

Д-р Хамер: Третьим следствием, вероятно, будет то, что теперь, согласно онтогенетической системе опухолей, необходимо сначала перечислить, какое зародышевое образование клеток в какой фазе делает клеточные деления или некрозы клеток. Ведь, пожалуй, это настоящее безумие, заставляя себя представлять, что аденокарцинома толстой кишки (которая в активной фазе конфликта показывает митотический «рост»), в качестве т.н. «метастазов» может спровоцировать саркому костей, которая «растёт» исключительно в фазе восстановления. Короче говоря, мы как дети перепутали цветные кубики

симпатикотонной и ваготонной фазы и просто все называли метастазами. - Господин профессор, эти последствия убедительны?

Проф. Пфитцер: На эти вопросы должны ответить клинические специалисты.

Д-р Хамер: Ещё одним неоспоримым следствием должна быть отмена прежних представлений о т.н. опухолях головного мозга и метастазах головного мозга, которых просто не может быть.

Проф. Пфитцер: Что это значит?

Д-р Хамер: Ну, для начала: так ли это, что клетки мозга после рождения не могут больше делиться, т.е. увеличиваться?

Проф. Пфитцер: Да.

Д-р Хамер: Единственное, что может в нашем мозге расти, это соединительная ткань, т.н. «глия», и эти совершенно безобидные клетки соединительной ткани растут исключительно в фазе восстановления, и только во время или после этой фазы хорошо окрашиваются контрастным веществом, это знает каждый, кто работает в этой области.

Проф. Пфитцер: Такие ли эти клетки безобидные, есть сомнения.

Д-р Хамер: Предположим, господин профессор, что вы в 100 случаях т.н. «опухоли мозга» поставили бы диагноз глиомы, что вы могли бы ещё там диагностировать, если кроме не размножающихся клеток мозга и разросшихся или ещё разрастающихся - безобидных!- глиальных клеток там ничего другого нет?

Проф. Пфитцер: При первичной опухоли мозга конечно нет!

Д-р Хамер: А теперь предположим, что какой-либо прилежный доктор устанавливает задним числом, что во всех 100 случаях при результатах вскрытия где-нибудь в теле находится небольшой или чуть больше рак, который не был обнаружен клинически, потому что у пациента не было жалоб и симптомов. Вы бы пошли ещё раз посмотреть и попытаться задним числом т.н. опухоль мозга «перевести» в т.н. метастазы мозга, что означало бы, что ёы хотите попытаться понять Очаги Хамера например как аденокарциному ворсинок кишечника или даже поместить в Очаги Хамера остеолиз костей или саркомы?

Проф. Пфитцер: Да, вы немного смутили меня, потому что я никогда не пытался смотреть на это с вашей точки зрения. Я признаю, что полиморфные глиомы часто, похоже, подходят ко всему чему угодно¹⁹³.

IN DIESER FASSUNG ZUGELASSEN

f. Dr. Dr. P. Pfitzer
Leitung Cytopathologie
Zentrum für Pathologie
und Biophysik
Universität Düsseldorf
Moorenstraße 5
1000 Düsseldorf

Prof. Dr. med. Dr. rer. nat. P. Pfitzer
Dekan der Medizinischen Fakultät
der Universität Düsseldorf

Dr. med. Ryke Geerd Hamer

Дюссельдорф, 13.07.1989

Утверждаю в настоящей редакции

(печать профессора Пфитцера и подписи Пфитцера и Хамера)

¹⁹³ Полное интервью можно запросить через издательство Amici di Dirk. Здесь были воспроизведены только релевантные пассажи без изменений, в частности, для данной главы, что касается темы так наз. опухоли головного мозга и так называемых метастазов в мозг!

11 Значение биологической латеральности (леворукости и праворукости)

Как известно, большинство людей выполняют сложные манипуляции предпочтительно правой рукой. Эти люди, а их большинство (примерно 60%), являются правшами. Соответственно, люди, которых меньшинство, более ловки левой рукой – это левши. Но это не всегда однозначно справа или однозначно слева, даже если предпочтение отдаётся одной стороне. Мой сын, например, бросает правой рукой, пишет левой, дрова рубит левой, играет в футбол правой ногой, а в теннис – играет каждой рукой почти в равной степени хорошо. Несмотря на это он левша. Есть два хороших теста, чтобы проверить, какой руке отдаётся предпочтение:

1 тест: Позвольте пациенту хлопать в ладоши как в театре. Рука, находящаяся при этом сверху, является доминантной.

2 тест: Позвольте пациенту мысленно представить, как он берёт ребёнка на руки. Мать-правша всегда прижимает ребёнка левой рукой к левой щеке и держит ягодицы ребенка правой рукой. Соответственно мать-левша ведёт себя наоборот.

Кроме леворукости есть ещё, видимо, «левоглазость» и «левоухость». Об этом речь пойдёт ниже.

Леворукость имеет решающее практическое значение. Я сломал себе голову, пока не узнал о разнице между право- и леворукостью. Зато теперь я это знаю. И работает это следующим образом:

Запомни:

Леворукость переносит конфликт на противоположную сторону мозга в сравнении с обычной праворукостью. С этого момента всё протекает в точности так, как протекал бы противоположный конфликт у правши.

Практически это означает:

Женщина-левша не может пострадать раком шейки матки при сексуальном конфликте, а только при территориальном конфликте (после менопаузы). Наоборот, например, мужчина-левша не может пострадать сердечным приступом левого желудочка от территориального конфликта, а только (в фазе восстановления) сердечным приступом правого желудочка сердца с эмболией лёгких. Эта леворукость потому имеет большое практическое значение, что она на первый взгляд почти всё «выбрасывает за борт», но на второй взгляд является чем-то очень логичным и последовательным. Левша «поляризован» по-другому только от психики к мозгу. Если, например, у женщины-левши сексуальный конфликт «ударил» в правую периинсулярную область, то даже молодая женщина при соответствующей длительности конфликта может пострадать от сердечного приступа левого желудочка сердца, потому что в любом случае правая периинсулярная область обеспечивает левое сердце. Или она может пострадать от бронхиальной карциномы при конфликте ужасного страха.

В особенности нам показывает леворукость, что биологический конфликт не имеет ничего общего с обычной психологией, она по-настоящему биологически детерминирована. Ибо то, что у молодой женщины-левши, как можно прочесть в главе о психозах, от сексуального конфликта появляются органические симптомы мужского территориального конфликта и тем самым депрессия в условной психической сфере, это «чисто психологически» не имело бы никакого смысла.

Биологически же это должно иметь какой-то смысл, ведь около 40% людей являются левшами и реагируют на конфликты «противоположным полюсом». Я долго думал о том, каким может быть этот смысл и пришел к выводу, что левши представляют собой «запасных людей на случай катастрофы».

Конечно, поначалу это предположение может быть не более чем спекуляцией. Но в природе не происходит ничего бессмысленного. Представим себе, что для стада обезьян в экологически уединенном пространстве, например, в неприступной долине, произойдёт своего рода «конфликт-катастрофа» от того, что все самцы-обезьяны будут уничтожены одним махом. В результате женские особи при следующем гоне столкнутся с конфликтом не совокупления и, поскольку решения не предвидится, также умрут от этого. Только левши среди женских особей смогут выжить. Потому что, хотя они и пострадают от сексуального конфликта, но из-за их леворукости у них были бы симптомы территориального конфликта, который на психологическом уровне состоял бы в депрессии, в мозге он был бы локализован справа периинсулярно и на органическом уровне вызвал бы коронарную язвенную карциному. Но из-за перевеса женских гормонов такие «зеркальные» конфликты протекают в основном более или менее абортивно¹⁹⁴, т. е. они не достигают должного эффекта.

В соответствии с этим депрессия например могла бы быть своего рода «фазой выживания в экономном режиме», в которой особенно женское или даже леволапое животное ожидает лучших времён и погружается в психологическую «зимнюю спячку».

Сделать открытие – это значит просто прислушаться к пульсу природы. Если мы, маленькие ученики колдунов, не понимаем многие вещи в природе, прекрасно работавшие сотни миллионов лет, то мы не имеем права только поэтому называть их «болезненными». Кто знает, сколько раз за всю историю человечества уже может быть случалось, что такие «запасные женщины» обеспечивали выживание целому клану или даже народу. Что-то похожее может происходить и с мужчинами-левшами, которые при территориальном конфликте в фазе восстановления не пострадают от сердечного приступа левого желудочка. Мы ещё так мало знаем об этом!

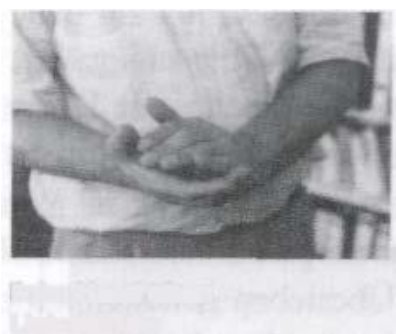У животных тоже есть лево- и праворукость, вернее -лапость. Некоторые собаки дают всегда левую лапу, но большинство дают всё же правую лапу. Некоторые кошки всегда ловят мышь правой лапой, некоторые левой.

Кроме леворукости есть еще и левоногость. В большинстве случаев они связаны друг с другом, т.е. левша всегда левоногий.

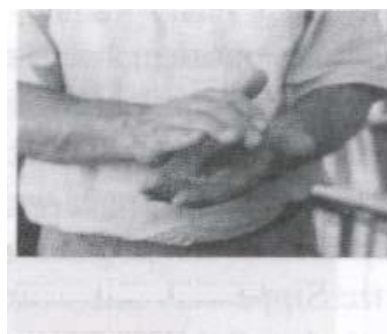А еще есть правоухость и правоглазость, как предполагалось до настоящего времени. Относительно принадлежности слуха я не могу высказаться сколько-либо уверенно, потому что у меня недостаточно опыта в этой области. А вот относительно глаз (смотри таблицу в конце книги) я кое-что знаю: как известно волокна зрительного нерва частично перекрещиваются. При этом левая зрительная кора получает все лучи, идущие справа (и падающие на левую половину ретины обоих глаз), правая зрительная кора получает все лучи, идущие слева (и падающие на правую половину ретины обоих глаз). Волокна центрального пятна (Fovea centralis) относятся к боковой (латеральной) половине и потому передают изображение преимущественно в зрительную кору на той же стороне.

¹⁹⁴абортивно = незавершенно, протекающее сокращенно

11.1 Лево- и праворукость – тест «хлопок в ладоши»



левая рука сверху = левша



правая рука сверху = правша

Хлопок в ладоши – это простейший способ проверить право- и леворукость. Этот тест необходимо делать перед анализом КТ головного мозга. Рука, лежащая сверху, является ведущей и определяет «совершеннолетие».

В деталях это означает следующее:

а). Ствол мозга:

Глубокие части моста (Pons) являются непарными по функции, но не по анатомии. Это значит, что ряд конфликтов желудочно-кишечного тракта (рот, пищевод, альвеолы¹⁹⁵, желудок, печень, поджелудочная железа, тонкая кишка, толстая кишка, прямая кишка, мочевой пузырь [устье мочеточника] и маточная труба) следуют по очередности в направлении из медиально¹⁹⁶-дорсальной области в медиально-вентральную¹⁹⁷, затем в лево-латеральную, и снова в медиально-дорсальную против часовой стрелки (см. схему ствола мозга, глава 16).

Переходные зоны (угол моста-мозжечка) уже показывают парность (напр. акустический сердечник). Акустические сердечники снабжают среднее ухо в случае биологического конфликта «не получить «кусоч для слуха» т.е. не уловить информацию». Но они не перекрещиваются к органу.

Также все реле среднего мозга до самых реле почечной паренхимы, граничащих с белым веществом головного мозга, являются тоже парными, но они не перекрещиваются от мозга к органу.

б). Начиная с мозжечка

лево- и праворукость получает значение. Поэтому для всех реле мозжечка и всего большого мозга действует правило, которое гласит, что корреляция от мозга к органу перекрещена. Несмотря на это мозжечок и большой мозг отличаются ещё раз друг от друга, хотя для обеих рук имеет силу в равной мере.

В мозжечке конфликты ударяют строго по принадлежности конфликтного содержания к органу. Это значит, что *стороны мозжечка связаны с темой конфликта*. Конфликт беспокойства матери/ребёнка у правши ударяет всегда в мозжечке справа латерально, что затрагивает молочную железу левой груди. Если пациентка пострадает ещё одним конфликтом беспокойства матери/ребёнка из-за другого ребёнка или конфликтом беспокойства дочери/матери для её

¹⁹⁵Альвеолы = Легочные Пузырьки

¹⁹⁶медиальный = расположенный по средней плоскости тела, средний

¹⁹⁷вентральный = брюшной, принадлежащий животу

матери, то и эти оба конфликта ударят в то же реле мозжечка как Очаг Хамера. И если она ещё пострадает от дальнейшего конфликта атаки на левую сторону живота или груди (перитонеальной¹⁹⁸ и плевральной¹⁹⁹ мезотелиомой), всё это ударит опять по правой стороне мозжечка, на которой тогда обнаруживается пять активных Очагов Хамера в конфигурации мишени, а на левой стороне ни одного.

Если два конфликта ударили в двух разных половинах мозжечка, то мы говорим о «шизофренической констелляции мозжечка». С этим связано тяжёлое нарушение эмоциональности брегово-параноидального синдрома, который не затрагивает формально-логическое мышление. Напр.: «Я чувствую себя полностью опустошенным, перегоревшим, я ничего больше не чувствую».

в). Белое вещество больших полушарий мозга:

То же самое было бы возможно и в области белого вещества. Здесь содержание конфликта относится к органу тоже всегда «однозначно», т.е. связано конфликтно-тематически.

г). В реле коры больших полушарий мозга:

это возможно только при одном исключении: дуктальной²⁰⁰ язвенной карциноме молочных протоков, которая крепко привязана стороной и рукостью к реле мозжечка.

Но здесь на сцене появляется совершенно новый момент: при конфликтах, управляемых корой головного мозга отношение реле мозга к органу уже не так однозначно, как в мозжечке. Так как органы только частично упорядочены попарно, то лево- и праворукость, а также сиюминутная конфликтная ситуация определяют, какое реле в мозге может сейчас станет Очагом Хамера и какой орган тогда будет задет. Отношение же мозга к органу, однако, всегда однозначно. Итак:

Если женщина-левша пострадает конфликтом идентичности, то Очаг Хамера ударяет в правом полушарии головного мозга (темпорально) и на органическом уровне становится язвой желудка или желчных протоков. Если же она пострадает ещё одним конфликтом идентичности в новой ситуации, то она не может больше реагировать на правом полушарии головного мозга. Она пострадает этим вторым конфликтом идентичности слева темпорально, а на органическом уровне будет язва прямой кишки, которая в фазе восстановления станет геморроем, если язва располагается близко к заднему проходу. Пока оба конфликта (слева и справа кортикально) остаются активными, пациентка находится в шизофренической констелляции коры. Вопросы, **как** будет ощущаться конфликт (мужской или женский) и **где** он ударит в мозге, зависят не только от текущего гормонального фона (после менопаузы, беременность, противозачаточные таблетки, некроз яичников и т.д.), но и от латеральности пациента. Точно так же изменяются конфликты, или они могут вообще лишиться конфликтного содержания, если предварительные условия изменились (текущая констелляция конфликта, гормональный фон и т.д.) они тогда могут «прыгать», т.е. вместо язвы прямой кишки появляется язва желудка и наоборот.

Связь между мозгом и органом в любом случае однозначна, то есть если конфликт уже ударил, то пострадает вполне определённый орган – до тех пор, пока конфликт остаётся активным и не «перепрыгивает» на другое полушарие при изменении гормональной и конфликтной предварительной констелляции.

Важно ещё закрепить в памяти, что иннервация правых конечностей, да и всей правой стороны тела без исключений производится левой стороной мозжечка и большого мозга. Это никогда не меняется от рождения до самой смерти.

¹⁹⁸перитонеальный = брюшина

¹⁹⁹плевра = реберная плевра

²⁰⁰дуктальный = Ductus = проход

11.2 Левоглазость и правоглазость.

Только на полях здесь следует обратить внимание на явление, которое более подробно описано в конфликте страха преследования:

Я заметил, что с глазами происходит **не** «одно и то же». Пример: молодая графиня во Франции, будучи 20-летней медсестрой в больнице, повздорила с врачами о том, что обвинила их в бесчеловечности. В группе врачей была старшая медсестра. Теперь эта молодая медсестра стала подвергаться безостановочным издевательствам. При инциденте ей пригрозили последствиями, и она пострадала СДХ конфликта страха преследования, и в последующие месяцы, в которых она должна была быть готовой к новым придиркам каждый день, она видела всё хуже и хуже правым глазом, пока, наконец, не стала видеть почти ничего. Медсестра ничего никому об этом не говорила, потому что была слишком горда, чтобы жаловаться, молча страдала, худела, в конце концов, остались только кожа да кости. Наконец подключилась её семья, которой стало известно о том, что происходит там, в больнице. Старшая медсестра была смещена, и спустя полгода кошмар закончился. Особенность этого случая заключалась в том, что эта медсестра (левша) больше не могла запоминать лица людей. Она видела, как кто-то посторонний входил в стационарную комнату, и если тот приходил минут через пять снова, она спрашивала его, кто он такой.

Таким образом, выглядит так, что правша, которая носит своего ребенка слева, правым глазом, чье центральное пятно (Fovea centralis) смотрит влево, запоминает лицо своего ребенка. Тогда правое центральное пятно (Fovea centralis) вместе с правой зрительной корой, по-видимому, отвечает за сравнение лиц и запоминание лица в целом. Я уверен, что у левшей, например, всё наоборот. Вероятно, это имеет смысл, чтобы мать, которая носит ребёнка справа, как это делает левша, запечатлела бы лицо своего ребёнка левым глазом. Также можно представить себе, и частично это доказано, что различные задачи разделены на обе зрительные зоны обоих полушарий весьма различно.

При всех этих биологических процессах или закономерностях мы всегда должны пытаться согласовать человека и животное. Только тогда это действительно биологическая закономерность. Ребёнок растёт быстро, большинство животных – ещё быстрее. Но мать должна каждый день заново запоминать текущий образ своего ребёнка. Если бы люди по-прежнему жили вместе в больших семьях, то и у человеческих матерей эти архаичные способности, которые мы называем у животных инстинктами, снова были бы важны. Животное-мать, например в стаде, нуждается в этих навыках, чтобы дитё-животное могло выжить. Особи, не обладающие этой способностью, вымирают через несколько поколений. Что для одного вида животных глаз, то для другого слух. Матери некоторых видов животных точно слышат по крошечным особенностям крика, блеяния или звукового сигнала, что это их ребёнок. Покажите мне хоть одну собаку, которая не могла бы найти своего щенка среди 50 новорожденных щенков!

Можно было бы высказать несколько смелую теорию, которая при этом содержит в себе очень многое:

1. Правша только потому является правой, что смотрящий направо левый глаз (имеется в виду Fovea centralis!) обеспечивает ориентацию правой руки и, таким образом, может управлять правой рукой. Вспомните, как вы вбиваете гвоздь в стену: правый глаз ничего не может видеть, потому что зрение в значительной степени заслонено молотком. Левый глаз (Fovea centralis) ориентирует и управляет процессом движения. Стрелок правша целится левым центральным пятном (Fovea centralis). Теннисист лучше бьет открытой ракеткой не потому, что движение

проще, а потому, что левый глаз может управлять ударом, в то время как закрытой ракеткой он должен бить практически вслепую!

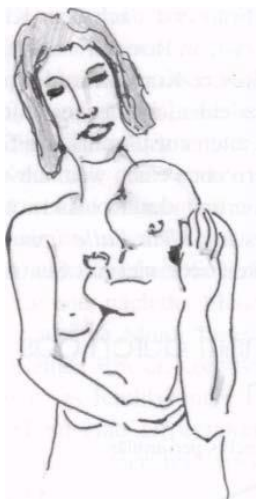2. У левоглазого и леворукого индивида все эти процессы противоположны. Там правый глаз управляет движением, а левый глаз отвечает за запоминание лица собственного ребёнка, матери и, кроме того, лиц всех сородичей.

Правша мать «охватывает» своего ребёнка преимущественно правым глазом, который смотрит влево (Fovea centralis), но мужчина-правша осматривает свою территорию левым глазом, который смотрит вправо. Лицо своей возлюбленной правша захватывает правым глазом, но своего противника он осматривает левым глазом. Он вовсе не чувствует необходимости запоминать его лицо, а просто прикидывает самый благоприятный момент, когда сможет его уничтожить.

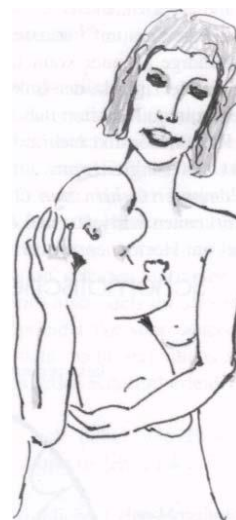Справа с бойцом тоже ничего не может случиться, эта сторона у него «на виду», опасность может исходить только слева, поэтому он старается прикрыть щитом свою «слепую сторону».

Ещё одна особенность: женщина-левша, которая болеет от женского сексуального конфликта (см. Депрессия, Случай 1), но как левша показывает свой Очаг Хамера в правой периинсулярной области, никогда не теряет свою функцию яичников. У неё по-прежнему происходит овуляция и месячные кровотечения, в то время как у правши больше нет овуляции. Вот почему раньше у многих, часто молодых девушек или женщин конфликт после СДХ длился дольше, потому что девушки из-за аменореи²⁰¹ вполне серьёзно считали, что беременны.

Я не хочу пророчествовать, но леворукость гораздо более значима для будущей медицины, чем мы предполагали до сегодняшнего дня.



Так правша мать обычно держит своего ребенка: левой рукой прижимает головку к груди, правой поддерживает ягодицы ребенка. Правша-мать смотрит на своего ребенка правым глазом.



Так левша мать обычно держит ребенка, наоборот, чем правша-мать. Мать левша смотрит на него левым глазом!

²⁰¹Аменорея = отсутствие месячного менструального цикла

11.3 Значение леворукости для клинической диагностики

Медицину интересуют все взаимосвязи физиологического характера, но особенно, если как здесь, они оказывают столь серьёзное влияние на диагностику и терапию в каждом отдельном случае.

Леворукость отнюдь не глупый трюк природы, как её обычно представляют сегодня, потому что с точки зрения конфликтов она равна функциональному отключению гормонов. Как я в главе о психозах описал 1-й случай депрессии, женщина-левша при женском сексуальном конфликте может получить симптомы на органе, которые может испытывать женщина-правша только после климакса или в старости (при территориальном конфликте).

Левша-мужчина может вообще не пострадать от сердечного приступа левого сердца во время территориального конфликта в фазе восстановления, за исключением случаев, когда он стар и реагирует по-женски, но тогда на психологическом уровне он уже не может пострадать от территориального конфликта, а только от женского сексуального конфликта. Это как бы только смена адреса конфликтов. *От компьютера мозга к органу он в любом случае всегда работает одинаково!* Из этого мы теперь понимаем, что леворукость имеет очень много общего с сексуальностью и очень много с гормонами!!

Схематический КТ-срез головного мозга

слева периинсулярно

справа периинсулярно

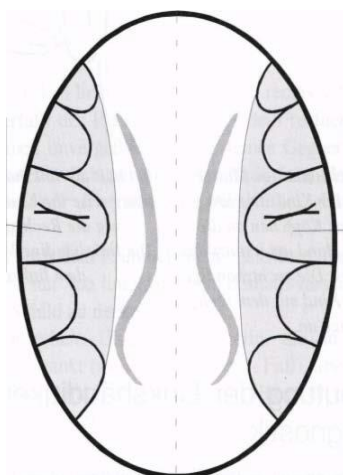
Мужчина левша

Территориальный конфликт
(мужской сексуальный конфликт)

Женщина правша

Сексуальный конфликт

Карцинома шейки матки
Карцинома гортани
Карцинома прямой кишки



Мужчина правша

Территориальный конфликт
(мужской сексуальный конфликт)

Женщина левша

Сексуальный конфликт

Язвенная коронарная карцинома
(с сердечным приступом)
Бронхиальная карцинома
Язва желудка
Язвенная карцинома
печени и желчных протоков

Между левшами и правшами перепутано сторонами только отношение между психическим уровнем и мозгом. От уровня мозга к уровню органа напротив отношение постоянное. Быть может легче понять наоборот: рак шейки матки всегда имеет Очаг Хамера слева периинсулярно, но только у правши он происходит от сексуального конфликта.

Леворукость очень важна, поскольку определяет путь конфликт/мозг. И этим она определяет, какой болезнью и при каком конфликте пациент пострадает вообще. Леворукость определяет например, при каком конфликте мы должны рассчитывать на депрессию, у левши это, например при женском сексуальном конфликте, у правши напротив только непосредственно перед менопаузой или после, то есть при т.н. «гормональном пате».

Очень мягкий мужчина-правша может впасть в депрессию, если он как раз ещё может пострадать от территориального конфликта, то есть также в «гормональном тупике». С другой стороны, очень мягкий левша-мужчина впадает в депрессию, когда он реагирует не по-мужски, а уже по-женски, и пострадает от женского сексуального конфликта, при условии, что он также находится в гормональном тупике.

Женские гомосексуалисты при этом ведут себя как женщины, мужская их половина как мужчины. У гомосексуальных левшей-мужчин, в свою очередь, всё с точностью до наоборот.

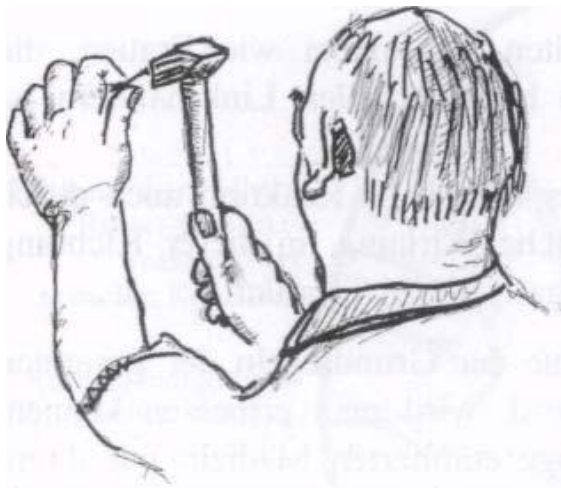
Обратить вспять женскую или мужскую реакцию можно также с помощью блокаторов половых гормонов. Такой же эффект в этом направлении оказывают факультативные (не обязательные!) цитостатические (противораковые) средства.

Если когда-нибудь Новая Медицина станет одним из основных правил всей медицины и биологии, можно будет понять, какое потрясающее безобразие творит сегодняшняя устоявшаяся медицина с её неразумной возней с блокаторами половых гормонов.

Это безобразие происходит везде в официальной традиционной медицине в отсутствие какой-либо концепции. Ужасный эффект заключается в том, что от блокады половых гормонов - чем могут являться в самом неблагоприятном случае даже так называемые противозачаточные таблетки - Очаг Хамера «прыгает» с одной стороны мозга на другую. Эти обусловленные гормонами, а лучше сказать обусловленные гормональными блокаторами *переносы* Очага Хамера не только не помогли множеству пациентов, но они вызывают у них соответствующий рак противоположного полушария мозга. Блокада гормонов часто приводит именно к тому, что человек теперь реагирует так, будто он гормонально обусловлен противоположным образом тому, как если бы он реагировал до гормональной «терапии»: Одна женщина, например, ранее реагировавшая очень по-женски и пострадавшая от женского сексуального конфликта карциномой шейки матки, после гормональной блокады, например, с помощью нольвадекса, вдруг реагирует по-мужски, и вместо карциномы шейки матки, которая теперь остановилась, появляется язвенная коронарная карцинома, которая лежит на совести учеников колдунов.

И теперь вдруг на обычном медицинском языке «волшебным образом» появляются «метастазы», - маленькие, злые раковые клетки, которые конечно не были испорчены учеником колдуна, но которые были так хитры (как можно себе представить таких маленьких «чертят»), что тайно пробирались через кровь в новый орган, а это ещё никому никогда не удавалось наблюдать. Но всё же маленькие «чертята» ведут себя так воспитанно, что всегда вызывают один и тот же рак в одном и том же месте. Так что они не кажутся такими уж дьявольскими!

Если назначить молодой женщине-левше, у которой сексуальный конфликт и, как у левши, депрессия и физические признаки мужского конфликта страха за территорию, конфликта территории или конфликта неприятностей на территории (при бронхиальной карциноме, стенокардии, язвенной болезни желудка), если ей назначить блокаторы гормонов, то она сразу может пострадать, например, карциномой шейки матки.



Так забивает гвоздь в стену правша: левый глаз заботится о необходимой ориентации и направляет движения. Правый глаз более или менее за молотком, то есть не может видеть гвоздь. Правый глаз при этом занятии не слепой, но не выполняет своей функции!

Вообще проблема разницы полушарий, я думаю, ещё будет нас очень сильно волновать. Это одна из основных проблем диагностики вообще. Не спросить пациента о его право- или леворукости считается в моих глазах грубой ошибкой, ибо она имеет большое значение для соотнесения конфликтов к Очагам Хамера и раковой опухоли или некрозу на органе.

11.4 Оба полушария мозга: левая область территории = женская, правая область территории = мужская

Есть бесконечно много спекуляций о разнице полушарий головного мозга. Чем меньше спекулянты понимают в этом деле, тем более дикие утверждения они устанавливают. Я не хочу принимать в этом участие.

На данный момент я, скорее, хочу рассказать о том, что знаю. Мы уже видели, что лево- и праворукость существенно определяет, на каком полушарии головного мозга человек получит свой первый территориальный конфликт и т.д. и т.д.

Мы также слышали, что лево- и праворукость определяет, какая сторона принадлежит отношениям матери/ребёнка и ребёнка/матери, а какая сторона является партнёрской.

Но все это я **не** имею в виду, если устанавливаю следующее:

- Если **мужчина-правша** имеет долготелетний активный территориальный конфликт и пострадает конфликтом потери с его разрешением, то если киста яичка была достаточно большой, у него случится принудительное «биологическое решение» своего территориального конфликта (напр., как «второй волк»), которое с большой вероятностью приведёт его к смерти от сердечного приступа левого желудочка сердца. Его Очаг Хамера находится справа-церебрально.

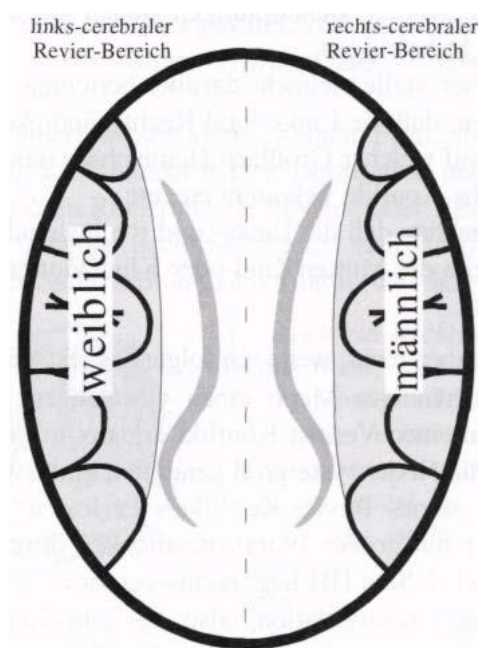
- при соответствующей констелляции, то есть годами активном территориальном конфликте и недавно разрешенным конфликтом потери с кистой яичка, т.е. с большим наплывом тестостерона, с **мужчиной-левшой** ничего не случится. Его Очаг Хамера территориального конфликта расположен слева-церебрально. И хотя он теперь становится гораздо более мужским, биологическое принудительное разрешение территориального конфликта, как это неизбежно происходит с правшами, **не происходит!** Из-за того, что левая женская сторона закрыта конфликтом, он становится ещё более мужским, чем правша: супермужским!

- у **женщины-правши** с многолетним зависшим солитарным (то есть **не** шизо-конstellляцией) сексуальным биологическим конфликтом после свежего разрешённого конфликта потери с кистой яичника и после индукции этой кисты с резким повышением эстрогенов, происходит принудительное разрешение СБП повышенными эстрогенами. Очаг Хамера расположен лево-церебрально. Такая пациентка может от этого легко умереть (сердечный приступ правого сердца с эмболией лёгких).
- при такой же constellation с **женщиной-левшой** ничего не произойдёт. Хотя она теперь стала много женственней, как раз поэтому свой сексуальный конфликт, который находится справа-церебрально, она **не решит**.

Схематический КТ-срез головного мозга

лево-церебральная область территории

право-церебральная область территории



женский

мужской

Итак, мы можем установить:

Повышение эстрогенов приводит к принудительному решению сексуального конфликта только на левом полушарии мозга.

Повышение тестостерона от созревания кисты яичка может привести к принудительному решению только территориальный конфликт на правом полушарии.

Поэтому, со всеми оговорками, левое полушарие можно было бы больше назвать женским, а правое полушарие - мужским.

Но всё это относится только к территориальной области, как слева, так и справа.

12 Конфликтный рецидив

Настоящий рецидив конфликта, то есть возвращение первоначального конфликта, - одна из тех вещей, которых я боюсь больше всего. Я видел слишком много людей, умирающих от этого.

Совсем не секрет, даже без Хамера, что пациент с трудом выживает, например, от повторного инфаркта (сердечного приступа). Но теперь, когда мы можем ясно видеть на КТ головного мозга, каких усилий стоит организму восстановление своего компьютера мозга, мы можем оценить, как трудно должно быть снова разорвать рану, находящуюся в заживлении, или только что зажившую. Второй раз она заживает намного сложнее и медленнее, чем в первый раз.

Если мы представим себе клетки мозга как много-миллиардную гигантскую решетку, то мы должны быть также в состоянии представить, какие различные изменения происходят в том месте, где заживает Очаг Хамера:

1. образуется интра- и перифокальный отёк. При этом синапсы клеток мозга сильно растягиваются. Тем не менее, они сохраняют свою функцию. По окончании фазы восстановления эти растяжки должны быть возвращены в прежнее состояние, и функция не должна при этом страдать.

2. очевидно, что изоляция клеток мозга сильно страдает во время конфликтной активной фазы длительной симпатикотонии. Организм восстанавливает это удивительно простым, разумным и эффективным способом, помещая дополнительную изоляцию из глиальных клеток в решетку из клеток мозга. Именно это нейрохирурги ошибочно истолковывают как «опухоли мозга». В течение всего этого процесса функция области мозга должна всегда оставаться обеспеченной.

3. не только функция соответствующего органа должна оставаться обеспеченной. Очаг Хамера практически выключает раковую опухоль и передает её соответствующим специальным бактериям для очистки.

Если теперь эти процессы и функции, которые за много тысячелетий отрететированы природой, нарушаются «эффектом гармошки», то есть синапсы растягиваются и сжимаются за короткое время – уже помимо нормального эпилептического кризиса, – то когда-нибудь наступает момент, когда мозг перегружается и больше уже «не тянет». Весь кропотливо построенный картонный домик снова рушится, и если во время или вскоре после фазы восстановления происходит конфликтный рецидив, то ущерб наносится больший, чем раньше.

По этим причинам настоящий конфликтный рецидив, по моему мнению, даже опаснее вторичного рака, естественно в зависимости от того, на каком месте в мозге находится Очаг Хамера.

К этому добавляется ещё кое-что: у пациента на рубце психического конфликта словно появляется психическая ахиллеса пята, его слабая точка. Один и тот же конфликт притягивает пациента почти колдовским образом, он попадает снова и снова в одну и ту же ловушку, даже если знает об этом. Я долго размышлял и пришел к мнению, что так было задумано природой. Потому что в программе старого оленя, потерявшего свою территорию в борьбе с молодым оленем, заложено, что он должен снова столкнуться с захватчиком. Только в этом и может быть смысл постоянной симпатикотонии, которая даёт оленю возможность «воспользоваться своим шансом», чтобы снова вернуть свою территорию. Если бы повсюду бродили по лесам «побитые олени», это только добавило бы хаоса в «олений порядок». Точно так же, наверное, происходит и у людей. Я видел столько конфликтных рецидивов, закончившихся смертельно, совершенно ненужных и бессмысленных по логике и рациональности, что эта точка зрения буквально навязывалась мне.

Самым опасным временем для конфликтного рецидива, как мы можем хорошо понять после всего сказанного, является не начало фазы восстановления, а её конец или даже начало фазы нормализации. Тогда конфликтный рецидив полностью разрывает старую рану на всех трёх уровнях и, кроме того, на уровне мозга приводит к «эффекту гармошки». Часто пациент даже достигает фазы восстановления этого рецидива. Но затем новый отёк выстреливает так мощно в Очаг Хамера и вокруг него, что пациент может умереть от него в кратчайшие сроки - обычно во время эпилептического или эпилептоидного кризиса, который в этих случаях может произойти намного раньше, чем обычно.

Короткий пример на эту тему:

У пациентки-правши после менопаузы было несколько конфликтов, которые для ясности повествования не будут здесь обсуждаться. Она выстояла все органические симптомы, один за другим. В конце концов, она пострадала от СДХ во время серьёзной ссоры с мужем, причем речь шла о злой свекрови, которая якобы терроризировала пациентку изо дня в день. Через некоторое время после этого свекровь умерла. А у пациентки вскоре была обнаружена карцинома печёчно-желчных протоков.

Пациентка пострадала новым СДХ, потому что она сказала себе: «Рак пришел за мной. Теперь это только вопрос времени ...». Страх буквально сидел у неё на шее, и, соответственно, с ней случился «конфликт страха преследования».

Врачи отказались от любого дальнейшего лечения, потому что они верили, что все её тело полно т.н. «метастазов». Конфликт неприятностей с язвенной карциномой желчных протоков был немного ослаблен в результате смерти свекрови, но муж обвинил свою жену в смерти своей матери, а потому встал на её сторону, и борьба продолжилась с новой силой.

Пациентка пришла ко мне и попросила совета. Я сказал: «Вы можете выжить только в том случае, если вы надолго уйдёте от мужа к матери, где вы полностью выйдете из конфликтного окружения. И тогда вам больше не нужно будет бояться».

Пациентка последовала этому совету. Сначала она была очень слабой и усталой, но примерно через 4 месяца она смогла вернуться к работе и заняться домашним хозяйством своей матери. Она чувствовала себя вполне комфортно. Полувзрослые дети остались дома у отца, потому что для них у бабушки не было места.

Однажды, впервые после 7 месяцев, пациентка захотела навестить дочь в собственном доме. Она думала, что мужа нет дома. Но когда она стояла на кухне, вдруг пришел муж, не говоря ни слова просто бегал вокруг неё, провоцируя, укоризненно, агрессивно. Пациентка испытала рецидив СДХ. Через два дня она позвонила мне. Она была в полном отчаянии. После СДХ её кожа по всему телу приобрела желтушный оттенок в течение нескольких часов. Она уже ничего не могла есть, её постоянно рвало зеленой желчью. За 2 дня она уже похудела на 4 кг. Врачи хотели немедленно прописать ей морфий, ведь это было якобы начало конца. Я успокоил её и сказал, что предупреждал об этом. Но поскольку конфликтный рецидив длился сравнительно недолго, я уверен, что если она сейчас, как и раньше, останется дома с матерью и не позволит себе паниковать, то с безобразием будет покончено не позднее чем через неделю.

Так и случилось. Примерно через 10 дней она снова позвонила мне и сообщила, что желтуха очень быстро уменьшилась, и теперь она уже относительно в порядке. Она была просто слабой и усталой, но у неё снова был хороший аппетит. Зная точно, как это было в прошлый раз, она больше не паниковала. Она уже снова бегала по квартире. Врачи сейчас не могут понять, почему ей не нужен морфий. Тот, у кого пять сортов т.н. «метастаз», не может стать здоровым. Ещё как может!

Но я также хочу описать вам случай, который закончился смертельным исходом. Один пациент перенес СДХ, когда его жена была прооперирована от кишечной непроходимости (илеуса) и через несколько дней должна была быть прооперирована во второй раз. Муж бушевал от гнева и досады, потому что считал, что хирург «схалтурил». Скорее всего, это была паралитическая кишечная непроходимость, и хирург здесь был ни при чем. Но муж смотрел на это иначе и считал хирурга плохим специалистом. Все неприятности продолжались 6 недель, пока женщину не выписали из больницы, ещё через 14 дней муж успокоился, конфликт был разрешён. Но теперь у него обнаружили рак печени – его тело стало толще из-за начинающегося асцита. (Асцит – фаза восстановления конфликта атаки на живот – за жену – с предшествующей перитонеальной мезотелиомой).

После некоторых заблуждений традиционной медицины, которые я не хочу здесь описывать, асцит снова вернулся, рак печени явно был в процессе исцеления. Он был ещё слабым и усталым, но уже мог ходить, снова чувствовал себя вполне комфортно. Я никогда не выписываю справки об ожидаемых процессах, потому что жизнь часто петляет, и происходят самые невероятные вещи, которые даже невозможно себе представить. В этом случае я сделал исключение и написал пациенту для его медицинской страховки, что, по моему опыту, пациент с наибольшей вероятностью выздоровеет от этого рака печени.

Произошло именно то, чего не должно было произойти и, собственно, не могло произойти, насколько можно судить. Гинеколог осмотрел жену пациента и сказал, что обнаружил там «опухоль». Затем её сразу же госпитализировали и прооперировали. Всё это оказалось ошибкой и ложной тревогой. Но больной, едва наполовину выздоровевший, снова бушевал и мгновенно впал в панику («старая халтура!»). Он перенёс хотя и короткий, но очень тяжелый конфликтный рецидив, точно на старом шраме. Разрешения этого конфликта бедняга не пережил. К сожалению, жена не понимала системы Новой Медицины. А когда мне позвонили, было уже слишком поздно.

13 Конфликтный трек

В биологии господствуют законы, которые мы больше не понимаем, потому что привыкли мыслить «психологически», но если мы снова научимся мыслить *био-логически*, то сможем очень хорошо их понять. К такому биологическому пониманию относится понятие конфликтного трека.

Мы, сегодняшние люди, испорченные нашей цивилизацией, прямо-таки воспринимаем это «трековое мышление» как «болезненное», мы говорим тогда об аллергии, с которой нужно бороться. Мы говорим о сенной лихорадке, астме, экземе, псориазе и т.д. и называем так без разбора различные конфликты в разных фазах вместе с их физическими симптомами. Таким образом, получается определённый хаос, который мы хотим здесь немного привести в порядок.

Кроме первоначального трека СДХ, есть ещё «вспомогательные треки». Это существенные *сопутствующие обстоятельства или сопутствующие моменты*, которые в момент СДХ запомнились организму как существенные. Это могут быть, например, запахи, определённые цвета или звуки. Для каждого СДХ может существовать один сопроводительный трек, но также одновременно может быть 5 или 6 сопроводительных треков. Не имеет значения, придадим ли мы позже «психологическое» значение этим сопутствующим трекам или нет, они просто запрограммированы.

13.1 Пример: Аллергический ринит (сенной насморк)

В те времена, когда ещё свежескошенную траву складывали в стога, чтобы её ещё немного подсушить, не допуская намокание травы росой, особенно в сельской местности внутри такого стога было романтическое, самое дешёвое и поэтому самое популярное место для первой физической любви. Если при этом, что случалось достаточно часто, эти двое были застигнуты врасплох, то запах свежего сена неизменно напоминал обоим влюбленным о случившейся тогда катастрофе. Но катастрофа не всегда является катастрофой для обоих, и СДХ пострадают не всегда оба, часто только один из них. Мы говорим тогда о сенной лихорадке или аллергии на сено. Кстати для сенной лихорадки – сенной насморк это опять же уже фаза восстановления – пыльца сена совсем не обязательна, ведь например если мы по телевизору видим крестьянина на сенокосе, это будет иметь тот же эффект.

Есть одна особенность, которая обычно должна нам хорошо помогать, особенно в природе. В частности, она состоит в том, что мы с каждого «основного трека конфликтного **рецидива**» тотчас же можем попасть на любой вспомогательный трек или даже на все вспомогательные треки сразу. А также мы можем с одного вспомогательного трека попасть на главный (основной) трек, а также на любые другие или на все вспомогательные треки сразу. Конечно, все побочные треки также имеют соответствующий самостоятельный аспект конфликта, свой собственный Очаг Хамера в мозге и соответствующее изменение органа.

В приведённом выше примере с сенной лихорадкой партнёрша (при условии, что она получила тогда СДХ) перед каждым аллергическим ринитом чаще всего одновременно снова получает рецидив сексуального конфликта с раком шейки матки. Если она, ничего не подозревая, проводит свой отпуск на ферме во время сенокоса, то впоследствии она удивляется, почему после этого один раз отсутствует месячное кровотечение. Конфликт, конечно, разрешится сразу же, как только она вернётся домой и не будет больше видеть сенокоса. Но новая катастрофа грозит ей, если она потом случайно пойдет к гинекологу и тот обнаружит начинающуюся карциному шейки матки.

Поэтому я обязываю всех своих учеников особенно тщательно исследовать СДХ со всеми сопутствующими треками, такими как оптическими, акустическими, обонятельными треками, сенсорными треками и т.д.

Но они всегда должны иметь в виду, что всё это не является нарушениями, как у нас воспринимались раньше так называемые аллергии, но реальные и хорошие мысленные опоры, которые должны заставить организм обратить внимание на ранее пережитую катастрофу!

Мало найти сопутствующие или побочные треки, необходимо терпеливо объяснять их пациенту, чтобы он в будущем встречал их с ухмылкой и без паники, но также знал, что настоящий конфликт ещё не решён окончательно. В наше время, когда существует только «симптоматическая медицина», а любой заметный симптом должен быть по необходимости терапирован (!!) как «болезнь», часто эта работа не так проста. А для пациентов, которые не хотят, или не могут, или им не разрешено понимать Новую Медицину, это даже напрасные усилия.

13.2 Пример: Перелет Сенегал-Брюссель

Супружеская пара летит из Сенегала в Брюссель. Во время полёта с мужем случается сердечный приступ. Катастрофа! Он становится белый как известь, хватается ртом воздух, лежит на полу в проходе самолета. Его жена каждую секунду думает, что он сейчас умрёт! Но он не умирает. Самолет садится в Брюсселе, мужа увозят в больницу и он снова выздоравливает.

Для жены не только полёт стал адом, но и следующие 3 недели были ужасными. Она худеет, не может спать, находится в постоянном страхе за жизнь мужа.

Биологически она переживала конфликт страха смерти (за другого). После этих ужасных трёх недель она, наконец, успокоилась, и у неё наступил конфликтолиз. Пациентке повезло, что она привезла из Африки туберкулёзные микобактерии. Следующие три недели она потела ночью, особенно к утру иногда меняла пять абсолютно мокрых ночных рубашек, у неё была лёгкая ночная лихорадка, а также очаг в лёгких (адено-карцинома альвеол), который теперь был створожён бактериями и откашливался вместе с остаточной небольшой каверной, так называемой частичной эмфиземой лёгких.

В последующий период пациентка несколько раз периодически страдала такими потоотделениями, иногда недолго, иногда дольше. Непосредственно в начале ещё одного, более длительного периода потоотделения у неё была обнаружена адено-карцинома лёгких, прежде чем кислотостойкие палочки (Tbc) успели створожить и выкашлять «опухоль». Теперь пациентка считалась тяжелобольной «раком лёгких». «Для безопасности» хотели вырезать одно крыло лёгких, а также назначить химиотерапию, облучение и обычные меры ...Но когда и на другой стороне были обнаружены дополнительные лёгочные очаги, пациентка была признана как неизлечимая и ей предсказали скорейшую смерть.

Поскольку Новая Медицина в Бельгии является достаточно известной, нашелся врач, который сказал больной, что, по его мнению, только доктор Хамер мог решить такие трудные случаи. Так они и пришли ко мне.

Дело действительно было не так-то просто прояснить, потому что у пациентки был несколько необычный трек. Когда мы его нашли, остальное было просто рутиной.

Какой трек у неё был? Конфликт страха смерти/беспокойства нетрудно было выяснить. СДХ был настолько драматичным, что его вообще нельзя было не заметить. Мне казалось весьма вероятным, что муж должен был пережить повторные сердечные приступы (стенокардию) или другие критические ситуации, когда жена (пациентка) должна была снова испытывать страх смерти за него. Если бы это было так, то всё было бы однозначно правильно. Но - жена очень энергично отрицала: нет, с мужем всё в порядке, у него никогда больше не было приступа, он был совершенно здоров, на самолете он тоже больше не летал.

Тут мне пришла спасительная мысль: «Может быть, кто-нибудь из вашей семьи летал на самолете?» «Это да, господин доктор, но при этом ничего не происходило. Но если вы так спрашиваете, мне пришло в голову: перед моим последним периодом потоотделения моя дочь вернулась из своего трёхнедельного отпуска на Тенерифе. Как вы думаете, это может быть связано с этим? Я помню, что всё время, пока она отсутствовала с мужем и детьми, я не могла спать по ночам, даже немного похудела и всегда думала об этом так: - Скорей бы они вернулись!»

Остальное было рутиной: очень точно было реконструировано, что каждый раз, когда какой-либо член семьи (сестра или дети) путешествовал на самолёте, пациентка испытывала панический страх, который она даже не могла себе объяснить «разумными» соображениями. И всякий раз, когда член семьи возвращался, у неё был период ночного потоотделения. А теперь как раз снова начался более длительный период ночного потоотделения с субфебрильной температурой и кашлем. И тут сделали рентген, и этот факт был обнаружен.

Второй трек был... самолёт!

Так же, как железнодорожный путь состоит из двух рельс, по которым едет поезд, так же и пациентка при драматичном инфаркте мужа во время полета из Сенегала в Брюссель пострадала 2 компонентами конфликта:

1. Конфликт страха смерти/заботы за своего мужа из-за сердечного приступа
2. Конфликт страха самолёта, потому что они были так беспомощно заперты в самолёте

Обе составляющие с тех пор переплелись друг с другом сложным образом, и при каждом отдельном компоненте моментально появлялся страх смерти/заботы. Мы бы могли ещё сказать: с тех пор у неё аллергия на инфаркты миокарда и сердечные приступы (которые к счастью не произошли), а также на самолёты!

Терапия заключалась в том, чтобы заставить пациентку осознать взаимосвязи, устранить причины и более ... ничего не делать, и по возможности не мешать матери-природе. То есть пациентка снова потела ночью в течение 3-4 недель, потом очаги лёгких стали незаметными, остались только небольшие каверны. Пациентка сегодня в порядке.

13.3 Пример: Заснул за рулем

Мужчина ехал в 3 часа ночи по автобану из Брюсселя в Аахен. Около Люттиха, недалеко от моста через реку Маас он заснул за рулем. Примерно через километр он испуганно проснулся от непривычного звука мотора, причиной которого было то, что он больше не жал на педаль газа. Он пострадал конфликтом: «Я не верю своим ушам».

Моментально у него появился тиннитус²⁰⁶ в левом ухе. С тех пор тиннитус появлялся у него некоторое время регулярно,

1. когда он просыпался утром и
2. всегда, когда он ехал на машине и сбрасывал газ, то есть при определённой частоте звука.

13.4 Пример: Задавленная кошка

Один водитель нечаянно задавил кошку. Он вышел из машины, чтобы посмотреть, жива ли кошка ещё и можно ли ей помочь. Но она уже была мертва. «О боже», подумал он, «Бедная кошачья тварюшечка, как же это могло произойти». Через его конечности пробежал невероятный шок, когда он увидел лежащую вот так бедную мёртвую кошку.

Через год к нему как-то подбежала бродячая кошка, которую спонтанно подобрала его жена и которую они вскоре полюбили всем сердцем. После работы он любил её гладить. Всё было в порядке ..., до тех пор, пока кошка возвращалась домой вовремя. Но если она приходила поздно, то у него мгновенно возникала «аллергия» на отсутствие кошки. Потому что каждый раз перед ним снова возникал образ бедной, мёртвой кошки. Он тогда каждый раз впадал в панику: «Нашу кошку не могут же ..., нет, невозможно представить, что она лежит где-то на улице, как бедная кошка тогда...»

Когда кошка приходила домой, у него каждый раз появлялась острая «кожная аллергия», то есть кожа на руках, кистях и лице становилась красной и опухшей. На самом деле это было восстановление предшествующей небольшой язвы кожи. Тест на аллергию кожи показал: однозначно *аллергия на кошек!*

Мы думали до сих пор, что все эти аллергии были болезнями, которые необходимо срочно лечить. Этот взгляд, однако, абсолютно односторонний, - аллергии являются остатками наших инстинктивных способностей. Каждый раз приходили предупредительные сигналы тревоги, бронхиальная астма или ларингеальная астма это каждый раз активные сирены тревоги, которые нам хотят сказать: Осторожно, раньше при таких обстоятельствах кое-что произошло. Или: При такой комбинации будь осторожен!

На эту тему ещё два небольших примера:

13.5 Боксер в фургоне

Мы выехали на фургоне в парк, чтобы погулять с нашей парочкой боксёров. После прогулки они должны были немного подождать в машине, пока мы быстренько попьём кофе. Так как было жарко, мы оставили окна в машине полуоткрытыми. Ещё ни разу собаки не выпрыгивали из окна машины. В этот раз, вероятно, мимо проходил особенно бессовестный и твякающий соплеменник, которого необходимо было моментально поймать. Подумано – сделано. 4-летний пес боксёр выпрыгивает сильным и элегантным прыжком из полуоткрытого окна фургона. 6-летняя сучка боксёр хотела повторить за ним такой же прыжок, но престарелая дама не смогла выскочить так же элегантно, застряла своей более толстой талией, повисла, перевернулась и упала на свою собачью попу. Она пострадала переломом тазовой кости и мучилась этим 3 месяца.

С тех пор её не заманишь в фургон никакими приманками. Она направлялась к двери машины, но потом решительно разворачивалась: «Хозяин, колбасу я и правда очень хочу, но в фургон я больше не влезу, потому что оттуда можно упасть ...»

То, что никогда не случится с боксерской собакой, то происходит с нами, людьми, без конца.

13.6 Пример: Череда автоаварий

Начальница экспедиции пережила аварию с наездом на своей машине. Сзади на неё наехал автобус. Она видела в зеркало заднего вида, как автобус «катится» на неё. Поскольку она левша, она пострадала от конфликта ужасного страха и конфликта фронтального страха (здесь конфликт бессилия: «я ничего не могла сделать!») с соответствующими Очагами Хамера справа фронтально. Когда всё, наконец, закончилось, включая ударно-инерционную травму и оформление страховки, несмотря на кашель, к счастью, не нашли связанный с этим рак бронхов и кисту жаберной дуги, но зато обнаружили Очаги Хамера в мозге. Их, конечно, сразу же объявили «опухолями мозга» и прооперировали. Это было в 1982 году. Спустя несколько лет она перенесла почти точно такую же аварию, только на этот раз это был не автобус. Всё прошло почти так же, как и в первый раз. В нейрохирургической клинике врачи сказали, что лобная опухоль справа снова разрослась. Опять пациентку прооперировали. Всё это произошло ещё и в третий раз, и она, после решённого конфликта, в третий раз была прооперирована на том же месте, потому что «опухоль мозга» уже снова разрослась.

За последнее время она пережила несколько «почти-наездов». Между тем, у неё развилась аллергия на дорожно-транспортные происшествия-наезды. Несколько раз всё висело «на волоске». И теперь её хотели прооперировать в четвертый раз, на этот раз включая химиотерапию и облучение, потому что на этот раз у нее были обнаружены кисты жаберной дуги и изменения в лёгких, которые были объявлены «метастазами» «опухоли мозга». Но тогда она, к счастью, познакомилась с Новой Медициной. Теперь пациентка принципиально не водит машину сама.

Трек в Новой Медицине означает, что пациент – всё равно, человек или животное - который когда-то перенёс биологический конфликт, очень легко возвращается на трек во время рецидива. Рецидив при этом может состоять только из одного компонента конфликта (см. «аллергия на самолёт»). Уже этого достаточно, чтобы вызвать полный конфликтный рецидив. Такие конфликтные рецидивы проходят мимо нашего интеллектуального понимания. Мы можем лишь интуитивно их уловить и избежать. То, что мы, люди, делаем правильно только после третьей операции («на ошибках учатся»), животное делает правильно сразу после первого раза, инстинктивно!

Мы должны познать совершенно новое измерение мышления, способ интуитивного биологического постижения. Биологические конфликты возвращают нас в грубую реальность. Особенно животное. Но и для нас, людей, речь на самом деле всегда идёт о жизни и смерти!

13.7 Пример: Аллергия на орехи

Следующий случай, который прислала мне пациентка, я с благодарностью и удовольствием публикую с её особого разрешения, включая имя и изображение, потому что нахожу его очень оригинальным и инструктивным.

*Оттилия Зестак (Шестак)
16 июня 1998 года*



Моя аллергия на орехи

Я родилась 21 сентября 1941 года в полдень в городе Оберндорфе-на-Неккаре и являюсь правой. Сколько я себя вообще помню, у меня всегда были афты во рту. Только те люди, которые сами страдали этими «чудовищами», могут понять, как они болят. Два, три или четыре – иногда размером с ноготь мизинца – не были редкостью.

Тогдашний участковый врач в Оберндорфе говорил, что как у ребёнка у меня нехватка витамина В, но всевозможные капли совершенно не помогали. Позже – тем временем мы жили в Радольфцелле на Боденском озере – мне объяснили, что это связано с пубертатным периодом. 5 августа 1961 года я вышла замуж и 7 июня 1972 года развелась. Как я узнала после операции на брюшной полости в 1970 году - опухоль в правой маточной трубе – от профессора О., я не могу больше иметь детей. Причина в том, что левая маточная труба это просто мышечное образование (врожденный дефект?), а правая маточная труба перестала функционировать в результате операции. Так как мой бывший муж хотел иметь «собственных детей», мы расстались.

Когда я в 1972 году (после развода я начала жизнь с чистого листа) – мне уже был 31 год – переехала в Вальдбронн, я снова занялась своими афтами.

Я записалась к профессору... (его имя я уже не помню) в кожной больнице в Карлсруэ. Рассказала ему о своей проблеме, и он спросил, может ли он мне кое-что показать. Я согласилась, и он показал мне два афта в его слизистой оболочке рта. Он прописал мне синий раствор, который должен быть намешать в аптеке. На вкус он был похож на прежний маллебрин (или нечто похожее), которым нужно полоскать горло при болях. Профессору я сказала тогда, что хотела бы что-то такое, чтобы избавиться навсегда от этих «вещей», а не только средство для смазывания. На что он мне сказал, что афты, вероятно, являются наследственной болезнью, и я должна научиться с этим жить. Кроме того, он ещё спросил, есть ли кто в моей семье, кто тоже этим страдает, на что я должна была ответить отрицательно. Это случилось только со мной.

Но я была не совсем в этом уверена и потому спросила мою мать, знает ли она кого-нибудь, или может ли она кого-то вспомнить, кто страдал такими же афтами. Она ответила отрицательно, и на этом для меня инцидент был исчерпан. При этом анекдот состоял в том, что моя мать позвонила мне через пару дней – она теперь тоже жила в Вальдбронне, через две улицы – и попросила

прийти как можно скорее. Я побежала сразу к ней и к моему удивлению она показала мне одну афту во рту. В этот момент я даже поверила в «наследственную болезнь».

11 августа 1979 года я познакомилась с моим теперешним мужем Лео, который по поводу моих афт всегда говорил, что для этого должно быть какое-то решение. Но нет. Всё, что я пробовала от геля до мазей и капель, полоскания и ромашки, шалфея, мирры, шведских трав и бог знает ещё чего – ничего, совсем ничего не помогало. Когда у меня было 3 или 4 таких маленьких «белых чертей», помогали только обезболивающие таблетки, потому что я работала полный рабочий день в качестве секретаря дирекции в Немецком Медицинском Страховании (Deutsche Krankenversicherung) в Карлсруэ и должна была целый день очень много говорить и звонить по телефону.

С 1991 года меня включили в расширенную пенсионную программу от DKV (вышла на пенсию).

С 29.03 до 16.04.1994 года мы с мужем сделали круиз в Китай от Пекина до Гонконга. Прибыв снова домой, я обратила внимание, что у меня не было ни одной афты. Какое чудо, ведь это случилось очень, очень редко.

Вдруг мне пришла идея, что это могло быть как-то связано с едой или рисом. С этого часа я записывала всё, что «попадало» мне в рот. Везде я развесила записки, чтобы ничего не забыть. И вот я однажды заметила, что когда я ела орехи, мне становилось хуже. С этого момента я больше не ела орехи. Все знакомые и родственники пекли для меня торты без орехов. Даже пришлось отказаться от молотых лесных орехов или миндаля в тесте для тортов, а со временем от сезама и маковых зерен в булочках и от семечек в хлебе. Как только я становилась невнимательна, я тут же «попадалась». И так я стала избегать всего, что связано с орехами и сказала себе, что я могу жить и без орехов.

На 1 мая 1997 года я пригласила Хайнца Б. с семьей. С ним я знакома с самого раннего детства, потому что он родился 18 мая 1942 года также в Оберндорфе-на-Неккаре. Его мать жила тогда у тети Софии – сестры моей бабушки – и её семьи.

Я собиралась сделать «покушение» на Хайнца. Я хотела его попросить, чтобы он 23 мая – на 90-летию моей матери – в униформе городской капеллы Оберндорфа сыграл на трубе шуточный марш, потому что мы хотели с двумя Гензель, одним Нарро и одним Шантле – карнавальными фигурами нашей родины – открыть программу празднования её дня рождения. Конечно, Хайнец сразу согласился и взял униформу на прокат, потому что уже не принимал активного участия в городской капелле. Наша мамочка очень обрадовалась такому сюрпризу, потому что «фаснет» (праздник карнавала, празднуемый 11 ноября) был для неё всегда чем-то особенным.

Незадолго до приезда Хайнца, мы ещё раз поговорили по телефону, и он спросил меня, не слышала ли я что-нибудь о докторе Хамере. На что я ответила отрицательно. Он рассказал мне историю трагической смерти его сына Дирка. Кроме того, он сказал мне, что его сестра работает вместе с доктором Хамером и у него вышли 2 книги, которые он может привести с собой, что он и сделал.

Книги я тогда прочитала и задумалась. Это не было для меня «китайской грамотой», потому что с февраля 1974 года до сентября 1976 года я работала главным секретарем в неврологии санатория в Райхенбахе. До моей работы в санатории я не имела ничего общего с медициной – кроме моих собственных болячек.

После того, как я «по приказу» Хайнца сначала прочитала обе книги господина доктора Хамера, я погрузилась в приложенный разворотный план. Я признаюсь, что во время чтения уже заглядывала туда, но каждый раз вспоминала, что Хайнец меня предупредил, я должна сначала понять взаимосвязи, а это возможно только тогда, если я сначала прочитаю книги.

План я разложила на столе, залезла с коленями на стул и погрузилась в «изучение». На теме аллергии у меня забили все колокола. Я вдруг поняла, что эта история с орехами должна прийти «откуда-то раньше». Я сразу рассказала это Лео, и он сказал, что это вполне может быть.

Но откуда и от чего?? Я все время размышляла и копала – безрезультатно. Однажды ночью я проснулась и вдруг меня осенило. Я не могла дождаться, когда проснется Лео, мне хотелось его сейчас же разбудить, но всё же я не стала этого делать. Спать я больше не могла, и потому «следила», когда же он откроет глаза. И тогда сразу сказала ему, что знаю, откуда идёт история с орехами. Он ответил совершенно спокойно: Давай сначала позавтракаем, и тогда ты мне всё расскажешь. Но я не могла так долго ждать и уже на кухне в ночной рубашке я начала.

В Оберндорфе мы жили в доме бабушки и дедушки на Шютценштайге. На соседнем участке снизу стояло огромное – для понятий ребенка – ореховое дерево, от которого несколько ветвей свисали к нам в сад. Под страхом «наказания» было строго запрещено собирать орехи, потому что хозяйке фрау Фуосс лучше было не показываться на глаза. Была осень – должно быть 1946 или 1947 года. Орехи созрели и как раз раскрывались. Моя сестра, на 5 лет старше меня, и я подкрались к ореховому дереву. Мы посмотрели, нет ли «Фуосски» в окне или нашей матери или нашей бабушки. Никого не было видно кругом. Тут мы начали рвать орехи, быстренько очищали их от зеленой кожуры и бросали её в сад к фрау Фуосс, и вдруг она распахнула окно и закричала: «Оставьте мои орехи в покое, а то я сейчас приду!» В этот момент наша мама выглянула на веранду. Она всё услышала и гневно закричала: «Регина, Оттилия, сейчас же сюда!» Дома она ожидала нас с выбивалкой для ковра и отколотила нас до полусмерти. Она всё время повторяла, что отучит нас собирать орехи, даже если она должна будет нас убить. Кстати, я уже не помню эту фрау Фуосс, но её голос с пеной у рта я никогда не забуду. Я не помню, рвала ли я после этого ещё орехи, но не могу себе этого представить. В январе 1951 года мы переехали в Радольфцелль. Запрет растворился в воздухе, и во время больших каникул, которые я проводила у бабушки, орехи не были ещё зрелыми. На этом месте мне кажется важным упомянуть, что моя сестра никогда не имела проблем с орехами.

После того как я рассказал мужу эту историю, он сказал, что удары из-за орехов уже могут быть причиной того, что я не переносила всё, что имело кожуру и семечко. Пару дней спустя я рассказал это своей матери и сестре. Обе помнили эту историю очень хорошо.

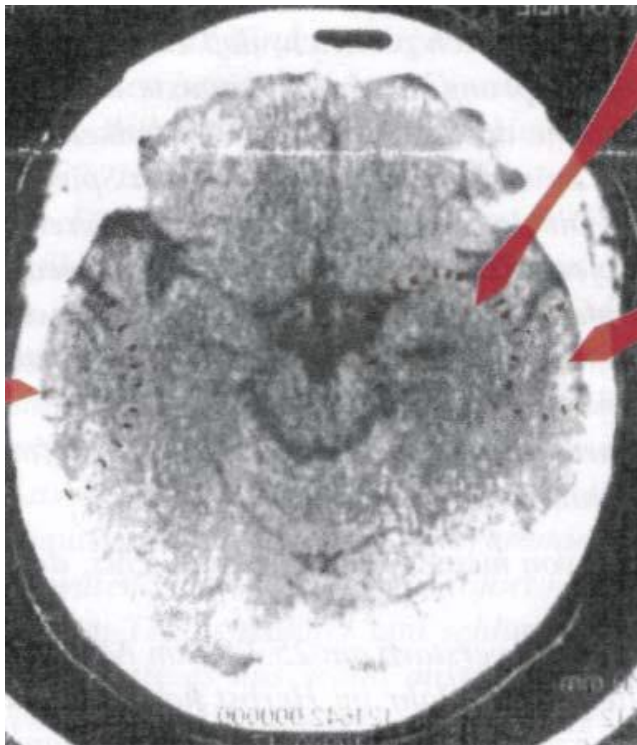
Тогда я начала рассуждать, что теперь надо делать. Я совершенно не знала, где и как я должна начать. И никого не могла спросить. Приблизительно через 2 недели я купила пакет арахиса и положила несколько штук в розетку. Целый день я косилась на эти орехи. Вечером я сказала моему Лео: «Так, теперь я съем эти орехи, потому что я не получу больше за это побои от моей мамы и во вторых, «старая Фуосска» уже давно не живёт; итак, со мной ничего не может произойти». Со смешанными чувствами я открыла первый орех и съела. Я съела ещё два или три и всё время думала, что со мной ничего не может случиться. Через несколько минут я вдруг заметила, что во рту у меня колет и горит. Я сразу вскочила и побежала в ванную комнату, отогнула немного губу вниз и вижу, - появился темно-красный горошек. Я посмотрела в зеркало и сказала моему отражению: «Что это значит? Тебе же ничего за это не будет!» На следующее утро горошек снова исчез. Я сразу же ещё поела орехов и ждала, но «горошков» больше не появлялось. С тех пор я снова ем все виды орехов, мак, сезам и все другие булочки и сорта хлеба с семечками. Все знакомые и родственники были проинформированы о том, что я опять могу есть орехи и почему.

Почти 50 лет моей жизни по причине ужасных побоев и «угрозы смерти» - из-за дурацких орехов – я страдала болезненными афтами. Когда я вспоминаю высказывания врачей о нехватке витамина В, наследственных болезнях и т.д., то мне остается только устало улыбнуться и сказать: «Что за бред!»

Оттилия Зестак

Врач пациентки сообщает:

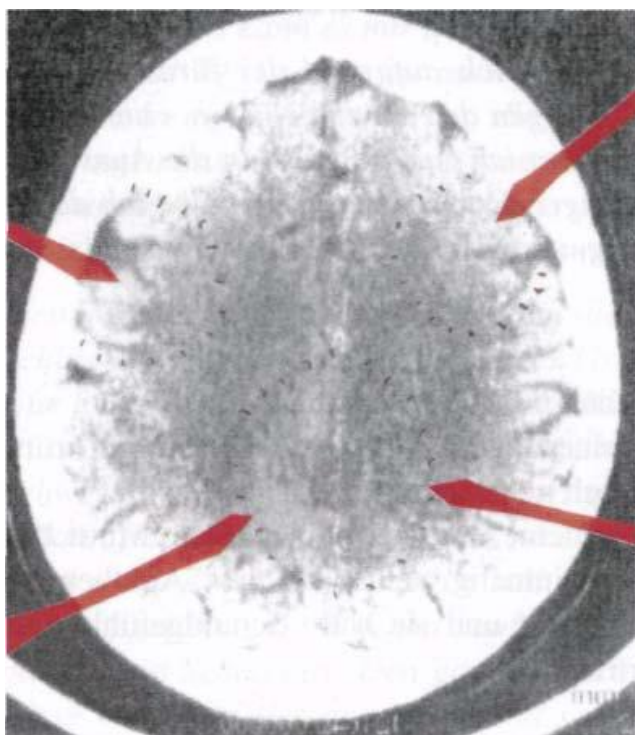
Оттилия рассказала нам ещё одну небольшую историю, которую она забыла записать, но которая очень интересна; она рассказала эту историю своей старушке маме. Мама получила в заключение, хотя и только один раз, пару афт во рту. Так её задело это в душе, что она почувствовала себя виноватой и получила эти афты за свою дочь.



Левая стрелка для правой стороны рта: афты. Очаг Хамера в решённом состоянии.

Правая боковая стрелка для левой стороны рта: афты, Очаг Хамера также в решённом состоянии.

Правая верхняя стрелка: конфликт слуха, голосовой тиннитус = голос матери в левом ухе. Этот трек, по-видимому, ещё не был решен в августе 1998 года. Но вполне может быть, что Очаг Хамера находится в состоянии отека. Решение здесь нельзя совершенно исключить.



Левая стрелка, реле для слизистой гортани. Очаг Хамера выглядит зависшим активным.

Правая верхняя стрелка: Очаг Хамера в реле для бронхов, выглядит тоже зависшим активным к тому времени (17 августа 1998 года).

Это может означать: Хотя трек афт, по-видимому, совершенно решён, но старый трек ужасного страха получает от голоса матери постоянные рецидивы, потому что мать ещё жива. И: пациентка, находясь в климаксе, по-видимому, находится в «гормональном пате», что значит, слева Очаг Хамера ещё активен, а справа уже активен. Она поэтому снова в (кортикальной) подвешенной констелляции.

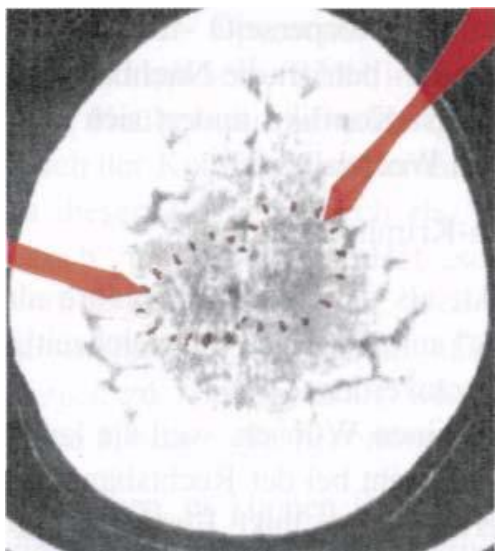
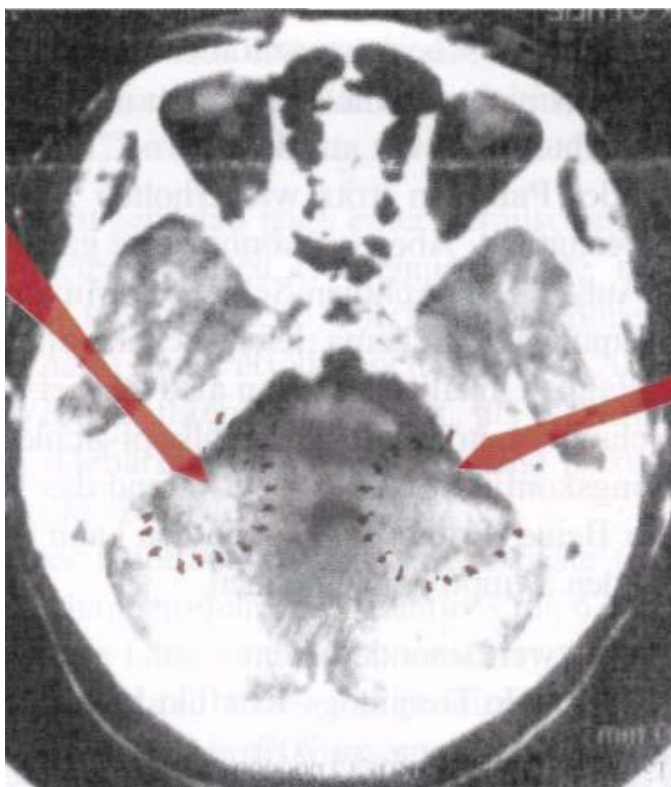
Нижняя стрелка справа и слева: огромный жестокий конфликт разделения

(побои), затрагивающий надкостницу ног и спину, решён. Пациентка сообщает, что у неё с 5 лет постоянно были холодные ноги и ступни (типично для активного конфликта для надкостницы).

Правая стрелка: Очаг Хамера в реле печени в фазе восстановления.

Левая стрелка: Очаг Хамера в реле сигмы (карцинома сигмовидной кишки) в фазе восстановления. Этот Очаг Хамера охватывает одновременно реле акустического сердечника для левого уха; этому соответствует конфликт: желание избавиться снова от услышанного куска и невозможность этого сделать (голос матери).

Как карцинома печени, так и карцинома сигмы были огромными процессами, которые к счастью на протяжении всего времени были много раз остановлены фазами решения. Иначе бы точно что-либо заметили. А так пациентка смогла со створожившимся туберкулёзом печени и также створожившимся туберкулёзом сигмы (ночное потоотделение и субфебрильные температуры десятилетиями!) избавляться от этих карцином снова и снова. Поэтому огромные Очаги Хамера справа и слева!

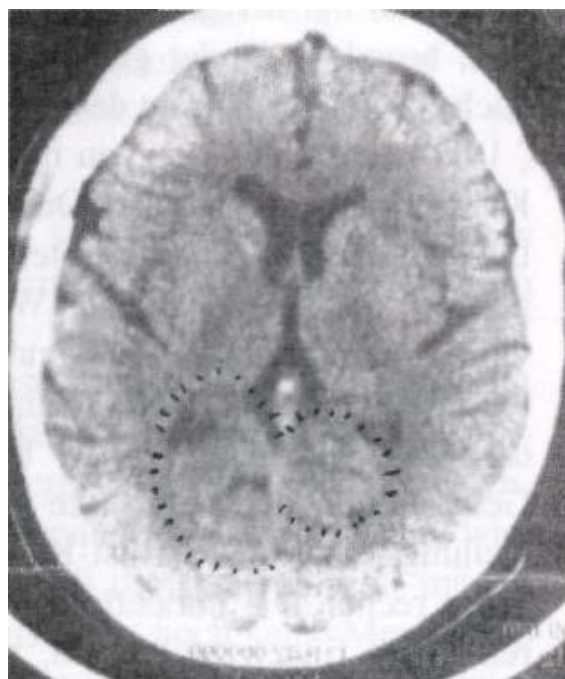


Правая стрелка: конфликт разлуки от матери или от желанных детей, полурешённый.

Левая стрелка: Очаг Хамера для конфликта разлуки от первого мужа, полурешённый.

Слева большое реле для правого яичника (прооперированная киста).

Справа небольшое реле для некротического яичника. Но и этот выглядит «фантомно» (немного) решённым ещё в 1989 году из-за повторного замужества.



Этот случай кажется таким ясным и понятным. Мы, конечно, не хотим его сделать неясным. Это было бы слишком жалко. Но у него есть несколько слоев, как мы можем видеть на КТ головного мозга, которая, несмотря на просьбы пациентки, сделана радиологом только как плохая бумажная копия. Но мы можем и по ней очень многому научиться: кроме «трека афт» (слизистая рта), который по схеме гомункулуса можно легко локализовать справа и слева в глубокой латеральной височной доле как Очаг Хамера, одновременно протекал ещё один трек ужасного страха, касающийся слизистой гортани, а также «трек конфликта жестокого разделения», касающийся надкостницы спины, ягодиц и ног (порка!). Афты можно увидеть, а треки можно обнаружить только по симптомам.

Ещё две особенности: жестокий конфликт разделения одновременно затрагивал

а) мать, примерно на 70 %

б) соседку, примерно на 30 %

обе одновременно. Этот конфликт за десятилетия не смог измениться, раз пациентка страдала рецидивами: мать остаётся матерью, соседка всегда соседка. Поэтому Очаг Хамера распространился на оба полушария. Правое полушарие для левой стороны тела - затрагивает мать; левое полушарие для правой стороны тела - затрагивает соседку.

Другой конфликт, а именно конфликт ужасного страха, пожалуй, изменится, или может измениться, а именно во время климакса.

А вот кое-что для «криминалистов» Новой Медицины:

Биологически конфликт начался, когда пациентке было 5 лет, а закончился «хаос с афтами» в 56 лет. Это одновременно и начало жалоб о климаксе (1997).

В 1970 (*здесь видимо описка, т.к. пациентка указывала 1972 год*) году она развелась со своим мужем по его желанию, потому что она не может иметь детей. Правый яичник у правши принадлежит конфликту потери любимого мужа, левый яичник, предположительно «атрофированный», был в действительности «некротическим», что означает активный конфликт невозможности иметь детей. После вырезания правого яичника левый остался активным, потому что ей сказали, что она окончательно не сможет иметь детей. В 1989 году ей вырезали матку и левый некротический яичник. Фазой восстановления конфликта потери мужа была киста правого яичника. Пациентка надеялась, ей было тогда 29 (31) лет, найти другого мужа и может с ним ещё иметь детей. При операции левый яичник обозначили «атрофическим», хотя на самом деле он должен был называться «некротическим» (невозможность иметь детей).

Сегодня мы знаем из нашего опыта, что после прооперированной кисты яичника управляющие центры (кора надпочечников и гипофиз) могут взять на себя производство эстрогена. Так было и здесь. У пациентки были месячные ещё 5 лет. Но и после этого она не была в менопаузе, даже тогда, в 1989 году (в 48 лет), когда ей пришлось пережить оперативное удаление органа (экстирпация матки и экстирпация атрофированного левого яичника).

Но: в 1970 году, после операции правосторонней кисты яичника (левый был атрофирован, практически отсутствовал) пациентка пережила менопаузу от 3 до 6 месяцев. Так долго потребовалось бы, чтобы киста яичника уплотнилась и начала вырабатывать эстроген. Соответственно сработала специальная программа в мозгу, надо полагать. Впоследствии пациентка совершенно верно сообщает, что вскоре после экстирпации яичника у неё был сильный сухой кашель с сильной лихорадкой (ранее называемой «вирусным бронхитом»), при которой она пролежала в постели от 10 до 14 дней.

После операции наступила менопауза. Тогда конфликт ужасного страха с его Очагом Хамера в реле гортани перескочил на мужскую правую сторону мозга и вызвал там Очаг Хамера в реле слизистой бронхиальной оболочки. Конфликт, должно быть, в то время перешёл в конфликт страха

за территорию. В этот период изменения, вскоре после операции, где один Очаг Хамера «ещё», а другой Очаг Хамера «уже» были активными, пациентка должна была временно находиться, как вы помните хорошо, в так называемой подвешенной конstellляции (конstellляция полёта). Она постоянно мечтала стать птичкой и улететь туда, где её никто не знает и никому не известно, что она больше не может иметь детей.

Мы видим, что сопутствующие треки, если они активируют Очаги Хамера в территориальных зонах коры, вполне могут изменить своё качество в течение конфликтно-активного времени при изменении гормонального фона. В этом случае, когда в левой половине мозга произошло временное «квазирешение» с гортанным кашлем, несколько месяцев спустя включилось находящееся в СБП церебрально управляемое размножение эстрогена. Оно остановило временную менопаузу и снова вызвало менструацию. Это обеспечило то, что пациентка вошла в менопаузу только в 56 лет, которая до сих пор не является менопаузой в гормональном смысле, хотя с момента оперативного удаления органа в 1989 году пациентка не может больше менструировать, а фактически не менструировала с 1975 года.

Сейчас левый церебральный конфликт слизистой оболочки гортани уже 29 лет снова активен. Поскольку Очаг Хамера был активен в реле слизистой оболочки бронхов всего несколько месяцев, она больше особо не помнит о «маленьком бронхиальном кашле», естественно последовавшем за этим.

С конца июня 1997 года конфликт орехов-афт разрешён. С тех пор пациентка снова может есть орехи, не получая афтозных язв. И снова у пациентки случился «вирусный гортанный кашель». 10 дней голос отсутствовал. Мы не знаем, все ли треки теперь окончательно решены – мы предположим это.

Если пациентка скоро войдет в менопаузу, конфликт ужасного страха уже не сможет прыгать, потому что его больше нет. Мы видим, насколько хорошо мы должны всё рассчитывать, потому что треки, - особенно если они возникли вместе при одном и том же СДХ, ни в коем случае не обязаны вести себя синхронно или качественно постоянно. Одни треки могут быть удалены, или решены, в то время как остальные остаются активными.

Но наша история с медицинской точки зрения еще не закончена. У пациентки было ещё два трека, но, к счастью, они никогда не были диагностированы:

а) трек конфликта смерти от голода с аденокарциномой печени, и

б) уродливый, подлый конфликт с аденокарциномой сигмы (сигмовидной кишки),

и всё из-за орехов. Мы не можем точно реконструировать, были ли эти два конфликта - с шизофренической конstellляцией ствола мозга, которую пациентка явно подтверждает, - активными всегда, или очень часто или просто часто. На момент этих снимков, 17 августа 1998 года, они оба решены. У пациентки очень часто, а иногда и в течение длительного времени были ночные потоотделения с субфебрильными температурами, типичными признаками туберкулёзной фазы восстановления таких аденокарцином. С июня 1997 года у неё также не было чувства ужаса и испуга. К счастью, как я уже сказал, эти треки никогда не были диагностированы. В период до Новой Медицины, когда такие симптомы считались «злокачественными», диагноз был бы для пациентки смертным приговором. И афты во рту были бы тогда «сплошными метастазами». Страшно представить себе всё это.

Некоторым из нас трудно сопереживать тому, что маленькая девочка 5 лет может «схватить» столько треков при одном биологическом конфликте и сохранить их более 50 лет. Ещё труднее нам сейчас, пожалуй, понять, что все эти треки имеют свой необходимый биологический смысл: они являются биологически значимыми опорами памяти об «ореховой катастрофе», которую эта чувствительная пациентка так ощутила в детстве. При этом не имеет значения и то, что у сестры в то время, по-видимому, не случился СДХ.

Интересно, кстати, и то, что у матери тогда, видимо, тоже возник конфликт («отцу часто больше, чем непослушному мальчишке»), потому что иначе она не смогла бы так спонтанно ассоциировать афты дочери.

Возможно, теперь вы понимаете, дорогие читатели, почему я вбиваю своим ученикам исследовать СДХ самым тщательным образом. Большинство треков откладываются в момент СДХ. Дополнительных треков, которые появляются **при рецидиве**, обычно мало.

Но в то же время ни в коем случае нельзя использовать своего рода «погоню за треками» в будущем, ибо это только смутит пациента, пока он ещё не вполне знаком с Новой Медициной и ещё не знает, что всё это – разумные биологические опоры памяти, а от злокачественности не осталось и следа. Они (опоры) также не имеют ничего общего с психологией, а являются чистой биологией, психической так же, как и церебральной, и также органической. И, как видно, с этим можно состариться и даже стать счастливым. Единственная грубая пакость, которую мы, ученики колдунов, сделали, была экстирпация яичников и матки. И, конечно, мы могли бы решить такой «ореховый конфликт» пациентки уже на 40-50 лет раньше - кстати, прекрасный повод для небольшой т.н. психодрамы, в которой можно всё оставить как есть, но позаботиться о хорошем конце, который пациентка/пациент затем скопирует поверх своих плохих воспоминаний...

Фрау Зестак, ещё раз сердечно благодарю за показательный обзор ваших переживаний!

14 Зависший конфликт или конфликт в равновесии на примере психозов и двигательных/сенсорных параличей

В Новой Медицине есть ряд специфических случаев и специфических констелляций, при которых, например, рак не растёт, начиная с 10-й недели беременности, потому что новая жизнь имеет абсолютный приоритет. Конфликт, тем не менее, не разрешается автоматически беременностью, а только отменяется, откладывается. Если он не решится до конца беременности, то вернётся точно с началом схваток. Это часто возникающая констелляция для т.н. психозов беременности, или лучше сказать родовых психозов. Мы наблюдаем здесь такое явление: конфликт и всё, что с ним связано, висит в каком-то равновесии, не продолжается и не исчезает на протяжении всей беременности.

Точно так же происходит с подлинным конфликтом в равновесии. Это означает, что конфликт в равновесии - это конфликт, возникший в момент СДХ и имеющий в мозге Очаг Хамера, а на уровне органа – коррелят рака. Но его активность очень снижена, не будучи решённой. Такой конфликт относительно безвреден, потому что он не имеет или почти не имеет активности в отношении рака, поскольку не накапливается конфликтная масса.

Типичным примером такого часто зависшего конфликта является двигательный конфликт, который затрагивает двигательный центр (*Gyrus praecentralis*) коры головного мозга, поэтому имеется длительный паралич. Паралич «зависает», т.е. сохраняется. Это состояние часто называют рассеянным склерозом. Когда прибавляется ещё один конфликт с Очагом Хамера на противоположной стороне головного мозга посредством СДХ, то такой зависший конфликт получает другое измерение или качество. В этом случае поведение пациента начинает бросаться в глаза, становится странным, шизофреническим на период времени, пока одновременно существуют оба конфликта. Потому что, когда у пациента по одному активному конфликту на разных полушариях и оба расположены в коре головного мозга или в белом веществе - это констелляция для шизофреника.

Пациент в прямом смысле слова «расщеплён». Я считаю, что значение зависшего конфликта вообще трудно переоценить. Так называемые «душевные и эмоциональные расстройства» являются наиболее распространёнными заболеваниями, чаще даже, чем инфаркт. И большинство этих бедных пациентов, госпитализированных в психдиспансеры, находятся в этих учреждениях только потому, что у них был такой зависший конфликт, к которому время от времени добавлялся новый конфликт (к несчастью, расположенный на противоположной стороне головного мозга) и заставлял пациента «свихнуться». По моим наблюдениям все пациенты без исключения, ведущие себя неадекватно, пострадали *дополнительно* третьим конфликтом или у них была т.н. «биоманиакальная констелляция» (см. главу о психозах).

Это означает: пациенты с такими 2-мя конфликтами, каждый из которых расположен в разных полушариях головного мозга, становятся нетрагично шизофреническими, то есть не трагичнее, чем заболевший раком становится больным.

Если пациенты резко становятся психотичными, если они совершают какие-то неадекватные действия, если они бушуют или неконтролируемо «выходят из себя», - такие пациенты обычно, как уже было сказано, пострадали от дополнительного конфликта. Об этих взаимосвязях или о дифференциации, по понятным причинам ни один психиатр до сих пор также никогда не мог дать информацию. Такого рода конфликты никто никогда и не расследовал. Вообще психиатр прежнего жанра не считал нужным, а часто даже ниже своего достоинства, общаться с «сумасшедшим» по-человечески. Психотик и сейчас до конца своей жизни считается «аномальным человеком», существом, к которому можно только иногда испытывать чувство сострадания, но полностью в принципе невозможно. Следовательно, всех психотиков «иммобилизуют», как это называется на профессиональном жаргоне, или фамиллярно – успокаивают транквилизаторной дубиной. Такая иммобилизация – ведь театр и крики в клинике не нужны – это совершенно неправильная вещь, во всяком случае, неправильная для пациента, которую ни в коем случае нельзя делать: иммобилизация замораживает конфликты и превращают их в «зависшие конфликты», так что пациент становится шизофреником практически на постоянной основе, и теперь, конечно, не сможет выбраться из своих конфликтов, тем более, что для пациента это является фактом его общественной ликвидации - а длительная госпитализация ничего другого для него не означает, и перед ним возникает зияющая человеческая и общественная пустота, которую он, в свою очередь, может избежать, только если он останется в своем жалком местечке в учреждении, как изгой общества.

Если вы, дорогие читатели, в главе о шизофрении или психозах прочитаете приведённые там случаи, вы заметите, что многие из описанных там пациентов имели такой зависший конфликт, прежде чем добавился второй и сделал человека «сумасшедшим». Я сознаю, что отдельные случаи можно было бы представить точно так же и в другой главе. Но всё сводится только к тому, чтобы ты, дорогой читатель, смог постигнуть систему. Тогда в любом случае все прояснится само собой.

Также очень большой процент наших «заключенных в психиатрических больницах» - это пациенты с каким-нибудь параличом и его последствиями. Паралич появляется в основном от Очага Хамера, например, двигательного конфликта в *Gyrus praecentralis*, причем после СДХ конфликт сначала продолжается, потом он ослабевает, но никогда не разрешается совсем. Всё дело в том, что во время конфликта психика пациента не остаётся безучастной. Даже у детей и животных мы можем обнаружить новый СДХ конфликта обрушения самооценки как естественное следствие паралича. СДХ обычно возникает в тот момент, когда пациент ощутил, что он парализован. Это может быть «падение самооценки из-за неспортивности», но также может быть и генерализированный конфликт обрушения самооценки. Затем следуют остеолиты в кости, которые, в свою очередь, приводят к деформациям скелета. Иногда происходит ревалоризация, когда пациент может кое-как восстановить свою самооценку на более низком или трансформированном

уровне, что, в свою очередь, приводит к рекальцинации и, следовательно, цементации «калеки», а это может иметь новые последствия психического характера.

Деформацию костей при сколиозе и т.д., которая появляется как результат длительного психоцеребрально-органического процесса, оперативно исправить очень проблематично, по крайней мере до тех пор, пока никто вообще не занимается становлением этого процесса, то есть психикой пациента.

Так наши «калеки» хиреют в психиатрических заведениях. А всё начиналось с относительно небольшого повода, который можно было бы быстро сгладить, но чьи последствия и следствия следствий катастрофичны. Следовательно, если рассуждать, какого сорта медики необходимы таким бедным людям, то уж точно не нынешнего сорта высокомерные миллионеры-медики, которые, уткнувшись носом в потолок, проплывают от палаты к палате, всегда окружённые свитой своих придворных, именуемых ассистентами, профессионально значительно взирающих и неизменно кивающих на каждое слово своему хозяину.

Медицина будет в будущем сложной - и чудесной. Мы должны вернуться к тому человеческому уровню, который был у врачей наших предков тысячи лет назад и который нами утерян.

14.1 Пример: Курение с последствиями

Следующий случай я попробую написать так, как его написала жизнь. Он произошел в южной Франции. Два двенадцатилетних паренька сидели в сарае и курили. Они, конечно, знали, что отец одного мальчика, в чьём сарае они сидели, строго запретил его сыну это делать. Но именно запретный плод имеет свою особую привлекательность. Эта заурядная хулиганская история произошла в 1970 году. Неожиданно в дверь сарая заглянула сестра: «Что вы тут делаете, курите? Я сейчас расскажу отцу!» Она совсем не хотела говорить отцу, просто блефовала. Один из парней запаниковал: «О боже, она нас выдаст, меня выпорят за это!». «Так, - сказал он, - если она нас сдаст, я повешусь!»

Через два дня мальчик повесился над ванной. Родители мальчика узнали, почему он повесился. Вся деревня была в волнении, и все уставились на Жана, нашего пациента. Жан (правша) перенёс страшный конфликтный шок, тройной СДХ: конфликт потери (с последующим раком яичка справа), конфликт страха за территорию (с последующей бронхиальной карциномой верхней доли левого лёгкого), обвал самооценки (с последующими остеолитами шейных и грудных позвонков) и, вероятно, уже тогда, жестокий конфликт разделения в постсенсорном центре коры головного мозга.

В это же время он заболел манжетным витилиго²⁰⁷ на шее и обеих запястьях. Реле-центр Очага Хамера для этого находится в сенсорном центре коры головного мозга. Витилиго - это язва нижней части наружной плоскоклеточной кожи (эпидермы). Конфликт - это всегда жестоко-уродливый конфликт разделения.

Со дня СДХ, когда его лучший друг повесился, молодой Жан был в симпатикотонии. Ему почти каждую ночь снилась смерть своего друга, он видел себя во сне идущим на кладбище, он похудел, у него всегда были ледяные руки. Но хуже всего было то, что он впал в ужасную депрессию, и стал «неадекватным». Но все считали, что это общие симптомы горя смерти товарища и с пониманием относились к этому. Он впал в депрессию, потому что в препубертатном возрасте (гормональный тупик!) была поражена правая периинсулярная область, и стал «неадекватным», - судя по положению вещей, он явно находился в многократной шизофренической констелляции.

²⁰⁷Депигментация Кожи = Болезнь Белых Пятен

Примерно через год общий конфликт ослабел, так и не разрешившись. Он был только отчасти зависшим конфликтом, потому что его самооценка дала огромную трещину, вследствие чего появился сколиоз²⁰⁸ грудного отдела позвоночника и декальцинация шейных позвонков, особенно атласа (1 шейный позвонок) и 4-го и 6-го шейных позвонков, согласно конфликту интеллектуального обвала самооценки, при котором речь всегда идёт об основах, например: «Разве это Божественная справедливость? Заслужил ли я это?» и т. д.

Когда через 3 года сделали операцию по фиксации шейных позвонков, она не удалась, вместо этого произошел перелом шейных позвонков. Пациенту сообщили об этом. Больной совершенно вышел из себя. Всё напоминало ему о шее своего друга, погибшего от повешения, он мгновенно впал в делирий, лежал, уставившись в потолок, у него было чувство деперсонализации, он видел себя лежащим, а снизу все заполнялось водой, потому что его друг повесился над ванной. При всех событиях, которые он видел в делирии, всегда присутствовал его повешенный приятель.

Пациент пострадал от генерализованного двигательного конфликта дополнительно к пяти существующим зависшим конфликтам и впал моментально в делирий. С тех пор он находился в тетраплегии²⁰⁹, то есть его обе руки и ноги были парализованы. Он стал парализованным калекой, замкнутым чудачком, что, впрочем, окружающие связывали с его печальной судьбой. Признаками дальнейшего сенсорного кортикального конфликта (конфликт боли/прикосновения) в сенсорном центре коры являлись вздутия оболочек нервных окончаний, т.н. узлы Реклингхаузена, распространившиеся по всему телу. Вдобавок к этому пациент и дальше находился в депрессии.

Когда я впервые увидел пациента в мае 1986 года, молодой человек был почти полностью парализован. Только правой рукой он мог пошевелить, совсем немного, но не мог ничего хватать или просто поднять руку. Собственно он лежал только как «попытный пациент», потому что в любом случае ни один доктор не знал, что с ним делать. Его руки были ледяными. Он сидел, или больше лежал, беспомощный в своей инвалидной коляске, изможденный почти до скелета. Мы разговаривали друг с другом несколько часов. До сих пор ни один доктор не удостоил его разговором. Он бы давно уже был в так называемом доме инвалидов для лежащих больных, если бы его семья не ухаживала так трогательно за ним. В ходе разговора он доверился мне и был поражён тем, что, как он мне признался, впервые кто-то заинтересовался тем, что ему снится до сих пор большую часть ночей: самоубийство своего друга 16 лет назад.

И произошло чудо! Так долго страдавший, такой чувствительный молодой человек впервые за 16 лет изливал свою душу, всё свое горе, плача и прерываясь судорожными рыданиями. Эмоции били из него ключом, прямо таки взрывались. В его окружении все знали о его страданиях. Но все избегали говорить с ним об этом из чувства такта. И так заколдованный круг вращался все дальше и дальше.

Но сейчас этот, до сих пор пребывавший в тупом летаргическом отчаянии, молодой человек одним ударом словно проснулся от глубокого кошмара. Совершенно неожиданно он вдруг посреди разговора сказал: Я знаю и совершенно отчетливо чувствую, что теперь я поправлюсь. Когда его увезли, у него впервые за 16 лет были пусть ещё не горячие, но уже и не ледяные руки. Ракета стартовала. После этого для него наступили физически трудные месяцы: у него были очень горячие руки, очень горячая голова, сильный отек мозга, а небольшая подвижность правой руки сначала ещё больше уменьшилась. Напротив, он вдруг почувствовал сильный голод, наконец-то он смог спать без кошмаров и почувствовал себя комфортно.

²⁰⁸Сколиоз = боковой изгиб позвоночника с поворачиванием отдельных тел позвонков и увеличенная жесткость в этом разделе

²⁰⁹Тетраплегия = полный паралич всех четырех конечностей

С помощью преднизолона дозами по 30 мг ежедневно нам удалось счастливо пережить критическую фазу затянувшегося отёка мозга, тем более что пациент смог полностью задействовать свою волю и освободиться от психозов. Между тем он снова может двигать обеими руками относительно хорошо, а ногами пока частично. Он уже набрал 20 кг веса и теперь без кортизона – набирает дальше. Он чувствует себя, как он говорит, превосходно. На самом деле наверняка пройдёт ещё полгода, прежде чем он сможет сделать первые шаги. Но чудо не умаляется тем, что оно длится несколько дольше. Даже психически пациент сейчас более устойчив, потому что психозы (депрессия и шизофрения) его покинули, как если бы он всегда был самым нормальным человеком. Но он по-прежнему вялый и усталый и наверняка останется таким ещё полгода, даже если теперь ему не понадобится кортизон.

Я хочу сразу сказать, что Орден Славы за это чудесное «исцеление» принадлежит не мне. Я только передал систему. Его родственники и мои друзья во Франции, которые пожертвовали собой ради этого столь благодарного пациента - причем добровольно! - вместе создали шедевр доверительной атмосферы и благоразумия, в которой могло взрасти это скудное маленькое растение. И это гораздо тяжелее, чем я могу описать и оценить это здесь. Только если созданы оптимальные условия, можно планомерно совершать такое чудо. Я так подробно записал этот случай, потому что для многих он должен стать утешением и обоснованной надеждой. То, что было обратимо у этого молодого человека после 16 лет, также обратимо у очень многих других пациентов. Существующее распространённое мнение, что такие параличи необратимы через определенное время, в значительной степени является просто заблуждением.

Оба снимка показывают КТ головного мозга примерно за 2 недели до решения конфликта. Поэтому на них нет отёка. На левом изображении верхняя стрелка указывает на маркированный Очаг Хамера в правой периинсулярной области, соответствующий конфликту территории и конфликту страха за территорию и сообщающийся с остаточным ателектазом бронхиальной карциномы левой верхней доли лёгких (стрелки на указанном нижнем изображении торакса). Нижняя стрелка левого верхнего КТ-снимка указывает на реле для правого яичка. Эти конфликты были зависшими 16 лет. Стрелки правой верхней КТ головного мозга того же дня показывают (постсенсорный) центральный конфликт перед конфликтолизом.

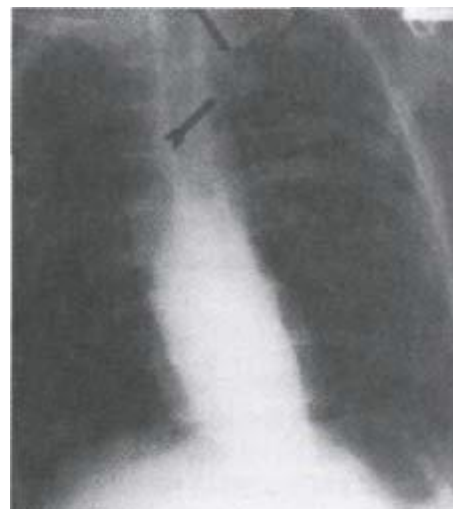
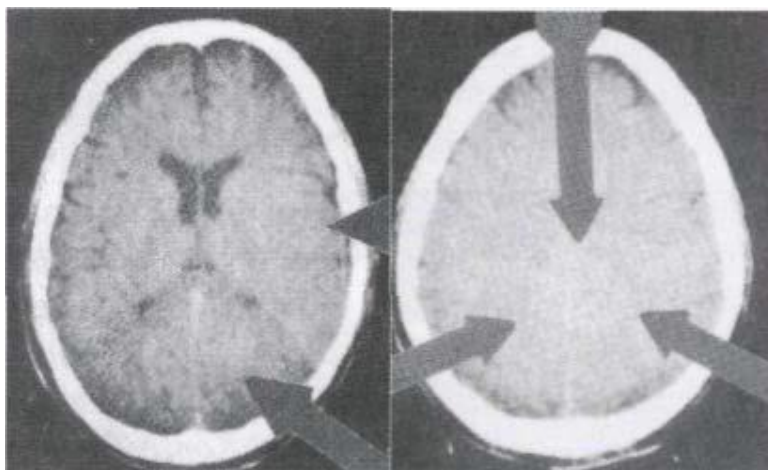
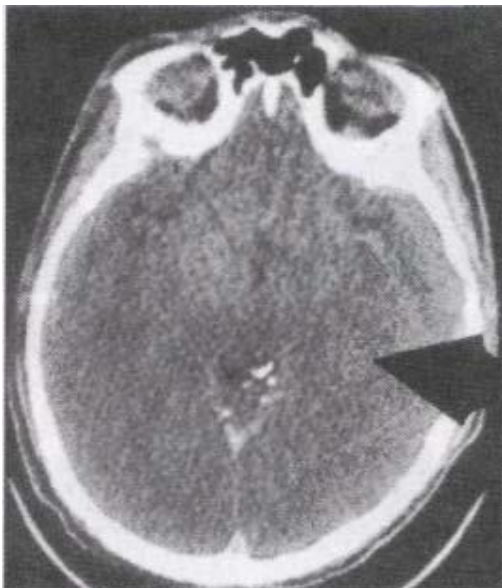

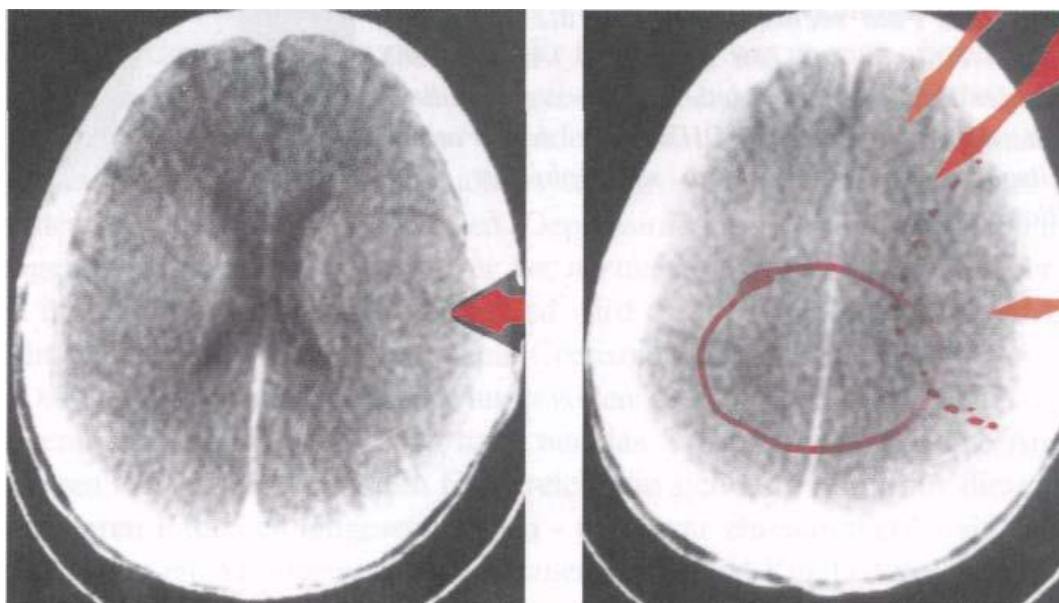
Фото справа показывает шейное манжетное витилиго. На момент этого фото (август 1986 года) пациент уже набрал 20 кг. После первого пятикратного СДХ пациент стал «неадекватным», потому что был в шизофренической констелляции.

С 1970 по 1974 год все 5 конфликтов были «зависшими». Когда пациент после неудачной операции 1974 года пострадал от двигательного центрального конфликта и дальнейшего сенсорного конфликта, то скатился моментально в делирий.



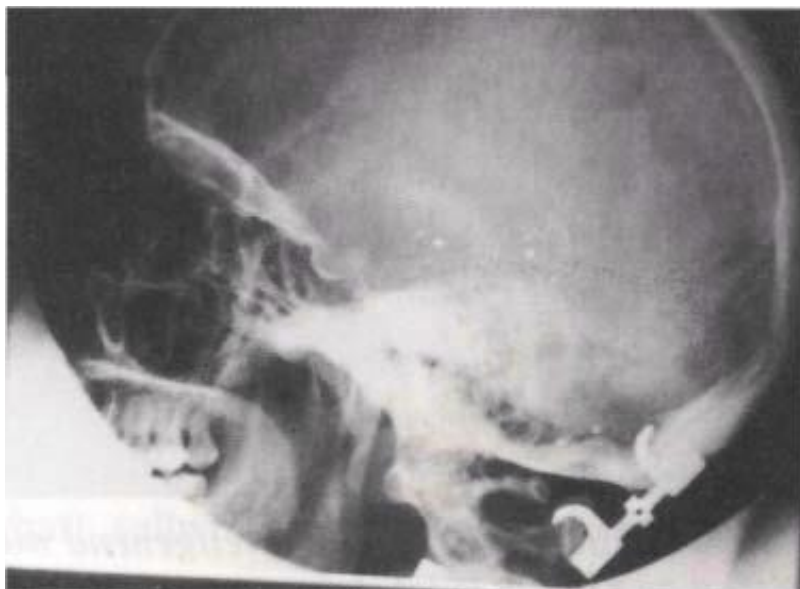
Слева - КТ головного мозга была сделана 22.07.1986 года с помощью «трюка». Потому что врачи не видели смысла делать ещё и контрольную КТ инвалиду, у которого уже на первой КТ «ничего не было видно». Поэтому пациент пожаловался на «боли в лобной пазухе», в результате чего был сделан специальный КТ снимок, на котором я мог видеть только изображение основания черепа и глубже. Несмотря на это видно, что вся периинсулярная область попала под отёк (стрелка).

К сожалению, больше нам не разрешили делать КТ головного мозга, так что терапия кортизоном должна была проводиться «на глазок».

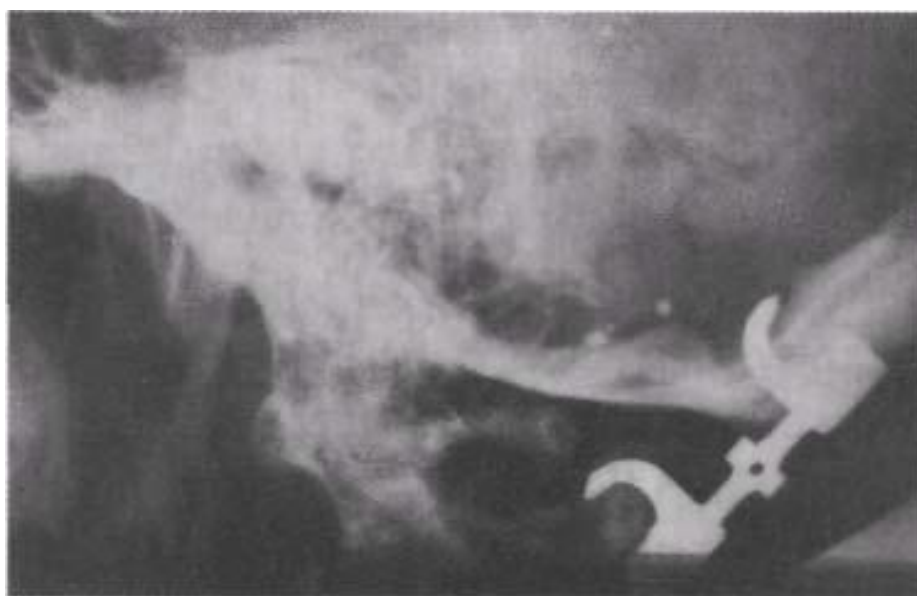


На изображении слева чётко виден расширенный Очаг Хамера территориального конфликта, который теперь спустя столько лет перешёл из «зависшего» состояния в фазу восстановления и стал отёчным. Стрелка указывает место удара, т.е. на ядро Очага Хамера (сразу после решения). На правом снимке помечены находящиеся справа периинсулярные Очаги Хамера территориального конфликта и конфликта страха за территорию, которые распространяются до коры головного мозга. В середине сплошной линией очерчен круг, которым обведён постсенсорный центральный конфликт, находящийся в ясном отёке, хотя и небольшом.

Следующие снимки черепа сбоку показывают встроенную в 1974 году фиксирующую металлоконструкцию. Тогда случился перелом остистого отростка эпистрофея²¹⁰. Перед операцией пациенту сказали, что есть опасность компрессионного перелома атланта, как следствие это может вызвать моментальный высокий (верхняя зона позвоночника) поперечный паралич. Поэтому операция была жизненно

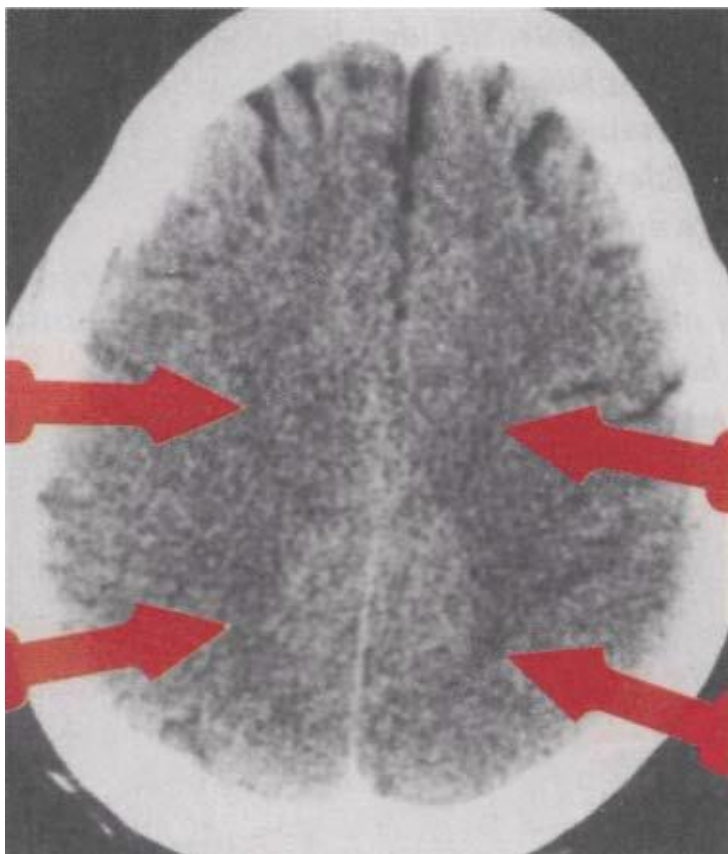


необходима. Сообщение, что операция прошла неудачно, вызвало два дальнейших конфликта с делирием в конце. Матушка-природа, однако, относится к этому с пониманием: На обоих снимках видна рекальцинация основания черепа и верхнего шейного позвонка – между черепной коробкой и эпистрофеем видна полная костная застройка и повышение жесткости суставов.



Зажим, который изначально был использован только как временное мероприятие, чтобы ещё немного отодвинуть угрозу поперечного паралича, зафиксировал тогда череп. Сегодня в этом нет необходимости, потому что всё зафиксировано плотным каллусом.

²¹⁰эпистрофей = 2й шейный позвонок



Это изображение середины июля 1987 года я ожидал полный нетерпения. Я так надеялся, что будет именно так, и для пациента и для миллионов бедных людей, страдающих такой же болезнью. И теперь вот оно - и это прекрасно!

Молодой человек постоянно повторял: «Я знаю, что доктор Хамер прав, я это заметил и ежедневно ощущаю, что мне становится лучше. Это не важно, как долго это будет длиться, я справлюсь!»

И теперь он справился! Он может опять двигаться в своей кровати, снова чувствует свои конечности, которые раньше не чувствовал, может уже значительно контролировать мускулатуру.

И на КТ мы видим теперь собственно причину этого – двигательные и сенсорные центральные конфликты, наконец, пришли к решению!! Мы все знали, что так должно было произойти, потому что в сказку «поперечного паралича» я никогда не верил. Ведь она всегда под рукой. Взаимосвязи с конфликтами были однозначны!

Не пробегают ли у вас мурашки по спине, когда вы, дорогие читатели, думаете о том, какие глобальные последствия имеет то, что было найдено? Что после стольких лет конфликта его ещё можно разрешить, и иннервация, по-видимому, может снова работать! Это действительно чудо.

Тем не менее, я должен немного спустить вас на землю. Не у каждого человека такая замечательная воля, как у этого молодого пациента! Это долгий путь. Хотя такому человеку терять уже нечего, но возвращение функции мозга также не происходит легко. Возникают гиперестезии, головные боли, лихорадка и др.

В таких случаях вы всегда должны действовать как криминалисты, чтобы точно узнать, когда возник паралич. Нельзя больше отмахиваться от всего, что непонятно, и объяснять это «поперечным параличом» или «сдавливанием нервных корешков».

Также возможно, даже во многих случаях чрезвычайно вероятно, что дети, родившиеся с параличом, внутриутробно²¹¹ перенесли тяжёлый конфликтный СДХ, который ударил в двигательный центр. Всегда это должен быть конфликт страха «прикованности» или «заклечения», который приводит к двигательному параличу. Это вообще не имеет ничего общего ни с интеллектом, ни с сознательным размышлением. Это происходит почти полуавтоматически в течение доли секунды. При определённом типе конфликтного СДХ индивид, человек и животное, реагирует «параличом прикованности» определённого рода именно потому, что затронут соответствующий мозговой центр.

²¹¹внутриутробно = внутри матки

Конечно, вы сразу спросите: Да, но как распознать собственно конфликт теперь, после долгого времени. Конечно, не на вечеринке, а часто только после кропотливой детективной работы. Ведь что-то уже известно, а именно, какой конфликт это должен был быть.

Мать может пострадать от СДХ во время беременности, но, за исключением первых трёх месяцев, она не получит никакого конфликта, обычно следующего за ним. У этого есть свои биологические причины. И многие конфликты потом разрешаются самой беременностью. Но нерождённый ребёнок вполне может испытывать конфликты в утробе матери.

Вторую трудность я вижу в том, что умных людей всегда очень мало. Большинство людей, к сожалению, глупы. И среди глупых, как правило, есть ещё самые глупые, которые считают себя сверхумными. Трудно будет найти преданных умных врачей, у которых не будет стремления обязательно стать миллионерами в медицине.

Запомни:

Раковым эквивалентом Очага Хамера в двигательном центре *прецентральной* лобной извилины является паралич, потому что, пока существует конфликтная активность, оттуда не исходит больше двигательный код. Конфликт двигательного центра - это конфликтный «страх прикованности», боязнь невозможности убежать и увернуться.

Раковый эквивалент Очага Хамера в сенсорном центре *постцентральной* извилины это нарушение чувствительности, а также часто узлы Реклингхаузена (глиальное разрастание нервных оболочек), потому что афферентные²¹² проводящие пути к очагу Хамера заблокированы.

Конфликт сенсорного центра это конфликт разделения, конфликт потери контакта тела (например, матери, семьи, стада и т. д.), что в природе может быть вполне смертельно, а также «страх покинутости».

²¹²афферентная проводимость = проводимость нервного возбуждения от периферического органа к мозгу

15 Замкнутый круг

Когда пациенты, приходившие ко мне для решения конфликта и лечения, снова попадали к традиционным медикам на лечение с радикальной операцией, облучением и цитостатиками, то все они были обречены на смерть. Если там кто-то и может выздороветь, то только случайно, и то только тот, у кого, в сущности, не было активного ракового процесса, а только неактивная или инкапсулированная старая карцинома. Если же пациенты остаются в свободной от паники больнице, подобной санаторию, с небольшим отделением реанимации до полного излечения, тогда большинство выживают, оценочно даже 95% из них или ещё больше.

Посередине между этими двумя ситуациями находится замкнутый круг!! Мы можем описать его как всё более быструю последовательность причинно связанных событий на всех трёх уровнях психики, мозга и органов начиная с первого заболевания, последующего диагноза с диагностическим шоком, последующего второго заболевания с дальнейшим диагнозом и шоком прогноза заболевания. Между ними вполне могут появляться симптомы стадии решения, которые, однако, обычно сразу же снова ошибочно интерпретируются, тем самым вводя пациента ещё глубже в замкнутый круг...

Если бы люди не размышляли о своей болезни и не впадали в панику, то от собственно первичного рака умирали бы сравнительно немногие, практически только те, у кого конфликт не разрешился или разрешился очень поздно. По моей оценке, это около 10 - 20%. Но из этих 10 - 20% большинство ещё могло бы выжить, если бы они смогли разрешить свой конфликт - с помощью понимающих, умных людей.

Большинство больных раком сегодня умирают от панического страха! Причина этой совершенно излишней и прямо-таки преступной паники - сами врачи! Ятрогенная, т.е. по причине врача, паника от пессимистичного прогноза и т.п. приводит к новому шоковому конфликту и новому раку, т.н. «метастазам» (которых как таковых не существует вообще).

Один случай из Австрии здесь особенно показателен: Из сообщения от 7.10.99 во всех австрийских СМИ стало известно следующее: Секретарь одного врача-гинеколога на протяжении 6 лет в общей сложности от 140 больных женщин «скрывала» гистологический диагноз мазков «злокачественный, рак» и записывала, что «всё в порядке». Если бы пациентам сообщили диагноз и инициировали для них соответствующую (псевдо-) терапию (операцию и химиотерапию), то, согласно официальной статистике, 130 - 135 пациенток были бы уже мертвы. Но ни одна из пациенток не умерла, у одной единственной снова оказался положительный мазок, все остальные 139 считаются «необъяснимыми спонтанными исцелениями», которых однако, по предшествующей официальной статистике должна быть только одна на 10.000. Теперь их 140 раз подряд одна за другой. Мы видим: всё надувательство, ложь и обман. Само государство обманщик!

Каждый врач должен был бы когда-нибудь заподозрить, что для такого факта нет другого объяснения, кроме одного известного всем, а именно, что у животных почти никогда не бывает вторичного рака. Только в конечной стадии тяжёлого телесного увечья животное может пострадать раком кости, если из-за слабости оно больше не сможет бегать или защищаться.

Также мы знаем, что у всех пациентов, заболевших раком, это я могу подтвердить даже своим собственным опытом болезни, при постановке диагноза рака только у 1% или 2% пациентов – и эти тоже по веским причинам – вообще найдены очаги в лёгких. Через две, три недели, однако, на контрольных снимках уже у 20-40% пациентов видны очаги в лёгких, которые являются признаком ударившего СДХ страха смерти, который почти регулярно появляется после (жестокоего) объявления диагноза. Такой интеллектуальный страх смерти, не являющийся абсолютно неизбежной, если сравнить с животными, вызывает ятрогенный шок, - это самая частая причина смерти при

заболевании раком только и единственно благодаря невежеству неврачей. К этому шоку страха смерти при объявлении диагноза прибавляются бесчисленные «пытки» прогноза. Позже эти «неврачи» будут пожимать плечами и утверждать, что это всё было просто недоразумение.

Это не правда! Мои бедные пациенты. Они постоянно разрываются. С одной стороны многие поняли Новую Медицину. Но когда высокосерьёзный господин главврач приходит со своими старшими и ассистирующими врачами, которые все согласно и серьёзно кивают головами тому, как богоподобный, одетый в белый халат, провозглашает абсолютно «правильный и правдивый» прогноз – для пациента это как бы смертельный приговор, - у кого же из этих бедных, смертельно раненных раковых пациентов найдется ещё сердце, воля и хватка возражать этому невероятно серьёзному профессору?

Машина, сравнимая с пытками, заработала – из этой «программы» нет спасения. Через несколько месяцев почти все находятся при смерти. Если один избежит шестерёнок этой официальной медицины, то он никак не избежит последующих контрольных обследований. Пациент постоянно наблюдает за собой, каждое несоответствие является подозрительным на случай рака или «метастаз». Незадолго до регулярного «основательного» контрольного обследования бедный пациент находится целыми днями в стрессе. И тогда результат: «В настоящее время метастазы *ещё* не установлены». «Слава Богу», думает пациент, «ещё на три месяца дольше жить». Добавьте к этому теперь бесконечное количество социальных страхов. Хуже всего - жалостливый вопрос: «все ли *ещё* в порядке». Везде пациент чувствует себя кандидатом на смерть, которого уже не воспринимают полностью, потому что он всё равно скоро умрёт. Многие люди даже не хотят давать ему руку, потому что втайне боятся, что могут заразиться. И даже если больному удастся однажды разорвать для себя замкнутый круг и вернуть себе мужество и собственную ценность, то при ближайшей возможности его «запрограммированное» окружение бесчувственно ткнет его носом в то, что он всё-таки «больной раком».

На этом медицински неврачебном и общественно бесчеловечном фоне бедный пациент, познакомившийся и даже понявший Новую Медицину, находится в такой дилемме: хотя никто не может выдвинуть ничего против Новой Медицины Хамера, всё равно её целиком очерняют. Но гораздо хуже то, что даже различные симптомы и состояния интерпретируются совершенно по-разному. Например, ваготония считается в системе Новой Медицины очень хорошим знаком исцеления. Хотя иногда её необходимо медикаментозно немного затормозить, если во время фазы восстановления Очаг Хамера в головном мозге сильно отекает, но в принципе ваготонная фаза восстановления *необходима* и страстно желанна.

В противоположность этому для задающей тон в наше время медицины, на языке которой понятия симпатикотонии и ваготонии встречаются только как понятия так называемых «вегетативных расстройств», при которых ваготония например, означает «тяжёлое нарушение кровообращения» и «начало конца».

Если речь не идёт об исцелении карциномы кости, при которой очень сильную боль вызывает растяжение надкостницы, то, хотя пациент во всех остальных случаях ваготонии чувствует себя очень хорошо, у него хороший аппетит, он хорошо спит, всё же отныне все официальные врачи, к которым пациент имеет неосторожность обратиться, предрекают ему скорый конец. И хотя на самом деле мы должны бы знать о ваготонии как о стадии реконвалесценции после так называемых инфекционных заболеваний – вспомним только месяцы лечения воздушными ваннами при заболеваниях туберкулёзом, - всё же каждый обычный медик склонен сказать: «Да, но при раке всё совсем по-другому».

В этом тоже есть доля правды, потому что принцип рака – это двухфазность заболевания: симпатикотонная, конфликтно-активная фаза, когда у пациента нет аппетита, он не может спать и якобы имеет нарушения периферического кровообращения, до сих пор была для обычных медиков

«настоящим» раком. Более длительную фазу восстановления, которая так же относится к раку, обычные медики до сих пор не замечали. И если им удавалось иногда увидеть её в крайней форме, то это действительно часто было началом конца, потому что тогда, возможно, вскоре после этого пациент умирал от отёка мозга.

Вывод: пациент не может ездить по двум путям одновременно, потому что всегда прогноз входит в терапию. Пациент, который испытывает боль при заживлении карциномы кости, в обычной медицине сразу получает морфий, часто даже против его явной воли. Это лишает его вместе с его болью желания продержаться. Смерть тогда - это всего лишь вопрос дней или недель. Если же пациент знает, как это знают мои пациенты, что эта боль в основе своей представляет собой нечто хорошее и только временное, а поэтому предсказуемое, и если он знает, откуда она исходит и для чего, - то он сможет мобилизовать несметные силы, и больше не ощущать боль как нечто плохое. Ведь до сих пор пациенту говорят, что эти боли будут теперь только усиливаться и безнадежно закончатся неизбежной смертью.

Только когда пациент будет лечиться врачами, освоившими Новую Медицину и по содержанию и по применению, он сможет выздороветь и в санатории - без паники, - где он будет сознавать, что его болезнь там знают и смогут правильно оценить и правильно лечить, только тогда он сможет выйти из замкнутого круга. И только тогда выживет более 95% пациентов, в то время как в замкнутом круге могут выжить в лучшем случае 1 или 2 из ста.

15.1 Пример: «Метастазы» даже в мизинце!

Мужчина в 45 лет выстоял 3 рака (рак почки, медиастанальный²¹³ рак, карцинома лёгких). Он чувствовал себя здоровым и способным как он сам говорил, «деревья вырывать с корнем», поэтому он пошел опять работать водителем грузового транспорта, чем он занимался с удовольствием. Он проработал 14 дней без единой жалобы или без того, чтобы работа давалась ему с трудом. Через 2 недели пришел на фирму работник медицинского страхования и потребовал, чтобы «раковый пациент» прекратил работать и был отправлен на пенсию. Медицинское страхование не готово платить в сомнительном случае, потому что «раковый пациент» никогда не может долго работать. Пациента тут же стащили с его водительского сиденья и – сделали инвалидом! Пациент пострадал СДХ территориального конфликта, он был растоптан на месте! Но и этот инцидент пациент смог выстоять, рассказал мне об этом, правда, только через 8 недель, после того, как он опять потерял несколько килограммов веса.

Также фазу восстановления с большим отёком вокруг Очага Хамера в правой периинсулярной области пациент смог ещё раз выстоять. Снова он почувствовал себя комфортно. И поскольку теперь ему не разрешали работать, он начал украшать свой дом и полировать свою машину. Пятно на лаке, которое было отколото, он хотел очистить проволочной щеткой, чтобы позже его закрасить. При этом он случайно ткнул проволочной щеткой в мизинец левой руки. Укол прошёл до кости. Палец воспалился, набух, и у него развился местный остеомиелит²¹⁴ на кончике последней фаланги²¹⁵ левого мизинца.

²¹³Средостение = средняя оболочка, средняя области грудной клетки, пространство между двумя плевральными полостями (лёгких)

²¹⁴Остеомиелит = воспаление костного мозга

²¹⁵Фаланга = часть пальца между суставами

Тогда больной, который к этому времени чувствовал себя совершенно здоровым (у него был отличный аппетит, он мог хорошо спатм) ничего не подозревая о последствиях, пошёл к своему участковому врачу с воспалённым пальцем. Этот врач, бывший хирург, ничего более не жаждавший, как своего старого ремесла, сделал рентген этого мизинца и увидел там небольшой дефект, вызвавший остеомиелит. Но у «больного раком», конечно, не может быть остеомиелита, есть только «метастазы»! При этом место прокола было очень хорошо видно и расположено непосредственно над очагом остеомиелита. И вот медик сказал уже дрожащему от страха пациенту: «Увы, это может быть только метастаз, вы же «раковый больной», теперь раковые клетки уже в мизинце. Надо немедленно ампутировать. И я говорю вам, что всё, что Хамер сказал вам, было глупостью, и если так будет продолжаться, вы всеё равно умрёте!»

Больной был раздавлен, он пострадал в эту минуту СДХ страха смерти. Он волей-неволей тут же - без гистологического обследования – разрешил полностью ампутировать палец (далеко забирая здоровую ткань - это правило!!). Домой бедолага пришел весь серый, молча поднял руку и только спустя долгое время смог объяснить: «Раковые клетки теперь уже метастазировали в мизинец, говорит доктор. Всё, что говорил доктор Хамер, это бред, и что для меня больше нет никакой надежды».

6 недель спустя пациент позвонил мне. К тому времени он уже похудел на 10 кг, его ранее практически чистые лёгкие при контрольном осмотре были заполнены очагами. Вскоре после этого больной умер. Он попал в замкнутый круг!!

15.2 Пример: Замкнутый круг конфликта страха за сердце с мезотелиомой перикарда.

43-летний учитель тенниса, левша, собственник теннисного крытого корта, из-за которого он пострадал от территориального конфликта. Соответствующий Очаг Хамера расположен в левой темпоральной доле, на органическом уровне он соответствует язве коронарных вен.

Спустя примерно полгода пациент решил свой конфликт. Через 2 месяца как следствие он перенес необходимый сердечный приступ правого сердца: утром с ним случился минутный приступ стенокардии, и он вспомнил, что весь предыдущий год чувствовал лёгкие уколы в сердце. Очень сильный приступ стенокардии несколько ослабел в течение дня, но исчез только к концу второго дня.

Этот приступ стенокардии и стал новым СДХ: он подумал: «О боже, теперь «помпа» сломалась, это сердечный приступ, теперь ты больше не сможешь давать уроки тенниса в качестве тренера!»

После этого разыгралось следующее: хотя пациент уже 6 недель испытывал особое чувство большой усталости, он не воспринял это серьёзно и боролся с ней с помощью кофе. Конечно, после приступа стенокардии усталость вернулась, но теперь он связал её со своим сердцем!

Сильный приступ стенокардии он воспринял как атаку на сердце («помпа сломалась!»), этот конфликт теперь активно поддерживался усталостью. Таким образом, у пациента был разрешённый территориальный конфликт после эпилептического кризиса (сердечный приступ правого сердца) – и одновременно активный конфликт атаки на сердце с мезотелиомой сердечной сумки (перикарда).

Через несколько месяцев обусловленная разрешённым территориальным конфликтом в фазе восстановления усталость закончилась, и, следовательно, теперь конфликт атаки на сердце разрешился, и последовал обязательный в PLC-фазе экссудативный перикардит.

Из-за экссудативного перикардита работоспособность учителя тенниса стала ещё более ограничена, чем во время фазы восстановления территориального конфликта. Поэтому мгновенно пациент перенёс рецидив конфликта атаки на сердце и, следовательно, уменьшение экссудативного перикардита, но не как добрый признак исцеления, а как признак того, что конфликт сердечной сумки снова активен. Едва экссудативный перикардит уменьшился из-за нового роста мезотелиомы в сердечной сумке, работоспособность тренера вернулась, и он немного успокоился. Как результат этого успокоения перикардит снова вернулся как знак решения рецидива конфликта. И так - без знания Новой Медицины - пациент автоматически попал в замкнутый круг. При 2-м или 3-м рецидиве с помощью КТ грудной клетки был поставлен, наконец, диагноз экссудативный перикардит.

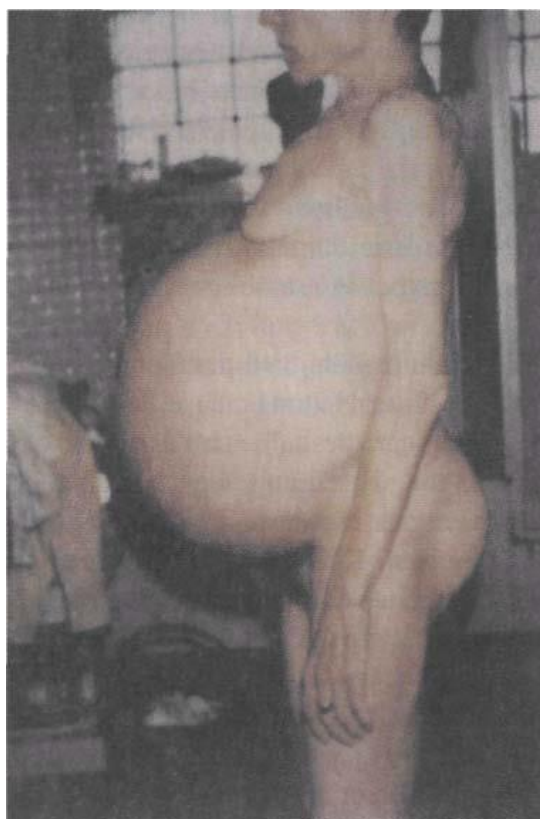С этим диагнозом пациент перенёс конфликт страха смерти с раковыми очагами в лёгочных альвеолах. Теперь он был в двойном замкнутом круге: каждый раз, когда диагностируется выпот сердечной сумки, пациент переживает страх за сердце и страх смерти. Когда выпот сердечной сумки уменьшается, т.е. эффективность пациента снова увеличивается, он снова успокаивается на некоторое время – и сердечная сумка снова наполняется. Колесо вращается всё быстрее и быстрее...

Обнаружив очаги в лёгких, кардиологи потеряли к нему всякий интерес. И тут кто-то сказал ему, что есть Новая Медицина...

Новая Медицина может разорвать такой двойной замкнутый круг, но *только в том случае*, если пациент сможет понять взаимосвязи.

15.3 Пример: Асцит или водянка живота (фаза восстановления после мезотелиомы брюшины)

Фотография к этому случаю должна не напугать, а прежде всего разъяснить две вещи: Во-первых, каким большим может стать асцит от замкнутого круга. Во-вторых, фото должно показать, что несмотря на такой огромный асцит возможно сохранить удивительное качество жизни. Это для утешения пациентов, которые хотят отчаяться уже от небольшого асцита ...



При асците пациенты выстраивают прямо-таки хронический замкнутый круг. Конфликт, предшествующий асциту, точнее сказать, конфликт мезотелиомы брюшины, это всегда «атака на живот». У животного это обычно пинок в живот, от которого оно пострадало. Но у животного также может быть уже и более «ментальный конфликт», - например колики в кишечнике, - который животное тоже может ощутить как «атаку на живот».

У нас людей напротив эти ментально ощущаемые атаки на живот являются почти правилом. При большинстве хирургических диагнозов живота, подвергающихся хирургическому вмешательству, пациент страдает от ментальной атаки на живот, что значит, он представляет себе, как хирург разрезает его живот.

Поскольку большинство операций происходит довольно быстро после постановки диагноза, хирург обычно ещё не видит крошечных мезотелиомных «точек», то есть небольших опухолей, которые он, однако, видит, когда по каким-либо причинам откладывает операцию на 4 недели. Это те случаи, когда хирург «разрезает и снова зашивает». Тогда в отчете об операции говорится: операция, которая была запланирована, была бы бессмысленной, потому что весь живот уже был «полон метастазов».

Такой случай произошел с пациенткой, у которой была диагностирована аденокарцинома печени. Из-за различных предварительных обследований запланированная операция затянулась на 4-6 недель. Тогда, наконец, «разрезали и снова зашили», т. е. больше ничего не было сделано.

В это время пациентка услышала о Новой Медицине и прочитала одну из книг. В результате (к счастью) появился асцит как признак того, что она разрешила конфликт атаки на живот. Однако сложился замкнутый круг. Почти два года у неё был и стал, наконец, огромным хронический асцит, но все же она чувствовала себя комфортно, имела хороший аппетит, хорошо спала, ездила на велосипеде, ходила на плавание, но асцит не хотел исчезать. Наконец пациентка позвонила мне и спросила, почему асцита не становится меньше. Оказалось, что к ней постоянно приходили какие-то друзья и знакомые, чтобы осмотреть её живот. Особенно серьезными были комментарии медсестры, которая приходила два раза в неделю, чтобы чем-то помочь пациентке по хозяйству. Она постоянно скептически повторяла, что никогда не видела никого, кто пережил бы такой асцит. С госпожой Мейер якобы тоже было так, что сначала ещё некоторое время она чувствовала себя очень хорошо, но потом всё же умерла.

В результате у пациентки постоянно возникал рецидив конфликта атаки на живот, и живот становился тоньше. Из-за того, что он стал тоньше, она снова успокаивалась и снова усиленно входила в PLC-фазу. В результате живот снова «вырастал» как знак именно этого исцеления или разрешения конфликта. Кроме того, она ежедневно измеряла его сантиметровой лентой. Когда живот снова становился толще, она снова попадала в конфликт атаки на живот, и он снова становился меньше ...

Когда я терпеливо объяснял ей это, у неё как пелена с глаз упала: «Господин доктор, именно это я и не поняла!». С того момента я ей посоветовал, чтобы она старалась смеяться над своим животом и как можно меньше думать об этом. Замкнутый круг был разорван, и – хотя и очень медленно – асцит теперь непрерывно уменьшался!

15.4 Пример: Замкнутый круг при бронхиогенной кисте

Одним из наиболее распространенных замкнутых кругов является замкнутый круг кисты жаберной дуги после конфликтов фронтального страха (часто страха рака). Фронтальный страх – это страх чего-то, что якобы надвигается на кого-то и от чего нельзя уклониться. Остаётся только побег. Если путь назад также заблокирован, то пациент (человек или животное) дополнительно испытывает «страх преследования» и мгновенно попадает в лобно-затылочную шизофреническую констелляцию.

Фронтальный страх у человека и животных это совершенно реальный страх, страх перед вполне реальной опасностью от нападающего человека или животного и т.п. Лишь во вторую очередь он у нас людей становится страхом перед чем-то воображаемым, что представляется пациенту не менее опасным, чем набегающее дикое животное: врач например, сказал пациенту: «У нас есть подозрение на рак» или «У вас рак!» Поскольку рак всегда представляется как нечто неотвратимое, нечто прогрессирующее, даже как «роковое событие», хотя реальной опасности нет, а только мнимая, эта предполагаемая опасность неотвратимо обрушивается на больных и они могут пострадать от соответствующего конфликта фронтального страха только благодаря диагнозу. Пациенты, которым объяснили диагностическое заключение в соответствии с Новой Медициной, почти никогда не страдают от такого страха рака.

При фронтальном страхе или страхе рака мы в какой-то степени возвращаемся к архаическому периоду, когда наши предки ещё жили в воде. Самой большой катастрофой в то время была ситуация, когда у этих рыбоподобных существ были чем-то забиты жабры, или они лежали на суше и их жабры склеивались, вследствие чего прекращался доступ воздуха. Именно этот первобытный страх отключения от воздуха мы испытываем при конфликтах фронтального страха и аналогичным образом при конфликтах страха рака. Мне «перекрыли воздух», говорят люди.

Когда ударяет такой «конфликт диагноза рака», то у пациента появляются, конечно, моментально все признаки активности конфликта: ледяные руки, потеря аппетита, бессонница, навязчивое связанное с конфликтом мышление и т.д. На шее он локально чувствует только лёгкое тянущее или щиплющее ощущение под кожей.

Если конфликт страха, или паника от страха рака, через определённое время предполагаемой или реальной опасности разрешается, то на шее в местах, где в активной фазе конфликта в старых заброшенных жаберных дугах возникают язвы (т.е. дефекты ткани плоскоклеточного эпителия жаберных дуг, выстилающего внутреннюю стенку этих более не нужных труб), в стадии восстановления появляются наполненные жидкостью кисты. В традиционной медицине они ошибочно называются неходжкинскими лимфомами (= не лимфатическими узловыми «лимфомами») ещё и потому, что их считали лимфатическими узлами. Эти кисты жаберных дуг с жидкостью вызваны сильными отёками исцеления до этого изъязвлённых мест в более не нужных трубах жаберных дуг, выложенных плоскоклеточной слизистой оболочкой. При этом жидкость не может стекать, образуя куски вздутых, заполненных жидкостью трубок, которые также могут выглядеть как шарики и находиться под кожей с обеих сторон на шее перед и за ухом, оттуда до подмышек и спереди до ключичной ямки и немного дальше (примерно на ширину руки). Внутри они могут доходить до диафрагмы, а также могут образовать там толстые кисты с жидкостью, которые затем регулярно неправильно истолковываются как «пакеты лимфатических узлов».

Для кист жаберных дуг характерны несколько клинических симптомов:

В первой половине восстановления, то есть до эпилептоидного кризиса, чаще всего вскоре после конфликтолиза, «неосведомлённые пациенты» впадают в «метастазную панику». Они принимают эти крепкие кисты за компактные «узлы» («как накачанные маленькие кожаные шарики»), просто узлы, «лимфатические узлы» или просто «растущую опухоль». Из-за «метастазной паники» они снова испытывают страх рака, и фаза восстановления мгновенно возвращается к конфликтной активности и – кисты уменьшаются.

Тот же, якобы благоприятный успех достигается и химиотерапией или облучением кист рентгеновскими или кобальтовыми лучами, только с той разницей, что при химиотерапии или облучении вызывается не конфликтная активность, а только остановка фазы восстановления! В обоих случаях пациент мгновенно попадает в замкнутый круг:

В случае конфликтного рецидива из-за повторной паники страха рака происходит: прекращение заживления, уменьшение кист жаберной дуги, дальнейшее расширение язвы в трубах или трубочках древних жаберных дуг.

Остаётся «конфликтная масса», которая из-за внезапной остановки фазы восстановления не будет вылечена ни психологически, ни органически, то есть отложенное, но всё ещё необходимое «остаточное исцеление». В то же время возникает новая конфликтная масса, которая также должна быть переработана позже путем восстановления, как на психическом, церебральном, так и на органическом уровне. Таким образом, если пациенту удастся снова успокоиться, то кисты с жидкостью, заново возникшие теперь в знак повторного исцеления, станут больше, чем раньше из-за остаточного заживления + исцеления новой паники.

Естественно и неизбежно наступающие эпилептические или эпилептоидные кризисы будут сильнее, чем они были бы в первый раз и если бы пациент пережил свою панику от страха рака до конца без повторного рецидива.

Если пациент снова страдает от рецидива паники от страха рака, перед лицом всё ещё увеличенных жидкостью кист, то вся игра замкнутого круга снова начинается сначала.

Если пациент не страдает новым рецидивом паники от страха рака, то есть новой активностью конфликта, например, потому что он знает Новую Медицину и поэтому приходит к настоящей фазе восстановления, тогда часто бывает так, что из-за довольно больших и воспринимаемых как «узлы» кист, расположенных на шее (или в средостении²¹⁶), больному кажется, что он чисто механически получает меньше воздуха. Обычно он просто чувствует это, хотя в действительности это не так. Очень редко, но бывает действительно, что трахея²¹⁷ придавлена извне или даже сжата. Однако реальная опасность удушья фактически почти никогда не существует, потому что кисты могут в худшем случае просто давить на (грубую) трахею.

В эпилептоидном кризисе, однако, субъективное ощущение, или архаичный страх задохнуться, может стать подавляющим и довести пациента до повторной паники ужасного страха. Однако, к счастью, это происходит только в крайних случаях с очень большими кистами с жидкостью. Успокоить такого пациента, то есть вытащить его из паники или - ещё лучше – познакомить его с Новой Медициной, чтобы он даже не впадал в эту панику – это является первейшей задачей каждого «иатроса»²¹⁸. Седировать²¹⁹ таких пациентов медикаментозно бессмысленно и обычно просто признак невежества, потому что для периода *после* эпилептоидного кризиса, когда пациент попадает во «вторую ваготонную долину», предшествовавшая седация может стать смертельной. Химическая седация, разновидность отравления, никогда не может заменить успокаивающие слова человека или «иатроса». Только когда пациенты смогут пересечь эту «вторую ваготонную долину», они станут по-настоящему здоровы.

В случае химиотерапии и облучения ортодоксальный медик сначала одерживает пиррову победу, когда кисты жаберной дуги уменьшаются. Но он получил её за счёт того, что исцеление и неизбежный для исцеления эпилептоидный кризис были только отменены, к тому же весь организм страшно и, как правило, непоправимо повреждён. Даже самые худшие медицины не называли никогда химию «терапией», а говорили ранее пациентам: «Прежде чем умереть окончательно от рака, можешь поехать по миру или пожить ещё 3 или 4 недели на запасном баке костного мозга».

²¹⁶Средостение = средняя перепонка; средняя область грудного пространства

²¹⁷Трахея = дыхательная труба

²¹⁸latrose (иатрос) = врач, целитель

²¹⁹седативные = так называемые успокаивающие средства

²²⁰имманентный = присущий, содержащий

Но даже это, конечно, было просто чепухой! У пациентов, чьи кисты жаберных дуг «обрабатываются» химиотерапией, кисты сначала уходят, как уже было сказано: процесс заживления **просто отменён**, а не закончен. Когда химиотерапия прекращается, восстановление начинается снова, и вместе с ней кисты возвращаются. Это помещает пациента в постоянный замкнутый круг, который набивает карманы «экзорцистам». От этой бессмысленной пытки умирают почти все пациенты.

Замкнутый круг жаберной кисты, практически не встречающийся у животных – за исключением трудностей временного недостатка воздуха в эпилептоидном кризисе, - намеренно занимает здесь столь много места, ибо это один из наиболее распространенных имманентных²²⁰ замкнутых кругов, при этом по большей части ятрогенный.

Запомните: в момент паники трудно успокоить пациента, который ятрогенно ментально деформирован. С другой стороны, успокоить пациента, который раньше уже знал и понимал Новую Медицину, это тоже не детская игра, но это вполне разрешимая задача, это даже отрадная задача, как бы коллективный труд осведомлённых!

²²⁰имманентный = присущий, содержащий

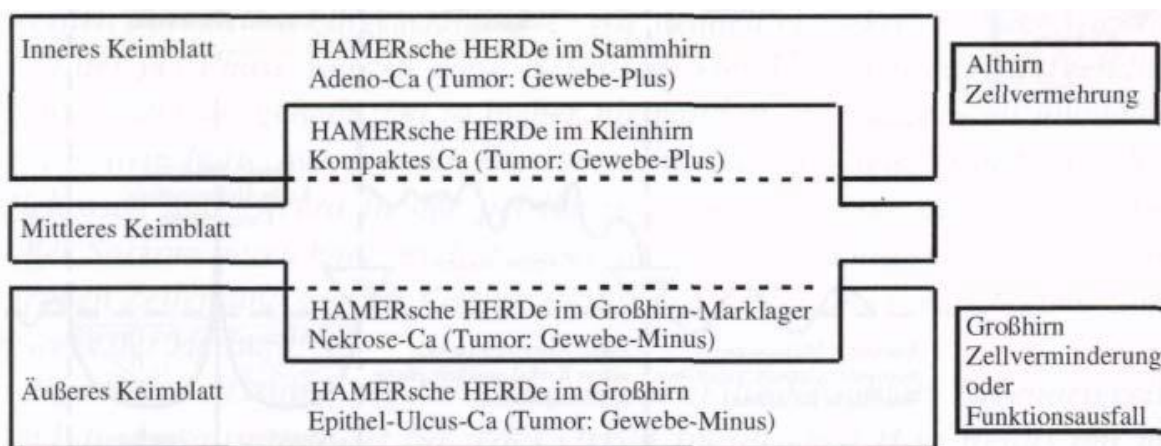16 Онтогенетическая система опухолей и специальные программы раковых эквивалентов – 3-й Биологический Закон Новой Медицины

Годами я блуждал в мнимой морфологической²²¹ и гистологической бессистемности опухолей, отёков, карцином, сарком, семином²²², хорионэпителиом или глиом, вместе со всем тем, что т.н. официальная медицина считает так называемыми «метастазами».

И вот теперь, наконец, я думаю, что нашел классификацию, которую, вероятно, будут использовать в более или менее изменённом виде даже через десятилетия. *Это классификация в соответствии с историей развития или эмбриологией²²³!*

Если мы упорядочим все эти различные отёчности и опухоли в соответствии с их историческим развитием, т.е. по их принадлежности к различным так называемым зародышевым листкам, то вдруг всё выстраивается как бы само собой. Если мозг у человека (и животных) действительно является компьютером человеческого организма, выросшим за десятки миллионов лет, то по логике эволюционно «связанные друг с другом» органы тела в компьютере мозга должны «жить рядом».

Внутренний зародышевый листок	Очаги Хамера в стволе мозга Аденокарциномы (опухоль: ткань плюс)	Древний мозг Увеличение клеток
	Очаги Хамера в мозжечке Компактные карциномы (Опухоль: ткань плюс)	
Средний зародышевый листок		
	Очаги Хамера в белом веществе головного мозга Некрозы-карциномы (Опухоль: ткань минус)	Головной мозг Уменьшение клеток Или Выход из строя функции органа
Наружный зародышевый листок	Очаги Хамера в головном мозге Язвенная карцинома эпителия (Опухоль: ткань минус)	



²²¹морфологический = относящиеся к внешнему облику и форме

²²²Семинома = опухоль яичек

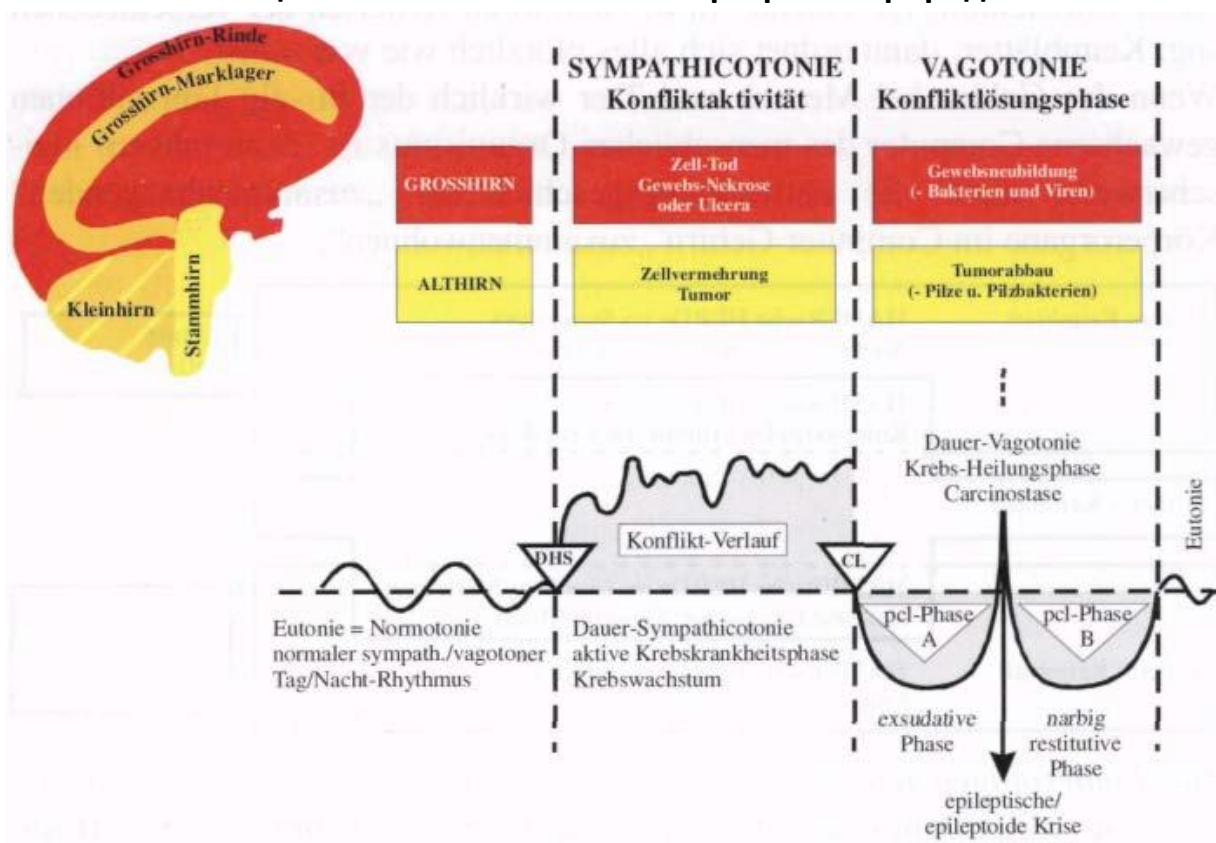
²²³эмбриология = учение о развитии эмбриона

Эмбриологи разделяют эмбриональное развитие на три т.н. зародышевых листка, **энтодерма** или внутренний зародышевый листок, **мезодерма** или средний зародышевый листок, и **ектодерма** или внешний зародышевый листок.

Т.н. зародышевые листки развиваются у зародыша в утробе матери из первых клеточных образований. Большинство наших органов можно отнести к одному из этих зародышевых листков. Мы можем видеть на схеме, что «раковое поведение» зародышевых листков принципиально отличается. Энтодерма и ектодерма и соответствующие им органы ведут себя в СА-фазе и в PLC-фазе ровно противоположно. Мезодерма и связанные с ней органы разделяются на два других зародышевых листка по своему поведению. Это также было причиной того, что поиски средства против «злого» рака до сих пор были безуспешными. Потому что как может какой-либо «препарат» в этом мире бороться одновременно против размножения клеток и против потери клеток?! (Не говоря уже о бессмысленности такого способа мышления.) Официальная медицина, таким образом, с одним только этим знанием может дойти *ad absurdum*!

Онтогенетическая система

Специальных Биологических Программ природы



	Симпатикотония Активность конфликта	Ваготония Фаза разрешенного конфликта
Новый мозг Большие полушария	Умирание клеток Некроз тканей изъязвление	Новообразование тканей (+ бактерий и вирусов)
Древний мозг Мозжечок и ствол мозга	Рост клеток Опухоль	Распад опухоли (- грибки и микобактерии)

На верхней схеме мы видим два этажа над (*под – русский вариант*) схемой двухфазовости: обозначены две разные группы, как и в таблице «психика – мозг – орган».

Жёлтый этаж соответствует группе древнего мозга, красный – новому мозгу, что можно быстро отследить по левой стороне схемы. На схематическом срезе мозга можно представить себе нижний этаж, а именно древний мозг, как бабочку или птицу с распростертыми крыльями. **Тело** (жёлтый) это ствол мозга (**голова** = средний мозг, **живот** = мост, **Рons**, **хвост** = т.н. *Medulla oblongata*, верхний спинной мозг). Крылья оранжевого цвета с полосками – это мозжечок. Он окрашен в оранжевую полоску, потому что хотя он и принадлежит к древнему мозгу, но также принадлежит среднему зародышевому листку (мезодерма).

Если мы посмотрим на Научную Таблицу ГНМ, то найдём там горизонтальные этажи нашей схем, приведенной выше, в виде вертикальных групп:

Слева, жёлтый: ствол мозга, внутренний зародышевый листок. В середине, оранжевый: средний зародышевый листок – сверху органы, управляемые мозжечком, снизу органы, управляемые белым веществом головного мозга (напр. костный скелет, лимфатические узлы, яичники, почки и т.д.). Справа, красный: наружный зародышевый листок, органы, сверху и снизу управляемые корой головного мозга.

Если мы снова посмотрим на нашу схему, то увидим, что этаж древнего мозга в активной фазе конфликта (СА-фазе) предпринимает рост опухоли с увеличением клеток, в фазе восстановления после конфликтолиза (КЛ), которую мы ещё называем пост-конфликтолизной фазой или PCL-фазой, опухоль снова распадается с помощью микобактерий (напр. туберкулёзных палочек).

На красном этаже головного мозга всё наоборот: в СА-фазе там клетки уменьшаются – мы называем это некрозом или изъязвлением – в PCL-фазе эти некрозы и изъязвления снова заполняются, то есть заживают. Так как до этого никто ничего об этом не знал, потому что не имел системы, то эти реституции или заполнения некрозов и изъязвлений в РСД-фазе по невежеству называли также раком или саркомой, так как происходил рост (митозы) крупных клеток с крупными ядрами – однако только в целях исцеления!

Решение загадки состояло в том, что мы можем теперь включить в наши рассуждения принадлежность к зародышевому листку и локализацию специфических реле мозга для каждого органа. И посмотри-ка, теперь мы находим чудесный порядок для всех раков и раковых эквивалентов, – которые каждый раз были только одной фазой – и находим к тому же сразу симптомы и взаимосвязи дополнительной фазы!

Эмбриологи разделяют эмбриональное развитие на три т.н. зародышевых листка, энтодерма или внутренний зародышевый листок, мезодерма или средний зародышевый листок и эктодерма или наружный зародышевый листок. Большинство наших органов происходят только от одного из этих трёх зародышевых листков, как например желудочно-кишечная трубка (без прямой кишки и верхних 2/3 пищевода, без малой кривизны желудка, без печёночных, желчных и поджелудочных протоков и островковых клеток поджелудочной железы) состоит из энтодермы, внутреннего зародышевого листка.

Но поскольку кишечник, в конце концов, также имеет кровеносные сосуды, а они принадлежат среднему зародышевому листку, кишечник также имеет, как говорят, «части мезодермы». И так как



кишечник имеет также нервные сплетения, т. н. вегетативная нервная система, то очевидно, что он имеет также части эктодермы. Но когда говорят о каком-то органе, что он, например, энтодермального происхождения, то не имеют в виду эти мезодермальные части (сосуды) и эктодермальные части (нервы), потому что такие части имеют все органы.

Но есть и органы, которые функционально собраны из нескольких частей различных зародышевых листков. К ним относятся, в частности, область головы и лёгких с зонами сердца, желудка, печени, поджелудочной железы, двенадцатиперстной кишки, а также везико-вагинально-анальная²²⁶ область вместе с почечной лоханкой. Некоторые из этих позже функционально объединённых органов, которые мы привыкли видеть сегодня как один орган, имеют свои релейные центры в частях мозга, расположенных далеко друг от друга.

Например, матка на самом деле состоит из двух органов: зева и шейки матки, и тела матки с фаллопиевыми трубами. Эти два различных органа, по-видимому, срослись в один орган под названием «матка», но слизистая оболочка каждого различается по их принадлежности к зародышевым листкам. Кроме того, они имеют каждый свой релейный центр в совершенно разных отделах мозга – зев и шейка матки в периинсулярной области слева, слизистая оболочка тела матки в мосте ствола мозга. Соответственно, гистологические образования также полностью отличаются друг от друга: зев и шейка матки имеют плоскоклеточный эпителий, тело матки имеет адено-эпителий (цилиндрический эпителий). Добавьте к этому, конечно, мезодермальную мускулатуру матки, у которой реле находится в среднем мозге (стволовом мозге). Вот почему сначала мне потребовалось так много усилий, чтобы определить взаимосвязи.

Наоборот даже органы, расположенные в организме далеко друг от друга, как, например, лево-периинсулярный плоскоклеточный эпителий прямой кишки, вагины, коронарных вен и гортани, а также право-периинсулярный плоскоклеточный эпителий внутренних стенок бронхов, интимы коронарных сосудов и мочевого пузыря в головном мозге расположены по большей части очень близко друг к другу.

И если бы я не сравнивал неоднократно области мозга, например, гомункул, гистологические образования, результаты эмбриологических исследований других учебников с моими КТ головного мозга вместе с их историями болезней, то я бы и сегодня, пожалуй, ломал себе голову над этим. Ибо во всех книгах по эмбриологии стоит много спорного, иногда даже неверного, потому что никто никогда не подозревал, с чем это может быть связано.

Сейчас, например, я знаю, что все области слизистой оболочки с плоскоклеточным эпителиальным покрытием принадлежат друг другу и имеют эктодермальное происхождение, то есть принадлежат друг к другу также и в мозге. При этом взаимосвязаны столь разные органы, как слизистая оболочка полости рта, слизистая бронхов, слизистая оболочка гортани и слизистая оболочка жаберных дуг²²⁸ (кисты), интимы коронарных артерий и вен, слизистая оболочка прямой кишки, слизистая зева и шейки матки. Все они имеют свой релейный центр справа и слева периинсулярно, у всех соответствующие сексуальные конфликты, территориальные конфликты или конфликты маркировки территории.

Железное правило рака и закон двухфазности всех т.н. заболеваний (сейчас называются Специальные Биологические Программы) при решении конфликта были предпосылками для открытия онтогенетической системы опухолей и заболеваний раковых эквивалентов. Она показывает нам в логически понятной форме тесную связь наших конфликтов с соответствующими

²²⁶ везико-вагинально-анальная область = область между мочевым пузырем, влагалищем и анусом

²²⁸ Жаберные дуги = ткань, расположенная в области шеи, которая образуется из двух жаберных карманов на ранней эмбриональной стадии

мозговыми реле и принадлежащими им органами в релевантном смысле истории развития.

Таким образом, одним ударом вся наша гистопатология²²⁹ приходит в совершенно очевидный, само собой разумеющийся порядок. Реле одинаковых конфликтов и одинаковых по гистологии органов находятся в мозге очень близко друг к другу.

Кроме того, эта онтогенетическая система опухолей и раковых эквивалентов показала нам также, что без её знания мы никогда бы не смогли понять, например, раковые заболевания. Потому что в неведении мы одну их часть относили к активной фазе конфликта, а именно - как мы сейчас видим – к опухолям органов, управляемых древним мозгом, и другую их часть к опухолям органов, управляемых большим мозгом, которые показывают размножение клеток лишь в стадии заживления. Всё это мы также ошибочно трактовали как опухоли.

Если кто-нибудь будет утверждать, что он обнаружил какую-либо систему в онкологических заболеваниях, то это могло быть только неправдой. Мы можем это наблюдать, например, на так называемых опухолевых маркерах²³⁰. Оглядываясь назад, мы видим, что сами по себе эти маркеры были совершенно бессмысленными, и часто означали совсем не то, что мы им собственно приписывали. Но поскольку мы не знали разницы между изменениями органов, управляемыми древним мозгом, и изменениями органов, управляемыми головным мозгом, мы вообще не могли найти никаких общих черт, и если мы считали, что нашли какие-то, то они были неправильными.

Онтогенетическая система опухолей всеобъемлюща и сама по себе логична. Конечно, в конечном счете, она настойчиво следует из Новой Медицины и открытия Очагов Хамера в головном мозге, а также из 2-го Биологического Закона природы (двухфазности).

Но эта цельная онтогенетическая система медицины, особенно опухолей, по значимости для медицины сравнима с периодической системой элементов для естествознания. Она всесторонне описывает взаимосвязи всей медицины!

²²⁹Гистопатология = учение о «болезненных» изменениях в клетке и на ней

²³⁰опухолевые маркеры = так называемые «опухолевые маркеры» это в основном реакции сыворотки крови, которые показывают, что растет опухоль СА-фазы. Тем временем многие сотни опухолевых маркеров, которые существуют, можно было бы хорошо использовать в диагностике, если хорошо знать Новую Медицину и избегать паники. А так «опухолевые маркеры» бросают больному в лицо как «злокачественные признаки». При этом их показания вполне безобидны.

16.1 Классификация опухолей

Онтогенетическая система опухолей и раковых эквивалентов гласит:

1. Трём эмбриональным зародышевым листкам также соответствуют специфические виды гистологических тканей, которые одинаковы или, по крайней мере, похожи друг на друга. Только *средний зародышевый листок*, или *мезодерма*, снова разделяется на старую или «*мозжечковую мезодерму*» и новую или «*мезодерму головного мозга*». «*Старая мезодерма*» ведет себя аналогично «*энтодерме ствола мозга*», в то время как «*новая мезодерма*» ведет себя так же, как «*эктодерма головного мозга*».

2. В случае СДХ, при котором возникает очаг Хамера, участки органов, соответствующие этому Очагу Хамера, реагируют соответствующей «*реакцией зародышевого листка*»:

Органы, управляемые энтодермальным стволом мозга и мезодермальным мозжечком (вместе – управляемые древним мозгом), в активной фазе конфликта (СА-фаза) реагируют размножением клеток, органы, управляемые мезодермальным головным мозгом и управляемые корой головного мозга (вместе - органы, управляемые головным мозгом), реагируют некрозами или язвой.

3. Фаза восстановления после конфликтолиза в трёх зародышевых листках очень различна:

Внутренний зародышевый листок:

Остановка роста рака, инкапсулирование или распад с помощью грибов или бактерий, например, туберкулёзных бактерий. (Туберкулёз лёгких)

Средний зародышевый листок:

а) мезодерма мозжечка:

остановка роста рака, инкапсулирование или распад с помощью бактерий как при внутреннем зародышесом листке, например, карцинома молочной железы с помощью бактерий или микобактерий. (Например, туберкулёз груди)

б) мезодерма белого вещества головного мозга:

Реституция с отеком и чрезмерным ростом в виде саркомы или в случае кости с увеличением каллуса в виде остеосаркомы. Чрезмерный рост в принципе совершенно безвреден и также спонтанно прекращается в конце нормальной фазы восстановления. Бактерии помогают в восстановлении. (Например, «остеосаркома», киста яичника, киста почки - нефробластома)

Наружный зародышевый листок:

Тенденция для нового заполнения изъязвления-некроза с реституцией или рубцовой реституцией при помощи вирусов (например, вирус гепатита).

Уже ЖЕЛЕЗНОЕ ПРАВИЛО РАКА, и это подтвердили многие медики, впервые внесло чёткую систему в прежние представления о сущности опухолей. Но многие вопросы по-прежнему оставались открытыми. Теперь же, как мне кажется, мне удалось найти комплексную систему, охватывающую не только опухоли, но и, в принципе, всю медицину. Ведь нарушения в наших областях поведения, вызванные биологическими конфликтами – это всего лишь частный случай, особый случай изменения программы одной области мозга, а именно Очага Хамера, в которой она до этого с поразительной точностью нормально функционировала. Это переключение программы прямо-таки потрясающе увлекательное событие. Хотя при СДХ мобилизуется весь организм, это изменение программы, которую я раньше рассматривал как ошибку в управлении, происходит отнюдь не бессистемно, а очевидно, имеет тот смысл, чтобы использовать естественно предусмотренный и данный природой шанс на выживание в борьбе за существование всеми действительно доступными средствами. Это переключение программы является частью разумной системы.

16.2 «Мезодерма мозжечка» и «эктодерма головного мозга»

Определённые трудности у меня возникали всегда, когда мне приходилось, как и в этой главе, выходить за рамки выводов эмбриологов. Для эмбриологов некоторые вопросы не казались такими особо важными, поэтому они не занимались этим специально. Происхождение кожи эктодермальное, но, конечно же, только эпидермиса²³¹. Эпидермиса без подкожной клетчатки (кориума²³²), потому что подкожная клетчатка мезодермального происхождения. Есть тонкие различия в так называемых слоях кожи.

А именно, существует нижний слой кожи (кориум) мезодермального происхождения, содержащий железы (потовые железы, сальные железы) и меланофоры²³³. Затем над ним находится наружный эпидермис плоскоклеточного эпителия эктодермального происхождения. Он содержит поверхностно чувствительные тактильные²³⁴ нервные окончания, а с нижней стороны также слой меланофоров.

Тонкое различие заключается в том, что одни клетки иннервируются мозжечком, другие – корой больших полушарий. А это, в свою очередь, определяет не только их функцию, но и их гистологическое строение, и конечно же, их различную «опухолевую реакцию» или опухолевое образование.

16.3 Мезодерма мозжечка

Примерно в то время эволюции, когда наши первобытные «предки» начали перебираться из воды на сушу, и когда мозжечок ещё находился в стадии образования, индивиду потребовалась кожа, которая не только обеспечивала бы стабильность организма, но и защищала его от чрезмерных лучей солнца, предотвращая обезвоживание и другое. Этот орган когда-нибудь я хотел бы называть *мезодермальная мозжечковая кожа*.

Эта мозжечковая кожа не выдерживала больших механических нагрузок. Но индивид уже мог червеобразно ползти вперед. Кожа имела неспецифическую, так называемую «протопатическую чувствительность»; т.е. она различала экстремальное давление и температуру, таким образом, уже была адаптируемой и реагирующей, если условия окружающей среды чрезвычайно изменялись. Эта кожа закладывала меланофоры, которые своим пигментом могли защищать особенно от ультрафиолетового солнечного света, кроме того, через потовые железы эта кожа имела возможность налагать жидкую пленку, чтобы таким образом создать испарительный холод и тем самым предотвратить ожоги кожи. Так индивид был уже достаточно хорошо защищён от надвигающихся опасностей витальной сферы.

После образования этой мозжечковой кожи, релейный центр которой мы находим в медиальном заднем и латеральном мозжечке, (в случае конфликта мы имеем конфликт нарушения телесной целостности, и далее конфликт осквернения), было сформировано поведение млекопитающих. При этом только логично, что молочные железы также были сразу перемещены в кожу. Следовательно, молочная железа - это впячивание кожи мозжечка, из которой затем младенец может сосать своё молоко. В мозжечке всё аккуратно расположено относительно друг друга.

²³¹Эпидермис = верхний слой кожи

²³²кориум = дерма, часть соединительной ткани кожи

²³³Меланофоры = клетки, содержащие пигмент кожи

²³⁴Тактильный = касающийся осязания

Первоначальный железистый эпителий млечных протоков, очевидно, уже не относится к железистому типу кишечного тракта, тем не менее, он морфологически состоит с ним в более близком родстве, чем с плоскоклеточным эпителием наружного слоя кожи. Оба очень разные – потому что и место расположения в мозге очень разное! Таким образом, лучшим обозначением железистого эпителия млечных протоков, потовых и сальных желёз было бы «мозжечковая железистая ткань».

К мозжечковой коже относится также «внутренняя кожа» тела, в животе брюшина, в грудной клетке плевра, а в средостении перикард²³⁶.

Мы различаем здесь ещё

- брюшину париетальную и висцеральную²³⁷, а также
- плевру париетальную и висцеральную и
- перикард париетальный и висцеральный.

Поэтому их раки называются мезотелиомами²³⁸. Растущий рак в коже кориума, управляемой мозжечком, увеличивается, он виден! Эта мозжечковая кожа ответственна также за отёк, в данном случае за так называемые выпоты в фазе восстановления, за выпот в брюшину или асцит, за плевральный выпот и за такое угрожающее жизни состояние как выпот в перикард с тампонадой²⁴⁰ околосердечной сумки! В принципе, это что-то очень хорошее, но которое я очень боюсь как осложнение в фазе восстановления!

16.4 Эктодерма головного мозга

В последующее время возможностей мозжечковой кожи стало уже не хватать. Поэтому матушка-природа в новые времена мозга создала новую мощную конструкцию также для области кожи: она просто обтянула весь индивид второй кожей, *кожей головного мозга*.

Эта кожа головного мозга, естественно эктодермального происхождения, в отличие от мезодермальной кожи мозжечка, была выносливой плоскоклеточной кожей. Эта плоскоклеточная кожа, относящаяся к головному мозгу, теперь передвигалась вдоль сегментов, полностью покрывая мозжечковую кожу. Она принесла с собой тонкую чувствительность поверхности из головного мозга (сенсорный центр постцентральной извилины) и позволила организму получать всю необходимую информацию, необходимую для того, чтобы приспособить индивида как высокоорганизованного существа к стремительным и опасным требованиям к борьбе за существование.

Формирование плоскоклеточного эпителия является типичным морфологическим признаком кожи большого мозга или эпителия большого мозга. Этот плоскоклеточный эпителий большого мозга не остановился теперь у границы древней мозжечковой кожи, а выстлал изнутри, например, поверх энтодермального цилиндрического эпителия мочевого пузыря и почечную лоханку или полость рта и верхнюю часть пищевода, малую кривизну желудка, желчные и панкреатические протоки, а также поверх мезодермального аденоидного мозжечкового эпителия молочные протоки. Так мы теперь находим типичный для большого мозга плоскоклеточный эпителий в наружной коже, в слизистых рта и носоглотки, в плоскоклеточном эпителии гортани, бронхов,

²³⁶Перикард = околосердечная сумка

²³⁷висцера = кишки

²³⁸мезотелиомы = опухоли органов, происходящие из среднего зародышевого листка, от греческого «мезо» = средний

²⁴⁰тампонада сердечной сумки = сжатие сердца выпотом околосердечной сумки

в плоскоклеточном эпителии пищевода, пилоруса²⁴¹, луковицы двенадцатиперстной кишки²⁴² и поджелудочной железы с ответвлениями к островковым клеткам и в эпителии желчных протоков.

Но в то же время мы точно так же находим этот плоскоклеточный эпителий в мочевом пузыре, почечной лоханке, влагалище, зеве и шейке матки, в млечных протоках и прямой кишке. Все области, выложенные этим типом плоскоклеточного эпителия, очень чувствительны и связаны с сенсорным центром коры больших полушарий. Все они имеют типичные «конфликты большого мозга» (Очаги Хамера в коре больших полушарий).

Это включает в себя более ранний эпидермис надкостницы, которая ранее состояла из плоскоклеточного эпителия и чувствительных нервов. Сегодня плоскоклеточный эпителий больше невозможно найти, потому что для него больше нет функции, а вот чувствительные нервы всё ещё существуют, они болят при растяжении надкостницы. Боли при растяжении периоста, возникающие регулярно при отёке кости в фазе восстановления, являются хорошим знаком и важным процессом биологического заживления костей, потому что эти боли заставляют индивида сохранять в покое пораженную часть скелета, которая при нагрузке или функциональном напряжении рисковала бы переломиться.

Часто, например, в прямой кишке мы находим опухоль энтодермального нижнего слоя, проталкивающийся через эктодермальный плоскоклеточный эпителий слизистой оболочки. Тогда мы говорим о «полипах» (аденокарцинома).

²⁴¹пилорус (pylorus) = привратник желудка с усиленной кольцевой мускулатурой

²⁴²Bulbus Duodeni = участок двенадцатиперстной кишки, следующий за привратником желудка

16.5 Ulcus ventriculi und Ulcus duodeni (язва желудка и язва двенадцатиперстной кишки)

После персонального опроса некоторых корифеев эмбриологии теперь я совершенно уверен, что:

- слизистая оболочка прямой кишки (до 12 см от ануса),
- слизистая оболочка влагалища вместе с зевом и шейкой матки,
- слизистая оболочка мочевого пузыря и почечная лоханка,
- верхние две трети эпителия пищевода вместе с малой кривизной желудка,
- островковые клетки поджелудочной железы,
- панкреатические и желчные протоки печени,
- клетки интимы коронарных артерий и коронарных вен (очень чувствительные!)
эктодермального происхождения.

Все они имеют плоскоклеточный или ставший плоским эпителий, все они являются извне «вдавленными», то есть все они - «переселённая» слизистая оболочка («великое переселение народов» эктодермы большого мозга!!).

Я заметил прямо-таки фундаментальную связь, которая в ретроспективе на самом деле кажется абсолютно ясной, но которая стоила мне некоторых головных болей. Это язва желудка и язва двенадцатиперстной кишки. Как я уже сказал, задним числом всем ясно, что язва желудка имеет психические причины, в том числе и язва двенадцатиперстной кишки. Для меня в этом нет ничего необычного, потому что в конечном итоге всё контролируется компьютером мозгом. Но язва

желудка и известная каждому медику так называемая «*facies gastrica*», «желудочная поверхность», вообще не подходит к органам брюшной полости, управляемым стволом мозга. Точно так же не подходит к ним раковый эквивалент островковых клеток (инсулома), кроме того островковые альфа-клетки и бета-клетки, и также мало подходит определённый тип рака печени (карцинома желчных протоков).

Но ведь есть карциномы желудка, похожие на цветную капусту, да ещё такие большие, что они могут заполнить весь желудок. Как объяснить это противоречие?

Для начала мы хотим вспомнить некоторые факты, которые, хотя и каждый знает, но никто не может объяснить:

1. Почти никогда молодая женственная женщина не получит язву желудка или двенадцатиперстной кишки (кроме левши).

2. Это крайне редко, чтобы молодая женственная женщина смогла получить язвенную карциному печени. Я ещё никого не видел (кроме левши).

3. Язвы желудка всегда сидят на одном месте: у привратника желудка (pylorus/bulbus) и у малой кривизны желудка, но никогда в области дна²⁴⁵ или у большой кривизны.

4. Верхние две трети пищевода покрыты плоским эпителием, нижняя часть больше кишечным эпителием. Но часто плоскоклеточный эпителий продлевается до самого желудка, то есть за т.н. «кардию»²⁴⁶.

5. Карцинома прямой кишки и язвенная карцинома печени появляются непривычно часто вместе.

Если сложить всю эту мозаику вместе, то с большой вероятностью получится, что части этого плоскоклеточного эпителия, росшего вниз по пищеводу из слизистой оболочки рта (эктодерма!) в процессе эволюционного развития, мигрировал на самом деле со всеми своими ответвлениями, со всеми нервными волокнами в двенадцатиперстную кишку, поджелудочную железу (островковые клетки) и в печень. Далее волокна не мигрировали, и это также причина, по которой существует только карциноид тонкого кишечника. Тонкая кишка впоследствии была «вставлена» между двенадцатиперстной кишкой и слепой кишкой, у неё в стволовом мозге относительно небольшой, не соответствующий её размеру или длине центр реле и конфликтное содержание неудобоваримого события. Я уверен, что все нервные волокна, питающие малую кривизну желудка, область пилоруса²⁴⁸ и область луковицы желудка и двенадцатиперстной кишки, сосочки и протоки поджелудочной железы, желчные протоки, а также печёночные протоки, все иннервируются от правой постцентральной латеральной извилины снизу. Для желудка и печени это точно, для протоков поджелудочной железы я также уверен, но иннервация островковых клеток поджелудочной железы (сенсорная) исходит из промежуточного мозга: левое парамедиальное реле островковых альфа-клеток для гликагенной болезни (конфликт страха и отвращения); правое парамедиальное реле островковых бета-клеток для диабета (конфликт противления).

После того, как я случайно наткнулся на этот горячий след, я просмотрел все мои КТ головного мозга и понял, что сделал большую ошибку (в основном при сердечных приступах левого желудочка). Очень часто у пациентов были два Очага Хамера, один типичный для язвенной коронарной карциномы или интрабронхиальной карциномы право-периинсулярно, но кроме этого ещё и второй Очаг Хамера, который я никак не мог классифицировать и предположил, что он каким-то образом должен «принадлежать» первому. Он всегда находился в латерально-базальной части постцентральной извилины сенсорного центра коры справа.

²⁴⁵дно = дно органа, здесь желудка

²⁴⁶кардия = зев желудка

²⁴⁸пилорус = привратник

Теперь надо было просто проверить в больничном листе, не жаловался ли пациент на дискомфорт в желудке (который я неправильно истолковывал как «аккомпонемент» при стенокардии коронарной карциномы). И точно: в большинстве случаев я записал, что этот пациент жаловался «ещё» и на сильные расстройства желудка, колики, рвоту, дёгтеобразный стул или т.п., которые всеми докторами приписывались «желудочно-кардиальному синдрому» при сердечных болях.

Теперь, если мы рассмотрим язву, то по своей сущности это дефект ткани. Аналогичный процесс мы находим у всех плоскоклеточных карцином (слизистой полости рта, бронхов, коронарной слизистой, слизистой оболочки влагалища и шейки матки, слизистой мочевого пузыря и прямой кишки, здесь около пузыря и прямой кишки они смешиваются с полипами, которые относятся к энтодермальному эпителию кишечника и имеют аденокарциномные ткани!).

Сомнений быть не может: язва желудка и язва двенадцатиперстной кишки по своей сути относятся к плоскоклеточным язвам, имеют эктодермальное происхождение, имеют свой релейный центр в латеральной постцентральной извилине ретроинсулярно²⁴⁹ справа, являются типично мужским атрибутом поведения.

Это не так уж и трудно понять: в нижней части пищевода, в малой кривизне желудка, в области привратника у выхода желудка и в двенадцатиперстной кишке, а также в протоках поджелудочной железы, в желчных и печёночных протоках накладываются друг на друга два эпителиальных пласта. Это эпителий кишечника, который происходит от энтодермы, внутреннего зародышевого листка, и принадлежит желудочно-кишечному тракту, а свой реле центр имеет в стволе мозга, а также более молодой плоскоклеточный эпителий, который принадлежит эктодерме, внешнему зародышевому листку, и его центры реле находятся в головном мозге. Отсюда боли при язве желудка или двенадцатиперстной кишки, при желчной колике. Отсюда и (вместе переселённая) иннервация островковых клеток промежуточным мозгом (иннервация островковых клеток непосредственно снабжается и управляется промежуточным мозгом!).

Раньше многие авторы медицинских учебников считали, что соляная кислота желудка влияет на развитие язвы желудка. Но в большой кривизне желудка, где больше всего соляной кислоты, никогда не бывает язвы. Кроме того, повышенная кислотность желудка - это уже признак ваготонии, как написано в каждом учебнике. То, что язвы желудка связаны с конфликтами, никто не отрицает. Но то, что в желудке встречаются две разные разновидности рака: «язвенный рак» и «рак в виде цветной капусты», только на первый взгляд трудно понять. При желудочной язве происходит то же самое, что и при язвенной болезни слизистой оболочки полости рта. Клетки изъязвляются, т.е. отторгаются, для того, чтобы внутренний диаметр трубчатого органа увеличился, и пропускал бы больше крови (у коронарных сосудов), воздуха (у бронхов), пищи (у двенадцатиперстной кишки или пищевода) или желчного сока (у желчных протоков или внутривнутрипечёночных желчных протоков).

Этим объясняется «уменьшение субстанции», дефект ткани. Кстати, пищевод и желудок имеют свой релейный центр и, следовательно, свой Очаг Хамера почти в одном и том же месте. Содержание конфликта всегда имеет отношение к территории.

А как насчёт карцином печени? (Они часто встречаются вместе с язвой желудка). В печени у нас также две разновидности опухолей: одна - с дефектом ткани - сидит в желчных протоках, куда доходят нервные волокна из коры мозга (сенсорные). Остальные сидят в паренхиме и вызывают большие аденоидные печёночные очаги в печёночной паренхиме (если есть только один, то это называют «солитарной карциномой печени»), а иногда даже бугристые узлы возле капсулы печени, которые часто можно хорошо прощупать. Они напоминают картину опухоли кишечника. Солитарная карцинома печени может исчезнуть только в том случае, если она створожена и

²⁴⁹ретро = часть слова со значением назад, за

разрушена туберкулёзом в фазе восстановления. Оставшиеся каверны печени обычно опадают и уплотняются в т.н. солитарный цирроз печени (в принципе тот же процесс, как и при створаживающихся кавернах в очагах лёгких альвеолярной зоны).

Язва желудка и язва двенадцатиперстной кишки имеет ещё одну особенность: поскольку релейный центр находится в коре, он вызывает эпилепсию желудка после появления конфликтолизного отека!

Желудочные колики со спазмами, по моему мнению, являются часто или даже в большинстве случаев эпилептоидными кризисами после решения конфликта. Поскольку, по-видимому, «желудочный конфликт головного мозга» очень связан с территориальным конфликтом и часто выступает одновременно с ним, то картина сердечного приступа во многих случаях была завуалирована клинической картиной желудочных колик. В менее драматичных случаях говорили тогда о «гепато-гастрокардиальном²⁵⁴ синдроме» или о «гастрокардиальном синдроме», в зависимости от того, что было затронуто и скомбинировано.

Это нужно отличать от кишечных колик в фазе восстановления после предшествующего пареза мышечного слоя кишечника (паралитического илеуса). Конфликт: невозможность перистальтически продвинуть кусок, т. е. невозможность переварить.

Это известный факт, что карцинома в этих областях никогда не перекидывается на ближайший орган, она не может перешагнуть т.н. «порог органа» (гистогематический барьер). Мы никогда не видим, чтобы рак прямой кишки распространялся на сигму, чтобы карцинома шейки матки переходила на тело матки, или чтобы язвенная карцинома почечной лоханки переходила на собирательную трубку (энтодермальную), или оттуда снова на паренхиму клубочков почки (мезодермальную), или карцинома верхнего пищевода переходила на большую кривизну желудка.

В этих же зонах мозга справа периинсулярно находятся также реле-центры для органов, которые также имеют слизистую оболочку плоскоклеточного эпителия, однако, на первый взгляд не имеют ничего общего с ректо-вагино-везикальными органами. Это полость рта, слизистая бронхов и пищевода, а также так называемая интима коронарных артерий, т.е. органы, которые на первый взгляд не имеют ничего общего ни друг с другом, ни с ректо-вагино-везикальными сексуальными и территориальными органами.

Для эмбриологов до сих пор не возникало противоречий, пока «Триас Новой Медицины» ещё не был известен. Но теперь, когда мы должны научиться находить точную корреляцию между биологическим конфликтом, локализацией в мозге и отношением к органам, мы также учимся понимать корреляцию между локализацией в мозге и гистологической структурой в историческом развитии.

Теперь мы учимся понимать, что артерии жаберных дуг занимают особое положение среди артерий, потому что их сосудистая интима состоит из плоскоклеточного (очень чувствительного!) эпителия, относящегося к периинсулярной области в головном мозге, то есть к территориальному поведению.

Теперь мы понимаем также, почему в прошлом нас сбивало с толку то, что глиальные клетки²⁵⁸ в мозге частично выглядят как ороговевающие клетки плоскоклеточного эпителия, когда они образуют глиальные рубцовые ткани (мезодерма), так называемые «глиомы». Хотя наружная кожа (эпидермис) тоже эктодермальная, всё же вся кожа целиком эволюционно состоит из двух разных слоев:

- более старой, мезодермальной «кожи мозжечка», сегодня это подкожная клетчатка с потовыми и сальными железами и грубым восприятием раздражений, и

²⁵⁴ гепато-гастрокардиальном = относительно печень, желудок, сердце

²⁵⁸ Глиальные клетки = клетки соединительной ткани

- более молодой «кожи большого мозга» (эпидермис) из плоскоклеточного эпителия с тонкой чувствительностью.

Возможность убедительно объяснить детали должно быть зарезервировано для последующих исследователей и интерпретаторов. Но в самой системе это уже ничего не изменит.

Органы, управляемые новым мозгом, и органы, управляемые древним мозгом, ведут себя точно обратно друг другу с точки зрения размножения клеток и распада клеток во время симпатикотонной и ваготонной фазы. Таким образом, в то время как органы, управляемые древним мозгом, в конфликтно-активной фазе вызывают размножение клеток, органы, управляемые большим мозгом, в конфликтно-активной фазе вызывают распад клеток. В ваготонной фазе восстановления это происходит с точностью до наоборот. Этого раньше не знали, да даже и не подозревали.

Так как любое размножение клеток:

- абсолютно нормальное для красной группы (большого мозга) реституционное²⁵⁹ размножение клеток в фазе восстановления, т.е. новое заполнение некрозов органов (например, каллусная²⁶⁰ саркома после остеолиза костей), и

- также нормальное размножение клеток жёлтой группы (древнего мозга) (например, рака толстой кишки) в активной фазе конфликта,

рассматривалось как опухоль, то конечно ни один честный учёный не нашёл во всём этом какой-нибудь смысл или что-либо общее. Самыми несерьёзными были те, кто притворялся, будто бы между этими совершенно противоположными группами существует что-то общее. Кроме того, что в обеих группах имеется деление клеток, хотя и на разной стадии и, следовательно, по совершенно разным причинам, больше эти разнородные деления клеток в действительности не имели ничего общего, только исключительно противоположное. Но этого никто никогда не замечал,

1. потому что не интересовался психикой и конфликтами, тем более биологическими конфликтами, их взаимосвязями с раком. Считалось, что скорее следует доверять мнимым гистологическим «фактам» (злокачественным - не злокачественным),

2. потому что на КТ-снимках головного мозга догматически искали только опухоли мозга и метастазы, а не компьютерные реле нашего мозга. Об Очагах Хамера никто ничего не хотел знать, потому что они «выбросили бы всю медицину на свалку»,

3. потому что никто ни разу осознанно не пожал руку заболевшему раком и раковыми эквивалентами. Если бы это было сделано с душой, то можно было бы заметить, что жёлтая группа древнего мозга всегда вызывает размножение клеток с холодными руками, напротив, красная группа большого мозга всегда показывает (восстановительное) размножение клеток с горячими руками. Вот так просто это было бы на самом деле!

Даже при мнимой цитостатической химио-«терапии» не различают разные принадлежности к зародышевым листкам. Потому что на самом деле в какой-то момент онколог должен был бы понять, что если с помощью химиотерапии и можно было бы что-то сделать, то только в фазе восстановления, а именно остановить исцеление. Однако в активной фазе конфликта химио-псевдотерапия ещё больше усиливала прогрессирование онкологического заболевания, потому что действует агрессивно симпатикотонно.

²⁵⁸ Глиальные клетки = клетки соединительной ткани

²⁵⁹ реституционный = восстанавливающий

²⁶⁰ каллус = изъезд

Онтогенетическая система опухолей и онкологических эквивалентов применима не только к онкологическим заболеваниям, но, как и все 5 Биологических Законов природы, она применима практически ко всем болезням, которые мы знаем. Заболевания, не проявляющие раковых опухолей или некрозов в конфликтно-активной фазе, мы называем «заболеваниями ракового эквивалента» (на самом деле мы должны были бы сказать: «Специальные Биологические Программы эквивалента рака»). О них пойдёт речь в следующем разделе.

16.6 Заболевания раковых эквивалентов (теперь «Специальные Биологические Программы раковых эквивалентов»)

Онтогенетическая система опухолей и раковых эквивалентов не ограничена раковыми заболеваниями, а действует и для т. н. «раковых эквивалентов».

Особенность эквивалентов рака:

В жёлтой группе древнего мозга все болезни идентичны раку и связанной с ним фазой восстановления, если до неё дойдёт. «Если до неё дойдёт» означает, что фаза восстановления достигается только после разрешения конфликта, в противном случае конфликтно-активная фаза заканчивается кахексией²⁶² со смертью пациента, или пациенту удастся создать модус вивенди (образ жизни) в виде зависшего конфликта. Итак, двухфазность заболеваний в отношении 2-й части или 2-й фазы СБП зависит от решения конфликта.

Для органов древнего мозга нет эквивалентов рака, а только собственно рак и – в положительном случае – фаза восстановления после разрешения конфликта.

Для мезодермальных, управляемых новым мозгом органов (костей, соединительной ткани, лимфатических узлов и т.д.) также нет раковых эквивалентов, а только рак в виде некрозов, остеолитов, тканевых дыр, кратковременного умирания клеток, а также – в положительном случае конфликтолиза – фаза восстановления с восполнением дефекта субстанции и т. д.

Эквиваленты онкологических заболеваний мы находим исключительно при заболеваниях эктодермальных органов, управляемых корой головного мозга, и даже там только у части этих органов. Несмотря на это их очень много.

Определение гласит:

«Заболевания раковых эквивалентов» (Специальные Программы раковых эквивалентов) или сокращённо раковые эквиваленты являются эктодермально-кортикально управляемыми заболеваниями или Специальными Биологическими Программами, которые протекают точно в соответствии с 5-ю Биологическими Законами природы, но вместо клеточного или паренхиматозного²⁶² дефекта субстанции или вместо умирания клеток есть разумное ограничение функциональности. К ним относятся двигательный и сенсорный паралич, диабет, глиагеновая болезнь (болезнь Гирке), нарушения зрения и слуха с их соответствующими конфликтами и Очагами Хамера в мозге, а также, если происходит разрешение конфликта, фаза восстановления с их симптомами и (иногда смертельными) осложнениями.

²⁶²Кахексия = истощение

²⁶²паренхиматозный = относительно одной специфической ткани органа

Даже если клетки на органе при раковых эквивалентах не умирают, то они, по-видимому, изменяются таким же образом, как изменяются и соответствующие области в мозге (Очаги Хамера). (Например, инсулома в поджелудочной железе при сахарном диабете или гликагенной болезни).

Однако, несмотря на изменения, выглядит так, что эти клетки даже после многих лет конфликтной активности после разрешения конфликта восстанавливают свою функциональность.

Резюме:

С помощью 3-го Биологического Закона природы мы можем понять причины, основу всех природных процессов в медицине:

Мы можем понять, что Специальные Биологические Программы отдельных зародышевых листков как у нас, так и у всех живых существ, являются регулярно процессами, которые запрограммированы в нашем мозге за многие миллионы лет и с тех пор всегда протекают у нас одинаково или подобным образом как значимые Специальные Биологические Программы.

Мы можем понять, что все ткани с одинаковой гистологической формацией также имеют свои управляющие реле, расположенные рядом друг с другом, точно так же, как связанные с ними биологические конфликты также близки друг к другу психологически.

Теперь мы можем понять, почему разумные процессы совершаются матушкой-природой разными средствами, а именно потому, что есть разные зародышевые листки.

Мы можем понять, почему мы не могли постичь возникновение рака до тех пор, пока мы не поняли эти взаимосвязи и, прежде всего, механизм развития наших биологических конфликтных программ. Вот почему мы в своем невежестве всегда утверждали, что рак не поддается пониманию, это просто «злокачественное», дико и бессистемно разрастающееся неконтролируемое событие, которого никто не может понять. - Ничего из этого не соответствует истине!

Рак и все другие так называемые «болезни», которые мы теперь понимаем как части соответствующих Специальных Биологических Программ (СБП), это самое разумное, самое логичное и самое ясное для понимания, что вообще может быть. Он протекает по целым 5-ти Биологическим Законам природы, и это я сейчас стараюсь показать. Благотворно по-научному – в противоположность бесчисленным недоказуемым и недоказательным гипотезам невежественных людей, высокопарно называющих себя «официальной медициной».

16.7 Почему не может быть метастазов

Как вы, дорогие читатели, увидели в предыдущей главе, рак и вообще каждая так называемая болезнь, т.е. каждая специальная программа, это крайне закономерное событие. С тремя уровнями психики, мозга и органа Новая Медицина преподносит себя как доказуемая и доступная для понимания; три уровня предлагают сверхдетерминированную систему: если я точно знаю только один уровень (напр. психический уровень биологической программы), то из неё я могу вывести оба других уровня.

О строгой регулярности процессов на всех 3-х упомянутых уровнях и, следовательно, о воспроизводимости Новой Медицины можно сказать, если свести всё к одной формуле:

Есть 3 уровня (психика, мозг, органы), в которых СБП протекает синхронно, и есть 2 фазы болезни (при условии разрешения конфликта), кроме того, до симпатикотонной активной фазы конфликта фаза нормотонии, а в конце ваготонной фазы разрешённого конфликта - фазы восстановления - фаза ренормализации. Таким образом, у нас есть не только 4 фазы на 3 уровнях

каждый, но и 3 отличительные точки (СДХ, КЛ и эпилептический кризис) на каждом из 3 уровней, вместе 21 критерий, по которым мы можем опрашивать, по каждому в отдельности, в соответствии с 5 Юиологическими Законами природы.

Но поскольку 5 Биологических Законов природы вместе содержат, по крайней мере, 6 критериев, включая гистологические критерии, церебрально-топографические, органо-топографические, конфликтно-колоративные и микробные критерии, если внимательно изучить все 3 уровня – то они сводятся к 126 проверяемым и воспроизводимым фактам для одного отдельного случая. То, что только один случай будет иметь эти 126 воспроизводимых фактов случайным образом, уже астрономически маловероятно, потому что это всегда один из миллионов возможных случаев.

Если же пациент имеет только два заболевания, возможно, частично протекающих параллельно или последовательно, то воспроизводимые факты складываются уже до 252. Вероятность потенцирует почти до астрономических значений!

В качестве чрезвычайно важного критерия ещё следует отметить, что локализация Очага Хамера в мозге предопределена. Это означает, что реле - одно из нескольких сотен возможных реле - уже установлено заранее. И это реле - в случае болезни Очаг Хамера - теперь должно иметь именно то образование, которое относится к соответствующей фазе. Вероятность только для одного случая уже астрономически высока. Однако обычно у пациентов есть несколько раков или параличей, диабет или подобное, и для каждого отдельного заболевания снова должны быть выполнены все критерии ...!

Теперь добавьте к этому ещё обусловленность эволюционным развитием каждого так называемого заболевания в соответствии с онтогенетически обусловленной системой опухолей и «заболеваний» раковых эквивалентов касаясь гистологической формации, локализации в мозге и особого биологического смысла соответствующей специальной программы.

В Новой Медицине нет бессмысленности, а, наоборот, только высшая осмысленность! Так акробатическая вера официальной медицины в одичавшую и злокачественную раковую клетку, которая бесконтрольно растет и образует т.н. метастазы, кажется, мягко говоря, фантастической:

Официальная доктрина веры по теме метастаз, как известно, звучит так, что исходя из первичной опухоли (о реальной причине которой спекулируют от курения до питания, канцерогенов, вирусов, злых генов в генетическом материале клетки) клетки высеваются через кровь или лимфатические пути. В каком-то новом органе «злокачественная» клетка затем поселяется, образуя «метастаз».

Возникает несколько вопросов, ответы на которые вы, дорогие читатели, вероятно, уже можете дать сами:

1. *Вопрос:* Единственный путь в организме, ведущий к периферии²⁶⁵, проходит через артерии. Говорят о «гематогенном посеве», то есть посеве через пути крови предполагаемых метастазов. Тем не менее, ни одному исследователю никогда не удавалось найти раковую клетку в артериальной крови – при тысячах попыток.

Как это объясняет официальная медицина?

2. *Вопрос:* Все патологоанатомы признают, что в принципе всегда в одном и том же месте тела возникает один и тот же тип рака. Так, например, очаги в лёгких (при конфликте страха смерти) с гистологической точки зрения всегда аденокарциномы. Никто не может различить по гистологическим признакам т.н. «первичную карциному» от «вторичной карциномы», то есть от «метастаза».

²⁶⁵Периферия = внешние зоны тела

Если это так, то все раковые клетки, никогда не наблюдавшиеся в артериальной крови, должны быть настолько умными, чтобы в считанные секунды молниеносно точно знать, куда они попали, а затем сформировать там обычную для конкретного места карциному. Например, как аденокарцинома печени, которая растёт в виде цветной капусты, в кости внезапно образует «метастаз в кости», т.е. образуют дыры, чтобы потом в лёгких снова создать компактные очаговые «метастазы» по адено-клеточному типу??! Таким образом, мы должны принять не только тройную метаморфозу, но и тройную смену соответствующей принадлежности к зародышевому листку, не говоря уже о «смене по ходу игры» соединения клетки с соответствующим мозговым реле! Короче говоря, свинья рождает теленка, а теленок - овцу!

Как это объясняет официальная медицина?

3. *Вопрос:* Нейрогистопатологи утверждают в один голос, что клетки мозга, нервные клетки или ганглиозные клетки не могут больше делиться после первых 3 месяцев жизни. Глиальные клетки, так называемая соединительная ткань мозга, которые не имеют нервной функции, а только питающую, опорную функции и функцию рубцевания, могут делиться также как соединительная ткань в организме, когда она образует шрамы. Но если мозговые клетки больше не могут делиться, что же тогда «опухоли головного мозга» или «метастазы в мозг»?

Мнения нейрогистопатологов совпадают в том, что при т.н. «опухоли мозга» постоянно можно видеть её гистологическую принадлежность. Следовательно, в одном и том же месте всегда находится в принципе один и тот же вид мозговой ткани, хотя она и немного изменена обстоятельствами СДХ с последующей СА-фазой. Но всё равно можно точно опознать её принадлежность. Теперь мы знаем с профессором Пфитцером (см. гл. 10), что глиальные рубцы или полиморфные глиомы выглядят так, будто они подходят к чему угодно (то есть ко многим видам рака), и клетки часто похожи морфологически.

Однако опухолей головного мозга в собственном смысле не может быть по определению.

Что касается «метастазов в мозге», то официальная медицина догматически требует, чтобы злокачественная клетка метастазов, например, из яичника, на своем никогда не наблюдаемом пути через кровь, осела в мозге и образовала там небольшой яичник! Маленькие яичники и яички в мозге - действительно ли это имеет какое-то отношение к естествознанию?

4. *Вопрос:* Если отключить любой орган от мозга (например, создать препарат желудка в пробирке), то там больше невозможно произвести рак даже с сотнями якобы «канцерогенов». Даже если применять «канцерогены» локально в тысячекратной концентрации. Как это объяснить?

Крысам, у которых якобы доказано, что формальдегид должен вызывать рак, именно этот формальдегид, к которому крысы испытывают большое отвращение, в тысячекратной концентрации впрыскивали в нос. И это ежедневно и в течение целого года. Вы что-нибудь замечаете?

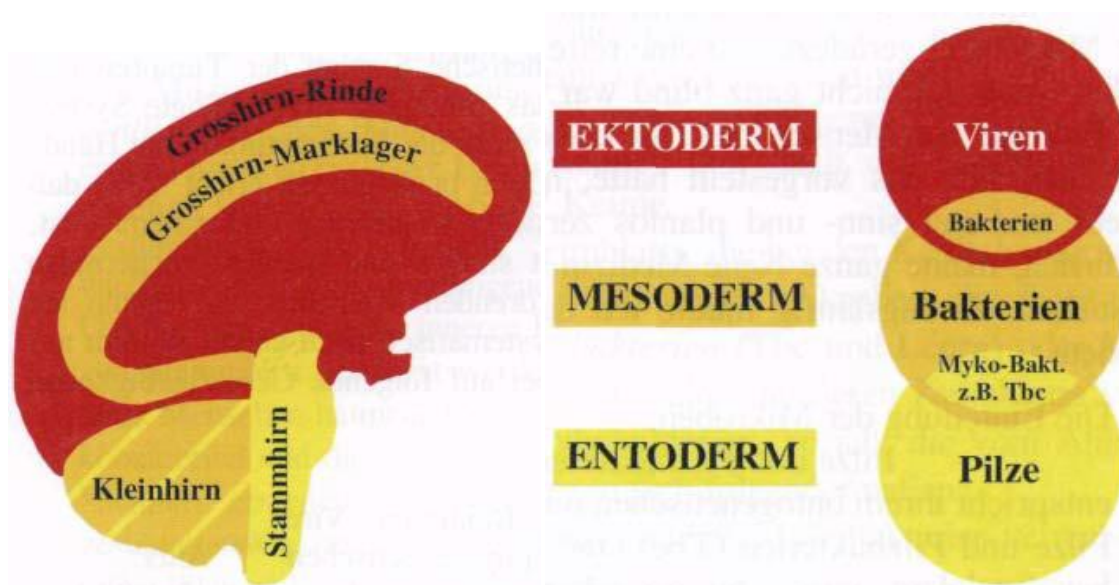
5. *Вопрос:* Общеизвестно, что из ста пациентов, которым в день получения диагноза рака изготавливают рентгеновское изображение, около 98% снимков не показывают «метастаз в легких». Но в этот день пациентам объявляют также полную предполагаемую «правду». Для большинства пациентов это, как они сами говорят, ужасный шок, СДХ. Некоторые оправляются от него, потому что они окружены добрыми людьми. Однако в 30-40% случаев через три-четыре недели официальная медицина находит очаги в лёгких. Вы понимаете?

Как обычная медицина объясняет это поразительное явление?

У животных мы не видим таких «метастазов легких». Главврач из Клагенфурта на моей лекции в 1991 году: «Доктор Хамер говорит, «животным хорошо, они не понимают, что говорят главврачи (речь идет о прогнозах главврачей), поэтому у них не бывает «метастазов»». Мой ответ: «Господин профессор, в первый раз вы меня сегодня правильно процитировали. Они видимо скоро начнут понимать Новую Медицину».

17 Онтогенетически обусловленная система микробов – 4-й Биологический Закон Новой Медицины

Онтогенетически обусловленная система микробов



Großhirn-Rinde – кора головного мозга	Эктодерма	Вирусы
Großhirn-Marklager – белое вещество головного мозга	мезодерма	Бактерии
Kleinhirn – мозжечок		Бактерии
ТБК		Микобактерии, напр.
Stammhirn – ствол мозга	энтодерма	Грибки

Взаимосвязи между

Мозгом – Зародышевым листком – Микробами

Слева на изображении мы видим схему мозга, справа – соответствующие микробы, которые по приказу мозга начинают работу одновременно с конфликтолизом.

Грибки и грибковые бактерии (жёлтый цвет) - самые древние микробы нашего организма. Они обрабатывают опухоли органов энтодермы (внутренний зародышевый листок), управляемые стволом мозга, а именно разрушают образования, которые до этого увеличивались за счёт роста клеток, напр. опухоли кишечника. Кроме того, они разрушают опухоли органов мезодермы, управляемые мозжечком (средний зародышевый лист), которые до этого тоже показывали рост клеток, напр. опухоль в женской груди, то есть все опухоли, управляемые древним мозгом.

Вирусы как самые молодые микробы (красный) обрабатывают исключительно изъязвления органов эктодермы (наружный зародышевый листок), управляемые корой головного мозга, напр. язва носовой слизистой оболочки.

Между ними находятся бактерии (оранжевый), которые обрабатывают частично **опухоли органов мезодермы** (средний зародышевый листок), управляемые мозжечком, где они разрушают клетки, и частично **некрозы органов мезодермы** (средний зародышевый листок), управляемые белым веществом головного мозга, где бактерии помогают разрушать и наращивать клетки, напр. в костях.

Онтогенетически обусловленная система микробов – это не теория или гипотеза, а эмпирическое открытие. Принцип на самом деле был довольно простым:

Зная онтогенетическую систему опухолей и эквивалентов рака, «онтогенетическая система микробов» должна была упасть мне прямо в руки как зрелый плод открытия, если бы я не был совсем слеп. Ибо, узнав, что биология человека и животных отнюдь не так бессмысленна и бессистемна, как это представлялось, с бессмысленно и бессистемно разрастающимся раком и с бессмысленно и бессистемно уничтожающими микробами, я, естественно, начал систематически искать систему всей своей Новой Медицины. Неизбежно при этом я должен был столкнуться со следующими закономерностями:

1. Классификация микробов:

Грибки и грибковые бактерии – бактерии – вирусы

соответствуют их онтогенетическому и филогенетическому^{266 267} возрасту:

- Грибки и грибковые бактерии (ТБК) – древнейшие или архаичные микробы эволюционной «древности», соответствующие «модели древнего мозга».
- Бактерии - это «средневековые» микробы, но уже принадлежащие к модели большого мозга, точнее, к белому веществу нового мозга. Таким образом, они уже принадлежат эволюционно «новому времени».
- Вирусы – это самые молодые микробы, нечто среднее между живой и неживой материей. Они относятся к модели коры головного мозга, то есть к эволюционному «современному времени».

2. Классификация микробов кроме того происходит по принадлежности к зародышевому листку областей органов, которые они «обрабатывают».

а) грибки и грибковые бактерии (ТБК) обрабатывают все органы, управляемые древним мозгом, т.е. энтодермальные органы, управляемые стволом мозга и старые мезодермальные, управляемые мозжечком. Только разрушение клеток!

б) бактерии обрабатывают органы новой мезодермы, управляемые белым веществом. Разрушение клеток и рост клеток!

в) вирусы обрабатывают органы эктодермы, управляемые корой головного мозга. Только рост клеток!

Все микробы работают разумно и биологически связано с организмом-хозяином, как мы уже говорили, исключительно на тех органах, которым они принадлежат эволюционно – **соответственно зародышевому листку – соответственно мозгу.**

«Соответственно мозгу» у нас, людей и животных, имеется в виду «в соответствии с головным мозгом», у растений присутствует только мозг органа, но этого достаточно для всех его функций.

²⁶⁶филогенетический = относящийся к истории племени

²⁶⁷филогенез = развитие племени

3. Принцип работы и размножение микробов:

Все микробы без исключения «работают» исключительно в PCL-фазе восстановления, начиная с конфликтолиза и заканчивая в конце фазы восстановления; они не работают ни до, ни после. Раньше они считались как «апатогенные»²⁶⁸ микробы», в фазе восстановления как «вирулентные»²⁶⁹ микробы» и после выздоровления снова как безобидные «апатогенные» микробы.

а) Ответственные за внутренний зародышевый листок, управляемые кефалофорами²⁷⁰ ствола мозга микробы, грибки и в основном у людей грибковые бактерии или микобактерии (туберкулёзные палочки и лепра), и такие же микобактерии для органов старого среднего зародышевого листка, управляемых мозжечком, то есть управляемые древним мозгом микобактерии, размножаются следующим образом:

Грибки, а у человека преимущественно микобактерии, размножаются в активной фазе конфликта, в симпатикотонной фазе, в равной степени и интенсивности с опухолевыми клетками Специальной Биологической Программы организма-хозяина, возникающими вновь в результате митозов. Они остаются наготове до востребования в организме-хозяине до тех пор, пока продолжается активная фаза конфликта (СА-фаза). В этой симпатикотонной активной фазе конфликта они являются «бездействующими» относительно их работы, и раньше мы называли их «апатогенные» или «авирулентные».

В момент конфликтолиза существует столько же микобактерий («кислотостойких палочек», ТБК), сколько необходимо для того, чтобы в фазе восстановления легко и быстро разрушить и створожить выросшую опухоль СБП.

По различной структуре генов **опухолевых клеток**, предназначенных только для одноразового использования, и **автохтонных клеток** органов, которые должны оставаться и впредь, микобактерии распознают совершенно точно, какие из них нужно очистить, а к каким нельзя прикасаться (именно автохтонным). Из этого различия генов у «опухолевых одноразовых клеток» обычные медики сконструировали генетическую «злокачественность» опухолевых клеток – полная ерунда!

б) Бактерии, ответственные за более молодые органы, управляемые белым веществом головного мозга более молодого среднего зародышевого листка (новая мезодерма), могут работать «разрушительным-корректирующим» образом (остеомиелит) и «выстраивающим» образом с помощью остео-рекальцинации.

Размножение бактерий, в отличие от микобактерий, работающих для органов, управляемых древним мозгом, происходит не в активной фазе конфликта, а исключительно в фазе восстановления, в ваготонии!

В то время как микобактерии практически не размножаются на агарной культуре, потому что они стимулируются древним мозгом к размножению в СА-фазе, бактерии хорошо размножаются на агарных почвах в инкубаторе, но я не думаю, что так же хорошо, как и в организме. Пенициллины, продукты метаболизма грибов, действуют только против бактерий, они отграничиваются от бактерий и повреждают или даже убивают их.

в) Вирусы, ответственные за самые молодые, управляемые корой головного мозга органы наружного зародышевого листка (эктодерма), работают исключительно в PLC-фазе и *исключительно ростом клеток!*

Их размножение или увеличение происходит в PCL-фазе.

²⁶⁸ апатогенный = якобы не порождающий никаких болезней

²⁶⁹ вирулентный = якобы заразный, ядовитый

²⁷⁰ кефалофор = главносец, изображение святого, держащего свою голову в руках

Выращивать их также практически невозможно, за исключением на так называемых живых культурах, например, на оплодотворенных куриных яйцах, где куриные эмбрионы практически подвергаются конфликту, а затем за ними восторженно наблюдают, как в PCL-фазе вирусы размножаются.

Вирусы практически оптимизируют процесс реституции язвенных изменений кожи и слизистых оболочек. Фаза восстановления протекает более бурно, но в биологическом смысле более благоприятно, чем она проходила бы без наличия вирусов.

Если так называемое «вирусное заболевание», правильнее было бы сказать: если фаза восстановления СБП протекала бы к счастью с наличием соответствующего вируса, то в организме останутся так называемые «антитела». Но и этот термин неверен в случае вируса. Это должно было бы называться «тело воспоминания о вирусе». Фактом является то, что вирус во второй раз будет встречен организмом радостно как «старый знакомый», и PCL -фаза будет протекать бесп проблемно и менее драматично. Таким образом, мы должны переучиваться во многих областях.

4. Работа микробов в отдельности:

Все микробы являются *специалистами* не только в отношении органов, которые они обрабатывают, но и в отношении того, *как* они работают.

а) **Грибки и грибовые бактерии** (микобактерии туберкулёза) являются «уборщиками», т.е. они очищают энтодермальные управляемые стволом мозга опухоли (аденокарциномы) и старомезодермальные управляемые мозжечком опухоли (аденоидные карциномы), точнее: они створаживают опухоли органов, управляемых древним мозгом от начала конфликтолиза, если таковой будет достигнут. В период нормотонии и в активной симпатикотонной фазе конфликта, а также в период «восстановленной нормотонии» (после завершения фазы восстановления) они являются «апатогенными», то есть «безвредными». Точно так же они безвредны для всех остальных органов, апатогенны!

Мы уже слышали, что туберкулёзные бактерии возникают уже в активной фазе конфликта, симпатикотонной фазе, посредством деления, точно в том же размере, что и количество опухолевых клеток, которые должны быть разрушены нашими бравыми помощниками после конфликтолиза. Это непревзойденно щадящая и эффективная хирургия природы!

Но, в отличие от «моделей нового мозга», где есть «вечно» зависшие конфликты, которые своим зависанием могут сделать возможными даже биологически-социальные программы, у моделей древнего мозга (стволового мозга, энтодермы - и мозжечка, старой мезодермы) разрешение конфликта и следующее очищение опухоли прямо-таки необходимое условие! Но примитивных народов, у которых туберкулёзные микобактерии не были бы вездесущие эндемичными²⁷³, не существует. При этом у примитивных народов также нет случаев, когда рак щитовидной железы не был бы створожён из-за отсутствия туберкулёзных микобактерий и «пациент» в результате погибал бы от полной картины базедовой болезни. То же самое относится и к опухолям передней доли гипофиза.

Что мог бы делать человеческий организм с этими огромными объёмами предусмотрительно приготовленных, или же в такт с опухолью возникших путём деления туберкулёзных микобактерий, если бы они не могли выполнять свою предусмотренную очистную работу, для которой они так размножились?

Кстати, это-то и было ясно: Для органов, управляемых не-древним-мозгом организм не может использовать туберкулёзные бактерии: не известны ни плоскоклеточный туберкулёз, ни туберкулёз кости, ни туберкулёз мозга, хотя традиционная медицина представляла себе это так, будто «злобные» микробы пожирают всё, что могут.

²⁷³Эндемия = постоянное появление заболевания на ограниченной территории

Всегда было множество врачей, которые утверждали, что они видели грибки и бактерии в капле совершенно свежей крови у некоторых больных раком. Над ними смеялись – но они были правы. Только они никогда не могли воспроизвести свои данные в другом случае, потому что что-то подобное наблюдалось только у пожилых пациентов, и только тогда, когда у них была управляемая древним мозгом СБП с опухолью. У таких пациентов это происходило уже в активной фазе конфликта, что повышало оседание эритроцитов, однако ранее их было больше, сегодня их всё меньше и меньше, потому что мы ученики колдунов в нашем невежестве попробовали «искоренить» туберкулёз, который мы также демонизировали как «злокачественный», потому что просто его не понимали.

б) **Бактерии** являются «очистителями и строителями» в управляемой белым веществом модели головного мозга. Они могут, например, в одном месте разлагать кость и одновременно рядом её восстанавливать.

Раньше хирурги считали, что переломы костей должны оставаться «без микробов». Сегодня они привинчивают снаружи как можно больше гвоздей и винтов, чтобы как можно больше бактерий могло попасть внутрь и оптимизировать заживление костей! Так что, по крайней мере, они заметили, что это не вредит...

Бактерии не только работают от начала конфликтолиза, но и начинают размножаться только с этого времени.

Обычно бактерии работают только в том случае, если до этого существовал конфликт, который разрешился. Но мезодермально ориентированные бактерии и мезодермальная соединительная ткань (также управляемая белым веществом головного мозга) излечивают все травмы в нашем организме. И там при этом всегда присутствуют бактерии. Раньше мы называли это «суперинфекцией».

в) **Вирусы** являются чистыми «строителями», они также начинают свою работу от конфликтолиза и тогда же начинают размножаться путем деления. Вирусы практически мертвы в биологически неактивном состоянии. Только в организме и только если тот находится в совершенно определённой фазе восстановления, управляемой корой головного мозга (например, при язве печёчных и желчных протоков, в PCL-фазе = при гепатите или вирусном гепатите А, В, или С...), ранее мёртвые белковые частицы, называемые вирусами, действуют как катализаторы с целью оптимизации процесса заживления, особенно при плоскоклеточной язве. Усиливают ли вирусы отёк, чтобы ускорить процесс заживления, пока не уверен. Но многое говорит об этом.

Поскольку очень многие трубчатые органы (управляемые корой головного мозга) покрыты плоским эпителием, часто происходят осложнения. А именно когда эти трубкообразные органы, например, бронхов, коронарных артерий или вен, печёчных протоков, протоков поджелудочной железы или жаберной дуги (древние жаберные дуги на шее и в средостении и т.д.) опухают и поэтому временно окклюдировать, т.е. закупориваются. «Временно» может длиться месяцами. Бронх в некоторых случаях также может оставаться полностью окклюдированным. Из-за отёка слизистой оболочки за перекрытием образуется так называемый ателектаз, свободная от воздуха бронхиальная ветвь, которая по сравнению с заполненными воздухом остальными участками лёгких на рентгенограмме выглядит плотнее, т.е. окрашены белым. В официальной медицине этот лёгочный ателектаз ошибочно считается бронхиальной опухолью. К сожалению. Потому что единственное, что там поражено, - это язвы (дефекты слизистой оболочки) в бронхе, которые просто заживают, иначе бронх не был бы «закрытым» и не было бы видно ателектазов. В печёчных протоках, также выстланных плоскоклеточным эпителием и язвенно изменяющихся при биологическом территориальном конфликте, чтобы из-за увеличения диаметра улучшить отток желчи (= биологический смысл), именно эти печеночные протоки закрываются отёком. Следствие: желчь накапливается и больше не может стекать. При одновременном поражении многих желчных

протоков печени больной становится жёлтым: желтуха, коричневая моча, светло-жёлтый обесцвеченный стул из-за недостатка желчного красителя.

Даже если нет вирусов (гепатит ни А, ни В, ни С), у нас всё равно есть гепатит, но он не заживает «должным образом». Таким образом, не вирусы вызывают гепатит, как считали мы, умные медики, по нашей простоте, но наш организм использует их, если таковые имеются, для оптимизации процесса лечения.

5. Управление микробами

Управление микробами, которые являются нашими помощниками и симбионтами, осуществляется через наш мозг. Микробы работают не против нас, а для нас, как наши верные помощники десятки миллионов лет нашего эволюционного развития.

Наряду с программированием наших органов в различных реле нашего компьютера мозга, наши верные специальные работники, микробы, были запрограммированы одновременно с ними. Здесь можно говорить об «объединении в сеть». Каждый сорт микробов имеет свою специализированную рабочую область. Есть очень специализированные микробы и такие, которые заменяемы в нескольких областях. Но все придерживаются границ зародышевых листков. Конечно, в пограничных районах существуют небольшие наложения, но их удивительно мало.

6. Процесс исцеления без микробов:

Если нет «специальных микробов», то фаза восстановления, конечно, всё равно происходит, но биологически не оптимально! То есть, например: конфликт страха смерти с очагами в лёгких после разрешения конфликта заживает с туберкулёзными бактериями посредством створаживания с откашливанием и образованием каверн. Напротив, те же очаги (аденокарцинома) без туберкулёзных микобактерий просто инкапсулируются рубцами, но не разрушаются. Биологически функционально, очевидно, образование каверн после створаживания и откашливания опухоли, оно более оптимально. По аналогии то же самое относится ко всем другим микробам.

Точно так же внутрипечёночные язвы желчных протоков после разрешения конфликта излечиваются без наличия вирусов («гепатит ни А, ни В, ни С»). Протекание исцеления при наличии так называемого вируса гепатита А или В и т.д. происходит бурно, но короче, оно предлагает, по-видимому, биологически более высокий шанс на выживание, чем без вирусов. Таким образом, не вирусы вызывают гепатит, а наш организм заставляет их служить, если таковые имеются, с целью оптимизации процесса восстановления.

7. Эпидемии и инфекционные заболевания:

Точно так же, как нас пугают раком, потому что он «злокачественный», так же нас пугают и «зловыми микробами». Ну, страх перед инфекциями не совсем необоснованный. Но дело вовсе не в микробах, а в цивилизации - и здесь, опять-таки, в многочисленных заблуждениях нашей цивилизации.

В принципе, у микробов есть два варианта. Либо все микробы (для каждого региона) эндемичны, то есть они есть у каждого. Никто не может получить «новых» микробов, потому что у него уже есть все, какие можно иметь в регионе. Либо путем «гигиены», сепарации и прививок можно препятствовать тому, чтобы люди пострадали от микробов или их последствий в виде токсинов и т.д. Этим путём пытается идти так называемая цивилизация.

Мы видели, что мы сильно нуждаемся в наших друзьях-микробах, потому что без них Специальные Биологические Программы могут протекать только некомпетентно, и это во многих случаях может быть смертельным для нас. Таким образом, микробы являются незаменимым, необходимым компонентом для функционирования нашего организма во время наших специальных программ (СБП). С бактериями кишечной палочки нашего кишечника мы познакомились как с симбионтами, но другие микробы в основном такие же! Однако мы видим и

понимаем это только тогда, когда у нас протекает такая СБП - или не может протекать должным образом, из-за отсутствия необходимых микробов.

В природе у животных или у примитивных народов ничего подобного практически не встречается. Программы нашего организма – имеются в виду биологические программы – не запрограммированы на цивилизацию.

Например, что касается так называемой «опасности заражения», в частности, экзотическими микробами, то мы можем сказать следующее. Так же, как наш организм или наш компьютер мозг не содержит программу для автомобилей, самолётов или телевизора, и также как у косули нет никакой программы для летящих за два километра пуль, выпущенных из ружья с оптическим прицелом, точно так же наш компьютер мозг не рассчитан на перелеты тысячи километров в течение нескольких часов, а тем более в совершенно другие климатические зоны с другими микробами. То, что совершенно нормально для жителей Центральной Африки, потому что они живут и приспособлены там с детства, это отнюдь не нормально для нас, туристов. Примером может служить безобидная для нас корь, которую мы обычно переживаем в детстве. Правда, вирус кори передается, но заболевает только тот человек или ребёнок, который ранее пережил соответствующий конфликт и сейчас находится как раз в фазе восстановления. В случае кори, это конфликт полости рта или содержимого пах (например, «для меня это воняет»).

Когда в Америку завезли корь, погибли многие тысячи взрослых индейцев, но ни одного ребёнка. Каждый врач в Европе знает, что и у нас первое «заражение» корью у взрослого человека может оказаться смертельным. С другой стороны, для ребёнка она всегда безобидна.

Точно так же, но наоборот, происходит с холерой и жёлтой лихорадкой. Тогда мы говорим, что люди в Центральной Америке «заражены». Если бы микробы были так опасны, как до сих пор их считали наши медики-гигиенисты и бактериологи, то ни один паломник после купания в Ганге, ни один житель трущоб не выжил бы. Жителям трущоб, правда, не хватает пищи, но от микробов они обычно не умирают.

Если человек делает так называемый «мазок из полости рта», и его исследуют на бактерии, то у «здорового человека» есть почти все виды бактерий, которые встречаются у нас. Их потом называют «апатогенными», то есть неопасными. В фазах восстановления, которые мы до сих пор называли инфекционными заболеваниями, мы находим один сорт из этого же ансамбля в увеличенном количестве. И вот мы уже говорим о том, что эти (те же) микробы теперь являются «патогенными», то есть болезнетворными или опасными.

Мы должны осветить 2 вопроса:

1. Что же это такое, что мы раньше называли «инфекционной болезнью»?
2. Что такое эпидемия или инфекция, при которой многие люди проявляют в одно и то же время одинаковые физические симптомы так называемого «инфекционного заболевания»?

К вопросу 1): В принципе так называемые инфекционные заболевания являются ничем иным, как в каждом отдельном случае PCL-фаза Специальной Биологической Программы (СБП): ваготония, температура, усталость, разбитость, сон после полуночи только с 3 часов, туберкулёз, управляемый древним мозгом с ночным потоотделением.

Кроме того, любая из так называемых «инфекционных болезней» имеет ещё такие особенности, как кожная экзантема при кори, краснухе, ветряной оспе, скарлатине, отёки кожи, слизистых оболочек, бронхов, затрудненное глотание в связи с отёком пищевода и подобное, а также опасные токсины, как при дифтерии, столбняке и так далее.

Но всегда предшествует первая активная фаза конфликта, которую мы не заметили, не ощутили как болезнь. Она и не является, строго говоря, «болезнью» в биологическом смысле, так же как и PCL-фаза или фаза восстановления.

Если одному спортсмену, который неделей ранее пострадал бронхиальной карциномой, т.е. активной фазой конфликта язвы бронхов при конфликте страха за территорию, и из-за этого вдруг может бежать значительно быстрее, сказать, что он, мол, «болен», то он будет говорить о повышении результативности и т.д., но вовсе не о болезни. А то, что он в фазе восстановления не в форме, потому что он «болен» и у него лихорадка, это понимает каждый, и сам он тоже.

В наших официальных медицинских учебниках о т.н. «инфекционных болезнях» мы описали большое количество эмпирических наблюдений симптомов и протеканий болезней. Они сами по себе правильны и полезны для Новой Медицины. Но мы, конечно, ничего не понимали о принципах работы СБП. И даже если мы понимаем их сейчас, внешние проявления (например, дифтерия, столбняк) для нас отнюдь не безобидны.

К вопросу 2): Что такое эпидемии и инфекции?

В десятом стихе первого песнопения Илиады сообщается, как бог Аполлон посылает чуму в лагерь Данаев за то, что царь Агамемнон оскорбил жреца Аполлона, Хриса, который пришёл в греческий лагерь, чтобы выкупить свою ограбленную дочь за денежную плату.

«Язву на воинство злую навел;
погибали народы».

Стих 48:

«Сев наконец пред судами, пернатую быструю мечет;
Звон поразительный издал серебряный лук стреловержца.
В самом начале на месков напал он и псов празднобродных;
После постиг и народ, смертоносными прыща стрелами;
Частые трупов костры непрестанно пылали по стану».

Эпидемии рассматривались как наказания Бога, которым пренебрегли. Пришла эпидемия, погибло много - и эпидемия снова ушла.

Я выбрал этот пример потому, что он типичен для ситуации, которая была относительно распространённой в то время: осада города. Илиада, как известно, разыгрывается на десятом году осады Трои. Чума часто затрагивала осаждённых, но примерно так же часто и осаждающих.

Как можно примерить такую эпидемию со знаниями Новой Медицины?

Ну, чумная бацилла, которая передается от крыс к человеку через блоху, видимо, должна прийти извне, так что она не эндемична. В данном конкретном случае мы можем сравнить ситуацию с первым проникновением вируса кори к индейцам в Америку. Люди, которые не умерли, уже не заболевали во второй раз.

Напротив, мы должны уяснить себе, что такой заразы нет у т.н. примитивных народов, видимо потому что там люди не приезжали издалека и не завозили микробы.

Но как же обстоит дело с конфликтами, или Специальными Биологическими Программами?

У осаждённых жителей возникали такие же или подобные конфликты, когда они снова и снова отбивали атаки осаждающих: в случае взятия города на кону всегда стояло порабощение всего населения – если защитники вообще выживали.

Кроме того, у осаждающих были те же или аналогичные конфликты, когда их осада длилась месяцами или даже годами и проходила зря. У десятков тысяч с одной стороны и у десятков тысяч с другой стороны вставал подобный или даже такой же конфликт. Например, если атака снова была кроваво отбита: многие погибли, ещё больше были ранены, возможно, даже покалечены или выведены из строя, еды не хватало, мужество осажденных поднялось, надо было рассчитывать в любое время на вылазки или на войска, которые пришли на помощь осаждённым.

То, что совершенно нормально для жителей Центральной Африки, потому что они живут и приспособлены там с детства, это отнюдь не нормально для нас, туристов. Примером может служить безобидная для нас корь, которую мы обычно переживаем в детстве. Когда в Америку завезли корь, погибли многие тысячи взрослых индейцев, но ни одного ребёнка. Правда, вирус кори передается, но заболевает только тот человек или ребёнок, который ранее прошёл соответствующий конфликт и сейчас находится как раз в фазе восстановления. В случае кори, это конфликт полости рта или содержимого пазух (например, «это мне воняет»).

Микробобия, широко распространённая сегодня в медицинских кругах, является решающим признаком нашей бездушно-стерильной сегодняшней медицины.

Также и эта онтогенетически обусловленная система микробов, 4-й Биологический закон природы, фундаментально изменит всю медицину!

18 Поздняя и завершающая стадии исцеления рака и раковых эквивалентов

А. Завершающая стадия при биологически «нормальном» протекании

а) разрушенная грибами и грибковыми микробами кавернозная створоченная карцинома, *управляемая древним мозгом*; часто известковые отложения

б) вновь заполненные некрозы (*управляемые белым веществом головного мозга*) или раковые язвы (*управляемые корой головного мозга*) в фазе восстановления с помощью бактерий или вирусов за счёт размножения клеток.

Заполнение некрозов обычная медицина называет «саркомами».

Заполнение язв при сильном отёке в трубчатых органах (бронхах, коронарных сосудах, печёночных протоках и протоках поджелудочной железы, жаберных дугах) обычно приводит к окклюзии (перекрытию трубы) и, соответственно к застою, или у бронхов к ателектазу, периферийно к месту окклюзии.

в) ослабление конфликта «зависшим конфликтом», у которого слабая митотическая карцинома (*управляемая древним мозгом*) или лишь незначительно прогрессирующая некротизация (*управляемая белым веществом головного мозга*) или просто медленно прогрессирующая язвенная карцинома (*управляемая корой головного мозга*), например, атопический дерматит.

Б. Завершающая фаза при небиологическом протекании рака

а) **карцинома**, управляемая древним мозгом, при которой, несмотря на истекшую фазу восстановления, из-за отсутствия микобактерий (туберкулёзных бактерий), не могло произойти некротически-створочиваемое разрушение. Карциномы, не делая больше митозов (размножения клеток), просто остаются на максимальном уровне роста. Далее они производят молоко (грудь), секреты (поджелудочная железа, печень, околоушная железа и т.д.) или гормоны (щитовидная железа или передняя доля гипофиза).

б) управляемые новым мозгом **некрозы карциномы** при препятствовании исцеления, (например, протезы бедра после остеолита шейки бедра или химиотерапии при лейкозах) часто превращаются в «зависшее», т.е. не приходящее к концу саркоматозное остаточное исцеление, или **язвенные карциномы**, которые благодаря постоянным ятрогенным манипуляциям не излечиваются до конца.

18.1 А. Завершающая стадия Специальной Биологической Программы рака при биологически «нормальном» протекании

18.1.1 а) Специальные Биологические Программы группы тканей, управляемой древним мозгом (стволом мозга и мозжечком)

Наше прежнее понимание раковых «заболеваний» побудило меня в первом издании этой книги написать данную главу о «поздней и завершающей стадии исцелённого рака», которая содержит на сегодняшний день во многом устаревший взгляд на «Специальную Биологическую Программу». До тех пор, пока мы рассматривали рак как болезнь, которая «излечивается», было очень интересно описать «конечную стадию исцеленного рака».

Но теперь это всё как-то только наполовину правильно. Благодаря 5-му Биологическому Закону природы и пониманию «биологического смысла» Специальной Биологической Программы, всё представляется намного логичнее и, в принципе, понятнее.

Прежнее понимание официальной медициной «ракового заболевания» является правильным - принимая во внимание то, что мы не знали 5-го Биологического Закона природы и особого смысла Специальных Биологических Программ – собственно касаясь симптомов органов только для процессов (= раков), управляемых древним мозгом.

Возникает «болезнь рак» - раковая опухоль самопроизвольно разлагается сама собой - остается каверна с отложениями извести. Даже этого не знала т.н. официальная медицина, но утверждала, что без её псевдо-химиотерапии с отравлением, ожогами облучения и увечьями от операций раковая опухоль продолжит неумолимо расти. В редких случаях может быть возможным временное приостановление роста рака, по непонятным причинам, тогда она говорила о «спонтанных исцелениях» или так называемых «спящих карциномах», которые возможны только в одном случае из десяти тысяч.

С пониманием 5-го Биологического Закона природы мы знаем не только то, что рак – это Специальная Биологическая Программа, но и то, что биологический смысл можно найти и в активной фазе конфликта – за исключением мезодермальной «группы люкс», управляемой белым веществом нового мозга.

Как рост рака, так и его биологическая функция являются чем-то *разумным*. Хотя у нас как минимум ещё пробегает лёгкая дрожь по спине, когда кто-то говорит нам, что у нас рак, потому что мы ведь не можем на самом деле так быстро переосмыслить, или «начать понимать по-новому», и мы бы на самом деле с удовольствием отказались бы от этой «разумной опухоли».

Конечно, «понимание нового» происходит не так быстро, это не просто дело чистого разума, потому, что душевный страх не так легко стряхнуть. Поэтому есть пациенты, которые читают такие главы три или пять раз, пока они не только правильно поймут, но и усвоят эту информацию. Тогда паника побеждена. И если мы будем вести себя мудро, она больше не вернется.

К этому спокойному предметному и без паники созерцанию собственного рака я и хочу привести вас, дорогой читатель и дорогая читательница. Ты не будешь испытывать паники даже тогда, если при дальнейшем чтении этой главы ты установишь, что так называемая «фаза восстановления» (по сути тоже неверное название) твоего рака не может больше протекать по биологически предписанному пути, потому что высокоинтеллектуальные медики из соображений «гигиены» почти уничтожили так необходимые для нас туберкулёзные бактерии. Также тебя не должно свести с ума, если ты услышишь теперь, что вряд ли чем-нибудь поможет, если ты в начале фазы восстановления захочешь быстренько пополнить организм кислотоустойчивыми

туберкулёзными бактериями, потому что именно они, в отличие от «нормальных» бактерий, таких как стафилококки или стрептококки, растут вместе с самой опухолью уже в активной фазе конфликта, и с этого момента находятся в готовности, чтобы после конфликтолиза приняться за очистительные работы в опухоли.

С этим новым пониманием, которое ты можешь доказать даже научно, у тебя также не возникнет проблем с тем, чтобы при раковой опухоли, например, в груди, которая мешает тебе механически или эстетически, найти и нанять хирурга, чтобы эту опухоль удалить, точно также как ты парикмахеру говоришь, как коротко надо обрезать волосы. Ты всегда знаешь, что на самом деле – с витальной точки зрения – нет необходимости что-то отнимать, не беря во внимание механические проблемы.

Рак как таковой не является «болезнью», также и спонтанное разрушение рака после разрешения конфликта не является «исцелением» этой «не-болезни». Створаживание и кальцинация раковой опухоли, управляемой древним мозгом, - это обычный процесс с ночным потоотделением и субфебрильной температурой (37,5°), с большой усталостью и, если опухоль имеет доступ наружу, даже с довольно неприятным запахом. Кстати, это очень сложный процесс, как мать-природа «вырезает» такую опухоль. Сосуды от органа к опухоли должны быть чисто пережаты. При раке молочной железы, например в такой «фазе восстановления» ребёнок пьет туберкулёзное молоко, что ему вовсе не вредит, это даже хорошо для него, что у него теперь будут микобактерии ТБК, если они ему когда-нибудь понадобятся.

Представление Роберта Коха о том, что микобактерии ТБК вызывают туберкулёз, было ошибочным. Правда, без ТБК нет туберкулёза, но и без предварительно запущенной опухоли, управляемой древним мозгом, его тоже нет! И хотя без разрешения конфликта при биологической форме течения (с микобактериями ТБК) мы находим микобактерии уже в крови, клинически они ещё не вызывают туберкулёз! Поэтому их невозможно выращивать на культуре, ведь для их размножения нужны импульсы нашего организма. Либо они получают эти импульсы от самой разрушающейся клетки органа, либо они могут ловить эти импульсы как настоящие симбионты из нашего головного мозга.

Остаточным состоянием такого управляемого древним мозгом, спонтанно створоженного и кальцинированного рака, является так называемая *каверна* с отложением извести. В таких органах, как печень, поджелудочная железа или кишечник, каверна опадает и больше не обнаруживается как полость. Иначе дело обстоит в лёгких со створожившимися и кальцинированными очагами, которые удерживаются за счет отрицательного давления в плевральной щели лёгких, подобно полному шару. Лёгочный очаг был очищен соответствующими «мусоросборниками лёгких», а именно туберкулёзными бактериями. То, что остаётся, - это упомянутая каверна.

В женской груди, в свою очередь, каверна постоянно заполняется молоком во время грудного вскармливания, что увеличивает объём груди. Если младенец попил, каверна спадает, т.е. становится пустой и опавшей. Тем не менее, она также может быть настолько стабильно выровнена из-за отложений извести, что может больше не опадать. Тогда она остаётся постоянно наполненной молоком.

Нет необходимости этот механизм описывать дважды, о нём можно прочитать в главе о 4-м Биологическом Законе природы.

При конфликтолизе компьютер мозг как бы отдаёт «общий армейский приказ», переключается на ваготонию, прямо-таки приглашает все бактерии и отдаёт им раковые опухоли для *очистки*! Ученики колдунов от медицины, называющие себя официальными медиками, в своём непонимании считают, что они должны бороться с бактериями, так же, как они всегда считают, что должны бороться с раком по симптому органа. И то и другое бессмысленно. Бактерии - наши симбионты. Они делают только то, что наш компьютер мозг призывает им делать.

Туберкулёзные бактерии ответственны только за очистку раковых опухолей, управляемых древним мозгом!

Никогда мы не увидим туберкулёза плоскоклеточного эпителия, который принадлежит наружному зародышевому листку. Даже туберкулёза соединительной ткани и костей, производных среднего зародышевого листка, не бывает в настоящем смысле. В наших учебниках мы всегда учили, что туберкулёзные бактерии это «кислотоустойчивые палочки». Никто никогда не задумывался, почему они собственно являются кислотоустойчивыми. Единственные места в нашем теле, где господствует кислая среда, это желудочно-кишечный канал и альвеолы в лёгких, в которых происходит газообмен между кровью и внешним воздухом (углекислый газ). Но альвеолы принадлежат внутреннему зародышевому листку. Они происходят эволюционно из желудочно-кишечного канала как проросшие «лёгочные пузырьки», так же, как миндалины в горле (туберкулёз миндалин!), внутренний слуховой канал с мастоидной прокладкой (туберкулёз среднего уха!) или «аденоидные отростки» носоглотки, которые все могут показать туберкулёз.

Коротко: Кислотоустойчивые туберкулёзные бактерии (или микобактерии) являются спецработниками желудочно-кишечного канала, где всегда присутствуют газ и воздух, со всеми придаточными образованиями, особенно альвеолы. Напротив, никогда не наблюдается «туберкулёз бронхов», хотя это было бы в прямом смысле слова естественно.

Если раньше возникала карцинома толстой кишки, в те времена, когда мы ещё давали приют всем нашим друзьям, туберкулёзным бактериям, в качестве наших разумных симбионтов, и если конфликт разрешался, то эти маленькие помощники тихо и незаметно очищали карциному кишечника. В конце только на рентгеновском снимке можно было увидеть несколько кальцинированных лимфатических узлов, где когда-то была карцинома кишечника.

История с т.н. первичной инфекцией, которая якобы должна защищать организм всю жизнь от туберкулёза, уже давно опровергнута. Она показывает только, что туберкулёзные бактерии присутствовали, а затем они обычно остаются на всю жизнь. В настоящее время никто вообще ничего не знает, если обратить внимание как пишут наши учебники. Все это было благочестивым самообманом. Мы, лишенные смысла и понимания, истребили наших старейших друзей так же, как отравили наши леса и наши моря – просто из цивилизованного высокомерия!

И разве мы раньше не лечили наших больных туберкулёзом так же лежанием на свежем воздухе и свободном от паники покоем, как мы должны бы лечить наших пациентов, больных раком, в фазе восстановления? Вы что-нибудь замечаете, дорогой читатель?

18.1.2 б) «Завершающая стадия» процессов, управляемых новым МОЗГОМ

Ты увидишь, дорогой читатель, как важна новая номенклатура, когда изменилось понимание процессов, которые мы раньше все называли «болезнями».

Даже у управляемых древним мозгом Специальных Биологических Программ (СБП) мы больше не знаем, где установить ещё понятие «болезнь», если как раковая опухоль, которую мы всегда считали особенно «злокачественным заболеванием», является очень разумным биологическим процессом с особым биологическим смыслом в активной фазе конфликта, так и пост-конфликтотлизная фаза (PCL-фаза), которую мы называли заболеванием туберкулёза, представляет собой разумный биологический процесс очистки.

В процессах (СБП), управляемых белым веществом головного мозга, которые имеют свой биологический смысл в конце фазы восстановления, соотнесение к прежнему «понятию болезни» нозологически²⁷⁴ ещё сложнее или даже невозможно, по крайней мере, в прежнем смысле.

Если сказать бегуну 100-метровки, которому обычно требуется 10,7 секунды на преодоление ста метров и который после СДХ с большим конфликтом внезапно бежит её за 10,5 или даже за 10,4 секунды, что он *болен*! Он «покрутит пальцем у виска» и скажет, что он, очевидно, никогда не был здоровее, потому что «быстрее».

Или расскажите кому-нибудь, у кого как раз нет высокой температуры, кто находится в фазе восстановления, и поэтому теперь может спать даже днем, имеет очень хороший аппетит и чувствует себя «по-людоедски» комфортно, что он *болен*. Он тоже «покрутит вам у виска».

В то время как при раковых опухолях, управляемых древним мозгом, в фазе восстановления удаляется ненужная, но ранее необходимая опухоль, - биологический смысл в активной фазе конфликта! – при управляемом белым веществом головного мозга конфликте потери с некрозом яичников в активной фазе конфликта у женщины, в фазе восстановления образовывается киста яичника, которая в течение 9 месяцев индурируется и вырабатывает эстроген. Здесь биологический смысл лежит в фазе восстановления: смысл повышенной выработки эстрогена заключается в том, что женщина выглядит намного моложе и имеет повышенное либидо. У неё больше шансов забеременеть в ближайшее время!

Тот же или сопоставимый процесс происходит в почке с почечной кистой («опухоль Вильмса»), которую в индурированной форме также называют нефробластомой. Почечная киста помогает вырабатывать мочу. Также здесь биологический смысл заключается в фазе восстановления, точнее: в конце фазы восстановления!

Таким образом, «конечная стадия» таких специальных программ (СБП) - это как раз то, с чем вы можете поздравить пациента. И если она не имеет механически больших размеров, которую возможно надо удалить хирургическим путем, любое вмешательство ненужно!

Опять же, иначе обстоит дело со специальными программами, управляемыми корой головного мозга (СБП), у которых биологический смысл лежит в активной фазе конфликта, а в фазе восстановления идет восполнение язвы. На наружной коже, например, с этим проблем меньше. А вот у трубчатых органов, например, бронхов, коронарных артерий или вен, печёночных и желчных путей, протоков поджелудочной железы, пищевода (верхние 2/3) или жаберных дуг на шее или в средостении, бывает так, что эти трубчатые органы не только временно закрываются из-за отёка внутри трубы, но позже также склеиваются и сращиваются, т.е. остаются закрытыми. Такие «завершающие стадии» надо знать. Они в основном безвредны как симптом. Т.е. пациент может при этом дожить до ста лет.

²⁷⁴нозологически = относительно болезни

18.1.2.1 Восстановленная замещением (напр. каллуса) некроз-карцинома, позже обозначаемая как «саркома»

Регенерационная способность тканей нашего организма варьируется от органа к органу. Это имеет историческую и функциональную причину развития. Мы уже видели, что слизистые оболочки очень способны к регенерации, а также, конечно, кожа. Печень также очень хорошо регенерируется у молодого человека. У соединительной ткани и костей как типичных потомков мезодермы регенерирующая способность – это почти их профессия. Все рубцы должны быть отремонтированы

соединительной тканью, все переломы рекальцинированы и «заклеены» каллусом. Регенерация огромная! Именно поэтому почти все «выращенные» опухоли на культуре на самом деле являются просто спокойно разрастающейся соединительной тканью, которая, как единственная ткань, сохраняет свои типичные свойства даже в то время, когда она уже отключена от мозга.

Мезодерма попадает на глаза как «опухоль» сразу два раза, в первый раз, например, у костей, если они остеолизируются, декальцинируются, при этом у них усиливается обмен веществ, и отсутствуют митозы в СА-фазе, потому что разрушаются клетки каллуса. После конфликтолиза обрушения самооценки происходит ровно наоборот. Эту противоположность – гистологи потом говорят, что из-за извести больше ничего не могут видеть, – до сих пор называли саркомой, остеосаркомой, потому что это был рост костной ткани. Известные патологоанатомы подтвердили мне, что они совершенно не в состоянии гистологически отличить ткани каллуса нормального перелома кости от т.н. ткани остеосаркомы. Это в итоге одно и то же, хотя исходная ситуация была разной.

Но если остеосаркома – это, в сущности, не что иное, как рубцовый келоид, просто «слишком богатый», то саркомы в настоящем смысле своего прежнего значения не существует. Это было, как и многое в т.н. онкологии, также иллюзией.

18.1.2.2 Зарубцевавшаяся или кальцинированная карцинома

Везде, где регенерация временно или окончательно больше не возможна, например, в печени старого человека, может вмешаться соединительная ткань и инкапсулировать опухоль, даже отложить известь. То же самое происходит с внутренним покрытием небольших каверн, если туберкулёзные бактерии очистили опухоль. Кальцинируется не сама опухоль – кроме мезодермальной карциномы, – она разрушается и замещается соединительной тканью и даже, возможно, с отложением извести. Этот процесс мы видим в определённых условиях при циррозе печени. Существуют даже отложения соединительной ткани и извести после травм, операций или даже в качестве выстилания кисты после разрыва Очага Хамера на соответствующих повреждённых поверхностях мозга.

Но в принципе, всё это что-то совершенно нормальное и происходит в организме при каждой травме точно так же!

18.1.3 в) При ослаблении «зависшего конфликта»

В этом случае собственно невозможно говорить о «поздней или завершающей стадии». При активном «зависшем» конфликте нет фазы восстановления или PCL-фазы. Но она присутствует при частой или хронически рецидивирующей СБП. Там можно найти всё, в зависимости от того, является ли конфликт рецидивом конфликтной активности или его решением. Такие хронически рецидивирующие процессы, и особенно, конечно же, частые соответствующие решения, они больше вызывают внешне видимые симптомы, такие как при хроническом рецидивирующем обвале самооценки из-за неловкости рук, фазу решения которой называются «хроническим суставным ревматизмом». Затем деформацию рук можно снова назвать «поздним или конечным состоянием». Здесь, однако, получается замкнутый круг, потому что из-за деформации рук пациент становится ещё более неуклюжим, так что вы уже знаете: следующий конфликтный активный рецидив обязательно наступит, и в какой-то момент снова наступит соответствующая фаза разрешения ...

Эта «зависшая карцинома» по аналогии с «зависшим конфликтом» не деактивирована, а просто приостановлена на более или менее продолжительное время, то есть поставленная на пониженную скорость митоз-карцинома или некроз-карцинома. Следует соблюдать осторожность! Конфликт и рак могут обостриться в любой момент, то есть возобновиться. Пламя не потухло. Это должно быть здесь упомянуто только потому, что часто остается «конечной стадией» до конца жизни, если пациент больше не выйдет из этого «зависшего конфликта». Особенно часто мы видим это при спастических²⁷⁶ и паралитических²⁷⁷ парезах, вызванных двигательным центральным конфликтом в прецентральной извилине. Наши реабилитационные центры и дома инвалидов полны таких случаев.

18.2 Б. Конечная стадия при небиологическом протекании рака (СБП)

а) Выше мы уже говорили о том, что при отсутствии жизненно необходимых туберкулёзных бактерий при управляемой древним мозгом СБП раковая опухоль больше не может быть разрушена в фазе восстановления. Она остаётся – что биологически не должно происходить.

Если ребёнок длительное время получает больше материнского молока, чем необходимо, в случае рака груди у кормящей матери, то это абсолютно неопасно. По-другому выглядит дело при карциноме щитовидной железы или при карциноме гипофиза. Потому что они производят и далее повышенное количество гормонов, которые были временно нужны – но не на длительную перспективу! Организм пациента производит и дальше гормоны, хотя конфликт давно решён. Теперь не только вся эндокринная система в хаосе, но и пациент при этом «искусственно болен»: напр. у него искусственный тиреотоксикоз²⁷⁸, который был бы у него только на короткое время, а именно в активной фазе конфликта при одновременном наличии туберкулёзных микобактерий, но который потом не имеет смысла!

Дальнейшие примеры:

Когда конфликт разрешён, почти все карциномы деактивированы, как я уже сказал, а «заснувшие» на самом деле означает только то, что они больше не растут, что является после конфликтолиза общим для всех карцином, которые больше не имеют биологически нормального течения. В принципе, я не соблюдаю свою же классификацию, когда обговариваю этот способ самоисцеления здесь. Но все же он относится именно сюда. Я имею в виду тип вынужденного самоисцеления, когда человек искусственно уничтожил определённые виды бактерий. И теперь из-за недостатка «специфических бактерий» организм должен оставлять и инкапсулировать раки, которые раньше разрушались соответствующими бактериями.

Деактивированных старых очагов лёгких раньше не было, потому что туберкулёз был практически эндемичным. Защита от туберкулёза была вообще невозможна. Иначе больше нельзя было бы ни ездить в трамвае, ни ходить по тротуару. Повсюду воздух был полон вздымающихся туберкулёзных бактерий. Туберкулёз лёгких, однако, получал только тот, кто боялся смерти и – был бедным! Потому что бедные постоянно боялись смерти и, кроме того, не имели средств питаться продуктами, богатыми белками, в фазе восстановления.

²⁷⁶спастика = увеличение мышечного тонуса обычно с одновременным повышением мышечных рефлексов

²⁷⁸тиреотоксикоз = гипертиреоз ... Гиперфункция щитовидной железы

С тех пор как у нас, цивилизованных людей, не осталось «специальных бактерий», наши раковые руины остаются, диагностируются, а затем часто запускают панический замкнутый круг среди наших сверхумных медиков.

Много лет назад, когда я впервые осознал взаимосвязи рака, я сказал своим тогдашним коллегам: «Если мы узнаем тайну уснувших и спящих раков, мы узнаем связи рака». Они смеялись надо мной, когда я просматривал архивы в поиске спящих карцином, да, они прямо-таки сыпались от смеха над моим простодушным поступком.

б) похожими «искусственными болезнями» мы можем пострадать, когда нормальное исцеление происходит по специальной программе, как, например, лейкоз как PCL-фаза при остеоллизе костей в активной фазе конфликта. Медики в своем непонимании применяют химиотерапию против безвредных симптомов высокого показателя лейкобластов в крови. Совершенно бессмысленно! Мало того, что при этом у них почти все пациенты умирают, они ещё и препятствуют естественному биологическому прогрессированию фазы восстановления с помощью этой псевдотерапии. Если не последуют новые рецидивы, в конце PCL-фазы остались бы остеоллизы, которые не только заполняются каллусом, но которые становятся более твёрдыми, чем раньше! Всему этому препятствует химиотерапия (клеточный яд).

При переломе шейки бедра, вызванном конфликтом «я не справлюсь!», то есть возникающее вследствие остеоллиза шейки бедренной кости, пациент оперативно «обеспечивается» протезами бедра. В тех случаях, когда связанный конфликт, которым хирург не интересуется, разрешается, операция может быть успешной. Если же конфликт продолжается, и вся вертлужная впадина или оставшееся бедро станет остеоллизным, т.е. «мягким», тогда протез бедра начинает шататься и хирург в растерянности не знает, что он ещё может сделать.

Примеры:

Стафилококки, бактерии наших фурункулов:

Фурункулёз это импонирующая фаза восстановления после обрушения самооценки с Очагом Хамера в белом веществе головного мозга и в области органов в качестве некроза соединительной ткани. После конфликтолиза трудолюбивые стафилококки очищают некрозы, что мы называем фурункулёзом. Везде, где соединительная ткань уменьшается анаэробно²⁷⁹, на помощь приходят соответствующие специальные работники для этого типа «некрозного мусора». Мы, глупые люди, мешаем им с пенициллином в их разумной работе и празднуем это как пионерский акт медицины, что, в сущности, является только непониманием. Потому что мы практически используем пенициллин в качестве средства для уменьшения отёка мозга. Только благодаря этому снижается лихорадка, которая должна была бы снижаться в соответствии с природой - потому что она также действует цитостатически – когда множество наших «маленьких друзей», бактерий, умирают. И это мы, ученики колдунов, празднуем в нашем непонимании, как ликует непонятливый ребёнок, когда охотник убивает «злую лису», которая крадёт бедных маленьких гусят. В действительности человек вмешивается в равновесие природы произвольно и без понимания, как ученик колдуна, который только позже понимает, что он наделал, когда уже слишком поздно.

Какое высокомерие звучит в том, следует здесь спокойно это отметить, чтобы объявить природу настолько ущербной, что её надо корректировать и исправлять на всех углах и концах. Вину за это можно возложить только на бесконечное невежество медиков, которые чувствуют себя богами, хотя они были настолько ничтожны духом, что «забыли» включить мозг в свои размышления, не говоря уже о психике.

²⁷⁹анаэробный = живущий без кислорода

19 Закон понимания каждой т. н. «болезни» как части эволюционно понимаемой Специальной Биологической Программы природы – 5-й биологический закон природы Новой Медицины (квинтэссенция)

или: Биологический смысл каждой Специальной Биологической Программы (СБП)

Этот 5-й Биологический Закон природы приводит нас к собственно «исконной медицине»: он разворачивает прежнее нозологическое²⁸⁰ понимание (болезней) на 180°. **Болезни как таковой в прежнем её смысле больше нет.** Наше незнание не позволяло нам увидеть, что все так называемые «болезни» имеют особый биологический смысл, который мы не могли распознать.

5-й Биологический Закон – это действительно квинтэссенция предыдущих 4-х Биологических Законов Новой Медицины. Задним числом его можно было бы назвать самым значимым законом природы. Эта квинтэссенция не только подводит итог предшествующим строго естественнаучным законам, но как бы открывает нам новое измерение. Это как бы душа Новой Медицины. Или давайте сделаем ещё один шаг. Этот 5-й Закон соединяет то, что мы с одной стороны до сих пор изучали научно, то есть изучали факты, с тем, что с другой стороны казалось нам до сих пор трансцендентным, сверхъестественным, парапсихологическим или понимаемым только религиозно. Как бы мы это не называли ещё, мы могли это чувствовать и ощущать. Но при т.н. научном подходе это казалось необъяснимым, даже бессмысленным или нелепым.

С 5-м Биологическим Законом природы перед нами окончательно открывается теперь более понятная связь с целым космосом, который нас окружает, или в который мы встроены. Неудивительно, что испанцы, обладающие чувством для таких измерений душевного понимания, с тех пор называют Новую Медицину также «la medicina sagrada» («Священная Медицина»). Это обозначение появилось в Андалусии где-то весной 1995 года.

«La medicina sagrada» открывает нам новое, космическое, если не сказать божественное измерение! Внезапно наше медицинское мышление и чувство вмещает каждого слона, каждого жучка, каждую птицу и даже дельфина так же, как и каждый микроб, каждое растение и каждое дерево. Да, иное мышление, кроме этого «космического мышления» в рамках одушевлённой природы, вообще уже невозможно. В то время как мы осмеливались рассматривать матушку-природу как тупую и ущербную, которая постоянно производила «ляпы» и «ошибки» (злокачественный, бессмысленный, вырождающийся рост рака и т.п.), то теперь у нас как будто пелена с глаз упала, и мы видим, что только наше невежество, наша самонадеянная заносчивость и высокомерие были и являются единственными действительно глупыми вещами в нашем космосе. «Прибитые» таким образом, мы уже ничего не могли понять и тем самым породили эту бессмысленную, бездушную и набитую соломой жестокую медицину.

Мы, люди, можем теперь со всей скромностью впервые увидеть и даже понять, что не только вся природа упорядочена, что мы частично знали и раньше – но что и каждый процесс в природе имеет смысл, даже в рамках Целого. Даже те процессы, которые мы до сих пор называли «болезнями», были не бессмысленными нарушениями, которые должны были быть отремонтированы учениками колдунов, а мы с удивлением узнаём, что всё это было отнюдь не бессмысленное, злокачественное и болезненное. Почему мы не должны называть это осмысленное взаимодействие природы, всего живого космоса чем-то Божественным?

²⁸⁰ нозология = учение о болезнях

Разве до возникновения великих религий, как мы прекрасно видим у жрецов бога Асклепия, должность врача не была всегда должностью священника? Бездушная, ветхозаветная, не ориентированная ни на что, кроме прибыли, коммерческая медицина стала просто ужасным, беспощадным заблуждением.

Вся биология, при всей полноте деталей, отныне становится удивительно ясной и прозрачной, хорошо понятной, а вместе с ней биология человека - а вместе с ней и медицина. Я несколько лет преподавал биологию человека в качестве преподавателя педагогического института в Гейдельберге. Я думаю, что это преподавание – «docendo discimus» («обучая, мы учимся») – очень помогло мне найти этот 5-й биологический закон природы.

Чем были наши т.н. «болезни»? Ну, симптомы, которые мы знали, остаются, но только они! Мы должны полностью упорядочить и переоценить их, потому что наше понимание полностью изменилось.

Уже при рассматривании 2-го Биологического Закона (закон двухфазности всех Специальных Биологических Программ при решении конфликта) мы должны признать, что мы думали, что имеем гораздо больше мнимых «болезней», чем специальных программ, потому что считали каждую из двух фаз самостоятельным заболеванием!

Мы чувствуем себя «вялыми и усталыми» в фазе восстановления. Затем мы называем эту PCL-фазу «болезнью», хотя на самом деле мы были на пути исцеления. У мезодермальных органов, управляемых белым веществом головного мозга, как у единственной группы (смотри таблицу «психика – мозг – орган»), биологический смысл находится в фазе восстановления: кисты почек, кисты яичников, кисты селезёнки и лимфатических узлов, а также болезненное вздутие периоста (костной кожи) с рекальцинацией кости путем отложения каллуса. Но существуют, строго говоря, также вызванные биологическими конфликтами процессы, которые на самом деле имеют биологический смысл в обеих фазах, например, при конфликте кровопотери и повреждения. Матушка-природа всегда берёт на себя свободу в эволюции, чтобы завершить или оптимизировать свои собственные замечательные программы:

Конфликт кровопотери и повреждения:

а) СА-фаза: тромбопения²⁸¹, тем самым предотвращаются коагулы²⁸² в кровеносных сосудах (одновременно некроз селезенки);

б) PCL-фаза: спленомегалия²⁸³, чтобы при следующем конфликте кровопотери и повреждения как можно больше тромбоцитов поместилось в селезёнку. (Селезёнка = порт сбора тромбоцитов, которые в СА-фазе могут находиться только в месте травмы, но не в кровотоке.)

В приведённом выше случае речь идёт о взаимно компенсирующих и взаимосвязанных программах, которые мы все можем научиться постигать только сейчас. Аналогичную систему взаимосвязанных программ мы видим при анемии: биологический смысл рака кости (костный остеолит) совершенно однозначно лежит в PCL-фазе, то есть в фазе восстановления, когда скелетная часть кальцинируется сильнее и, следовательно, на будущее становится твёрже, чем была раньше. Но анемия в СА-фазе гарантирует, что костная часть, остеолитная и ослабленная в СА-фазе, не переломится из-за того, что организм от постоянной усталости («анемическая усталость»!) не может нести большую нагрузку. В PCL-фазе, в которой лежит биологический смысл, ещё большая неподвижность достигается болью натянутого периоста. Для этого организм почти полностью инактивирован из-за крайней ваготонной усталости в лейкоемической фазе.

²⁸¹тромбопения = тромбоцитопения ... снижение количества тромбоцитов

²⁸² коагулум = сгустки крови

²⁸³спленомегалия = увеличение селезенки

Всякий раз, когда мы обдумываем биологический смысл специальной программы с соответствующими компенсационными программами, мы, наконец, замечаем, насколько бесконечно глупой в большинстве случаев была наша вообразившая себя умной терапия. В основном это была просто псевдотерапия невежд, учеников колдунов, которые игрались с какими-то кнопками и не знали, что они этим вызывали. Чаще всего больные умирали у нас от ятрогенной терапии, а не от специальной программы. Наши врачи будут в будущем более разумными настолько, насколько лучше они будут знать и понимать работу Специальных Биологических Программ природы.

19.1 Принцип ракового заболевания

Закон двухфазности всех болезней основательно переворачивает все наши прежние предполагаемые знания с ног на голову: если мы знали до сих пор около нескольких тысяч болезней, то при внимательном рассмотрении мы обнаруживаем около половины таких предполагаемых болезней, при которых у больного холодные руки и холодная периферия, и около половины других, при которых у больного тёплые или горячие руки и чаще всего лихорадка. В действительности при грубой оценке было всего 500 «танDEMов»: сначала (после СДХ) холодная, конфликтно-активная, симпатикотонная фаза, а потом (после КЛ) горячая, конфликтно-разрешенная, ваготонная фаза восстановления. Эта схема двухфазности является биологической закономерностью.

Все болезни, которые мы вообще знаем, протекают факультативно в этом роде, если дойдёт до разрешения конфликта. Если оглянуться назад, то официальная медицина до этого ни одну болезнь не определила правильно. При т.н. «холодных болезнях» упускалась из виду последующая фаза восстановления, или она была неверно истолкована как самостоятельное заболевание (например, «грипп»). При так называемых «горячих болезнях», которые всегда представляют собой 2-ю фазу, а именно фазу восстановления после предыдущей активной фазы конфликта, была упущена из виду именно эта предшествующая холодная фаза, а «горячая фаза» была просто неправильно истолкована как отдельная болезнь.

19.2 Включение специальной программы с помощью СДХ – начало симпатикотонной фазы

Если человек или животное пострадает от СДХ, то есть от самого тяжёлого, высокодраматичного и изолированного шокового события, то его подсознание ассоциирует конфликтное содержание биологического конфликта, вызванного СДХ, с биологической областью представлений. Например, областью отношений матери/ребёнка или областью территории или областью воды или областью страха преследования или областью самооценки или схожими сферами. Подсознание в момент СДХ опять же точно дифференцирует: никогда при обрушении самооценки в сексуальной сфере («ты импотент») не происходит остеолизов шейного отдела позвоночника, но всегда остеолизы таза, рак таза. Никогда при конфликте обрушения самооценки в отношениях матери/ребёнка («ты плохая мать!») не возникнет остеолиз в тазу, но всегда рак головки плечевой кости слева (у правой).

К каждой биологической области представлений относится определённый релейный центр в мозге, который мы называем «Очагом Хамера» в случае заболевания. Таким образом, каждая область биологических представлений имеет «свой релейный центр».

От Очага Хамера в момент СДХ посылается специальный код к органу, связанному с этим Очагом Хамера. Так что можно сказать: у каждого Очага Хамера есть «свой орган». Таким образом, трёхслойное событие *психика – мозг – орган* в действительности представляет собой синхронно протекающий процесс от Очага Хамера к органу с разницей в долю секунды. Большинство пациентов могут точно указать момент СДХ почти до минуты, потому что это всегда происходит драматично. В основном пациенты «застывают от испуга», они «неспособны говорить», «как парализованы», «глубоко напуганы» и т.п. В мозге можно увидеть ударивший СДХ с первой секунды на КТ головного мозга, хотя и несколько затруднительно и только как обозначение, а на органе это видно с первой секунды: рак!

В секунду СДХ уже всё запрограммировано: в соответствии с содержанием биологического конфликта в секунду СДХ, как мы сегодня легко можем определить с помощью наших компьютерных томограмм, вполне определённая, уже заранее детерминированная область мозга (Очаг Хамера) «переключается». В ту же секунду также начинаются предсказуемые изменения в органе (в Научной Таблице ГНМ *психика – мозг – орган* они точно перечислены, были найдены путём эмпирических наблюдений); либо размножение или уменьшение клеток, либо изменение функции (при так называемых эквивалентах рака).

«Переключение» я сказал потому, что, как мы ещё увидим в более поздней главе, СДХ – это «всего лишь» процесс переключения на специальную программу, чтобы организм мог справиться с непредвиденной ситуацией.

19.3 Основная проблема

Для медиков прежней школы система никогда не может войти в раковый процесс, потому что бессистемность была возведена в догму. Если бы можно было поколебать догму, то стало бы очевидно, что «мы все последние десятилетия не делали ничего, кроме «совершенной ерунды».

Таким образом, довольно большой глупостью являются так называемые «опухоли головного мозга», которых не существует. Все, кто говорит об «опухолях мозга», видят «новые платья короля», которые существовали только до тех пор, пока маленькая девочка в сказке, наконец, не воскликнула: «А король-то голый!»

Ничего, абсолютно ничего не сходится при так называемых «опухолях головного мозга». Они существуют так же мало, как так называемые «метастазы в мозг», которые являются лишь образами галлюцинаторного невежества официальных медиков.

Всегда в качестве предпосылки выступает то, что рак представляет собой бессмысленное и без какого-либо плана, неконтролируемое и бессистемное разрастание «одичавших раковых клеток» - исходя из догмы «одичавшей раковой клетки». К этой догме также всегда относится - то, что никогда ни в одном случае не было доказано, - что часть одичавших раковых клеток плывут в артериальной крови к другим органам и там должны произвести новый рак, так называемый «метастаз» или дочернюю опухоль. Если бы раковые клетки могли уплывать в отдаленные органы, они обязательно должны были бы попасть туда через артериальную кровь, потому что венозная система и лимфатические пути ведут только к центру тела, то есть к сердцу. Но уже были сделаны тысячи попыток определить, даже у людей, можно ли обнаружить раковые клетки в артериальной крови. **Это еще ни разу не удалось!** Ни одной раковой клетки никогда не находили, хотя просматривали клетку крови за клеткой крови. Всегда безрезультатно в отношении раковых клеток!

На этой 1-й научной лжи основан догмат о так называемых метастазах.

Вторая *ложь* строится как следствие неправды первой догматической лжи: так как после догмы №1 все последующие раки должны быть так называемыми «метастазами первого рака», то можно прийти догматически к самым авантурным метаморфозам раковой клетки: что при этом почти регулярно, например, плоскоклеточные карциномы наружного зародышевого листка могут превращаться в аденокарциномы внутреннего зародышевого листка и наоборот, или что аденокарциномы кишечного тракта производят остеолиз кости, а затем т.н. «остеосаркомный метастаз» среднего зародышевого листка, или наоборот саркомы образуют карциномный метастаз, то есть что лошадь должна родить теленка, всем абсолютно всё равно, всё подряд беспорядочно перемешано.

2-я догматическая *ложь* такая же законченная чушь, как и первая ложь. Это надо себе только представить, что это значит на самом деле открытым текстом. Клетки карциномы, например внутреннего зародышевого листка, т.е. клетки аденокарциномы, на их - никогда не наблюдавшемся! – коротком пути в кости, например, точно знали, куда они попадут, и за короткое время претерпевали метаморфозу, так что теперь они вдруг становились потомками среднего зародышевого листка и могли образовывать остеосаркому, и наоборот.

И конечно, в любом случае невозможно воспроизвести это в пробирке или на культуре. Там можно выращивать практически только или почти только так называемые «саркомы» соединительной ткани, которые представляют собой в основном лишь безобидные наросты соединительной ткани. В онкологических учебниках процент выращиваемых на культуре т.н. опухолей для «сарком» указывается 95%. Вероятно, невозможно - кроме сарком и так называемых эмбриональных карцином (которые всё ещё имеют эмбриональный всплеск роста) - вообще вырастить настоящие карциномы на культуре, что также соответствовало бы Новой Медицине. Напротив, онтогенетической системе опухолей соответствует то, что клетки соединительной ткани среднего зародышевого листка обладают сильным потенциалом размножения, необходимым для излечения, так что даже на культуре они могут дальше митотизировать, подобно машине, в которой на большой скорости переключаешься на холостой ход, и которая катится ещё сотни метров только за счет инерции массы.

Совершенно ясным становится хаос для нас только тогда, когда мы понимаем, что в теле всегда в одном и том же месте тела растёт один и тот же тип рака. А именно как вполне осмысленная Специальная Биологическая Программа природы! С тех пор как я понял это, а также после признания профессоров гистологии и гистопатологии, у меня как пелена с глаз упала, что гистопатология в большинстве случаев стала подкрепленным высокомерной и догматической ложью причёсанным карманным трюком «страшного суда» для пациента. Как радуются гистологи, чувствующие себя тайными хозяевами жизни и смерти больных, когда лёгочный «метастаз» показывает почти такой же гистологический тип, адено-карциному, как и предполагаемая первичная опухоль, например, карцинома толстой кишки. Тогда сразу говорят о «реальном метастазе», хотя, это подводит остальные 90% «метастазных диагнозов» *ad absurdum*. Но гистологу это подходит, как оно есть, и иногда это, видимо, особенно хорошо подходит... Конечно, имело бы смысл определить принадлежность опухоли, например, в пограничных районах (сигма - прямой кишки), если это невозможно определить по КТ головного мозга. Возможно, даже в отдельных случаях было бы интересно уточнить, присутствует ли ещё митоз в опухоли или речь идёт о старой немитозной инактивированной карциноме, если история не однозначна, а компьютерная томография мозга не даёт ясности. Но, в сущности, в большинстве случаев совершенно излишне вообще проводить гистологическое исследование, если в любом случае всегда на одном и том же месте органа обнаруживается одно и то же образование опухоли.

Теперь о т.н. «опухоли головного мозга» или «метастазах в мозг», которых в этом смысле не существует:

3-я догматическая *ложь* заключается в том, что не должно быть мозга как компьютера организма. Если согласно этой догме рак происходит от одичавшей «выродившейся» клетки, тогда те образования, которые мои противники называли «странными Очагами Хамера», должны быть первичными опухолями или, по крайней мере, «метастазами». Хотя все студенты уже в первом семестре изучения медицины учат, что клетки мозга больше не делятся после рождения, то есть они больше не могут размножаться. Размножаться может только так называемая «соединительная ткань мозга», глиальное вещество. Как и в остальном организме, соединительная ткань может размножаться, образуя рубцы, обеспечивая питание и поддерживая ткани. Мы говорим: соединительная ткань в организме и глиальная ткань в мозге имеют только питательную, поддерживающую и рубцовую функцию. Никогда мы не видим в митозе ни одной клетки мозга, никогда мы не видим размножения клеток мозга, тем не менее, все меди-циники говорят об опухолях мозга, даже о «метастазах в мозг».

Что, собственно, на самом деле происходит в нашем мозге, когда возникает так называемые «опухоли» или Очаг Хамера? На самом деле все это очень просто и мастерски построено матерью-природой, но полностью не признано нашими невежественными, и тем более высокомерными официальными меди-циниками. Они оперируют в основном безобидные отёки мозга и тем самым калечат пациентов на всю жизнь, если они вообще выживают, что редко встречается из-за последующей паники и изменения личности.

На самом деле это выглядит так: Когда в нас ударяет огромный конфликтный шок, СДХ, который в то же время достигает нас в психологической изоляции, то в эту же секунду в мозге образуется Очаг Хамера. Для каждого конкретного типа такого конфликтного шока, который мы также можем назвать биологическим конфликтным шоком, существует совершенно особая область нашего мозга и в то же время совершенно особая область органов.

Итак: при сексуальном конфликте у женщины, биологическом «конфликте несовокупления», например, если женщина застала мужа «с поличным», возникает в эту «секунду шока», если женщина ощущает эту ситуацию как сексуальный конфликт, а не как предательство или иначе, Очаг Хамера в левой периинсулярной области (височной-теменной мозговой области), если речь идёт о женщине-правше. В эту секунду включается новая, Специальная Биологическая Программа (СБП) мозга. Эта специальная программа гарантирует, что в шейке и зеве матки возникают язвы, чтобы - таков биологический смысл – матка показывала повышенную готовность к зачатию. Эти эрозии шейки матки и Portio²⁸⁴ считаются «доброкачественными» в официальной медицине, потому что они делают не митозы клеток, а его противоположность, то есть потерю клеток.

Благодаря язве Portio расширяется, шейка матки как бы вылушивается изнутри. Правша-пациентка одновременно с СДХ немедленно теряет свою следующую овуляцию, которая сразу же возвращается после КЛ (разрешение конфликта = биологическое совокупление). Но для использования только что случившейся овуляции шейка матки внутри расширяется, чтобы мужская сперма тем легче могла попасть в матку. После конфликтолиза (= совокупление) язвы заполняются новыми клетками, т.е. исцеляются. Мы видим митозы исцеления, но обычная медицина до сих пор ныла, что теперь якобы всё стало «злокачественным» из-за митозов.

Точно так же, как в секунду удара конфликта *одновременно* десятки тысяч новых клеток на органе становятся растущими раковыми клетками (у органов, управляемых древним мозгом) или происходит уменьшение клеток (у органов, управляемых головным мозгом), так в нашем мозге в

²⁸⁴Portio = часть шейки матки, выступающая во влагалище

эту шоковую секунду не только одна единственная клетка подпадает под специальную программу, но миллионы клеток мозга в очаге Хамера *одновременно* переключаются на специальную программу и переводят организм в симпатикотонию.

Если мы посмотрим на содержание конфликта, который застал нас врасплох в секунду шока, то мы хорошо можем представить себе, что могут быть тысячи или сотни тысяч аналогичных, более или менее различных конфликтных содержаний, которые вызывают различные образования очага Хамера в мозге частично на том же месте, частично рядом с ним.

Со временем нам придётся научиться наблюдать, а также дифференцировать биологические конфликты с их биологическими специальными программами, вызывающими заболевание раком или раковым эквивалентом. Душа человека и животного бесконечно разнообразна и различна у каждого индивида, даже если душа людей, собак, мышей или слонов, каждой расы в отдельности для невежд, видимо, не имеет различий.

Почти так же каждый конфликт всегда немного отличается от других подобных конфликтов, которые другие особи той же расы испытывали в аналогичных обстоятельствах. Вспомним только, какое огромное разнообразие сочетаний существует при сравнении комбинационных возможностей с клетками мозга у человека и животных в довольно примитивной шахматной игре! Потому что в нашем мозге – как и в мозге крошечной мыши – вместо 64 шахматных полей существуют многие миллиарды, они же ещё в трех измерениях пространства и в других измерениях электричества, не говоря уже об измерениях, о которых мы ещё не знаем.

20 Терапия «Специальной Программы рака»

Терапия т.н. «ракового заболевания» по системе Новой Медицины принципиально отличается от прежней сугубо симптоматической терапии, или псевдотерапии официальной медицины. Официальную медицину, как и т.н. альтернативную медицину (в последнее время называемую нетрадиционной медициной) объединяет, в конечном счёте, то, что за отсутствием понимания причин и взаимосвязей рака и других так называемых «болезней» они всегда хотели и хотят «бороться» с раком, просто различными средствами.

Повсеместно лечат симптоматически, будь то «сталью, лучом и химией», морфием или растением омелы, которое, как известно, также является своего рода ядом. Свёкла, травы или проросшие зерна наносят наименьший вред, только они не могут предотвратить появление Специальной Биологической Программы после соответствующего СДХ! А если бы они могли помешать работе Специальной Биологической Программы, то это было бы совсем плохо!

Всегда пытаются в своём прямо-таки средневеково-инквизиторском рвении убить предполагаемого врага – рак. Ведь в средние века святая инквизиция тоже всегда пыталась изгнать дьявола из еретика с помощью ножа, огня и яда. В конце концов, еретик всегда был мёртв – независимо от того, сознался он или нет. Либо он по признанию был виновен в том, что был в союзе с дьяволом. Но если он был настолько скрытен, чтобы не признаться, то тогда он был точно в союзе с дьяволом, и тогда нужно было применить самую сильную пытку. Точно так же сегодня пациенты официальной медицины до сих пор угощаются худшими пытками химио-псевдо-лечения, когда злой рак непокорен и не хочет, чтобы его «искоренили».

Решающим является то, что раковые клетки считаются противниками, с которыми нужно бороться. Например, принято думать так, что при возникновении рака «иммунитет» – что бы под этим ни представляли – своего рода армия спасения организма ослаблен, так что «злые» клетки

рака находят «лазейку», чтобы проникнуть в ткани и там распространиться. Так называемая нетрадиционная медицина до сих пор не была неприятна прочно устроившимся медикам, потому что и та и другая исходят из одинаковых предпосылок и имеют одну и ту же цель, а именно искоренение рака на органе, который они считают единственным злом. Существует только один нарушитель покоя – Хамер, который считает всё это полным бредом.

Один особо уважаемый представитель медперсонала некоторое время назад захотел, чтобы я продемонстрировал ему свои «успехи». Я показал ему серию рентгеновских снимков, на которых, по всей видимости, остановилась раковая опухоль. Я сказал ему, что уже есть сотни пациентов, которые здоровы, даже если часто всё ещё можно наблюдать инактивированный рак органов, но он больше не беспокоит, не показывает митозов, и самое большее – это косметическая проблема.

Уважаемому представителю это совсем не понравилось! Для него рак не излечивается до тех пор, пока он не «ушёл прочь, прочь, прочь! Например, после операции опухоль вырезается глубоко с захватом здоровых тканей!» Он представлял себе это так: сначала надо оперировать больного, потом облучать, потом лечить цитостатиками, а что ещё останется от бедной души, должен «подтирать» Хамер своим онкологическим психо-лечением. Для такой работы он был бы рад приветствовать меня. Я сказал, что пациенты, которые были со мной, в принципе не нуждались ни в хирурге, ни в медиках, которые хотели бы их облучать или отравлять. Если не брать во внимание возможности осложнений, таких как кровотечение, отёк мозга и т.п., а также психические возможные осложнения, как повторная паника от шоковых переживаний или глупые врачи или рецидивы конфликта и т.п., то этих пациентов можно считать здоровым. Они вполне могли бы и дальше жить 30 или 40 лет, если бы окружающая среда постоянно не терроризировала их и не фиксировала бы как «больных раком», которых нужно заставить отправиться в официальную медицинскую мельницу, в конце которой их усыпили бы морфием. Здесь наши пути разошлись ...

Бездушную, ориентированную только на симптом медицину я отвергаю. Для меня врачевание больного человека или животного - своего рода священнодействие. 2000 лет назад врачи были одновременно священниками, опытными, умными людьми, заслуживающими доверия своих близких. Это отнюдь не исключает сегодня, на мой взгляд, высокой степени знаний и учености, наоборот, должно их включать. Но с тех пор, как из этой гильдии с никелированными очками, чисто интеллектуальные, исключительно ориентированные на симптом бездушные инженеры от медицины, которые становятся тем успешнее и богаче, чем круче они применяют свои «методы», с тех пор я уже не воспринимаю эту гильдию как гильдию настоящих врачей. Поэтому я не допущу, чтобы такие инженеры жестокой медицины могли теперь в будущем притворяться, что так можно и дальше продолжать, только немножко что-то «поменяв в соответствии с Новой Медициной Хамера».

Врачи будущего – врачи Новой Медицины должны быть умными, практичными людьми со здравым смыслом, с сердцем и тёплыми руками, врачами-священниками, как в прежние времена, добрыми и неподкупными, подобно «добрым» старым домашним или сельским врачам и не обогащаться ещё на нужде больных собратьев.

Поднятые сегодня на свои должности с помощью манипуляций успешные медики-миллионеры, которые любое движение и каждое доброе слово переводят на деньги, но кроме этого ещё на каждом конгрессе с глуповатым высокомерием прямо-таки лопаются от этики, этот вид жестоких и прибыльных меди-циников должен безвозвратно уйти в прошлое. Они отвратительны мне.

Пусть читатель простит мне эти суровые слова. Конечно, и здесь и там есть врачи, которые просто поневоле участвуют в дурной системе сегодняшней медицины, но будут рады, если у них теперь, наконец, будет научно обоснованная альтернатива, с помощью которой они могут дать своим пациентам обоснованную надежду.

Я хочу кратко рассказать о пациенте, который умер просто потому, что с пострадавшим поступили как с «больным раком», которому якобы «всё равно нельзя было помочь». Была применена мера, которую врач, уролог, никогда не применил бы ни для себя, ни для «неракового» пациента при сопоставимых обстоятельствах. У таких пациентов якобы «всё равно больше ничего не зависит от наших действий». У пациента был уже затихший лейкоз с уже утихающими болями в костях. Случай особенно трагичен из-за особых сопутствующих обстоятельств:

За несколько дней до своей ненужной смерти семья забрала больного драматическим бегством из больницы после того, как стационарный врач признался, что он поступил по указанию свыше - против явной просьбы родных и против явного желания больного! – и дал производное морфия. После этого пациент больше не реагировал. Никаких показаний для этого не было, потому что пациент к этому времени практически уже не испытывал боли.

Всю ночь дочь, биолог, охраняла отца. Когда она вышла из комнаты на пять минут, сестра сразу же вернулась и хотела дать отцу морфий, что запрещали дочь и теперь проснувшийся от своего отключения после морфия отец. Через несколько часов после этого они покинули больницу. Пациента буквально хотели усыпить морфием – против его воли!

У пациента никогда не было трудностей с мочеиспусканием, но для госпитализации «обычно» ставили катетер мочевого пузыря, чтобы у сестры не было «возни» по ночам. Из-за катетера мочеиспускательный канал был немного опухшим, и поэтому у пациента дома, как это было бы у любого нормального человека, возникли некоторые трудности с мочеиспусканием в первые дни после удаления катетера. Семейный врач без необходимости сразу же наложил надпубический²⁸³ катетер (катетер Фолея), к тому же на только наполовину заполненный мочевой пузырь. При этом он случайно проколол брюшную полость. Больной через два дня умер от острого живота - острого перитонита (острое воспаление брюшины).

Ошибки совершают все, я тоже. Но дело здесь не в этом, а в том, что только с «онкологическими больными» делают то, чего никогда бы с другими пациентами не сделали при сопоставимых показаниях. Это не единичный случай. Я сам могу перечислить сотни пациентов, которым врачи при отсутствии боли, а значит, без необходимости и против их явной воли! - вводили морфий или его производное и этим убивали пациентов. Пациент, который, как описано, умер от острого перитонита, на самом деле был уже почти полностью здоров. Его раки были инактивированы, последний (рак кости) в процессе исцеления. Он мог бы с комфортом прожить ещё хоть 30 лет. Он строил грандиозные планы относительно того, что собирался сделать летом ...

Жестокость каждого отдельного случая лежит в системе. Поэтому, поймите, пожалуйста, нет смысла, отдельных особенно жестоких врачей обличать или обвинять, вся жестокая система должна уйти! Если бы вы видели, как я, сотни умирающих таким жестоким образом людей, вы наверное писали бы так же бескомпромиссно и «недипломатично», если бы писали честно!

²⁸³супрапубический (надпубический) = через брюшную стенку над лобковой костью

20.1 Врач Новой Медицины

В Новой Медицине пациент является абсолютным начальником процедур вокруг собственного организма. Только он может знать, что действительно хорошо и правильно для него, только он может взять на себя реальную ответственность. Пациента уже не лечат, а он лечится сам! Отношение пациент/врач должно быть по-новому определено и продумано в Новой Медицине.

Лучшую для него терапию пациент должен разработать с помощью людей, которые являются врачами душой и телом и имеют тёплое сердце для своих пациентов. Не будет, наверное, преувеличением сказать, что те, кто хочет работать в Новой Медицине, при всей своей профессиональной, комплексной осведомленности на всех трёх уровнях, в первую очередь, должны быть мудрыми и добрыми людьми, которых пациент может признать как партнёра, а также как превосходного профессионала.

Работа с тремя уровнями Новой Медицины требует «психо-криминалистического» подхода. Сомнительно, что этому, в конечном счёте, можно научиться. Один врач интуитивно улавливает все сразу, не будучи при этом глупее своих интеллектуально ориентированных коллег. У последних обычно с этим большие проблемы, потому что они не находят по-человечески доступа к пациентам и не обладают харизмой.

Нет ничего более отрадного, чем по-настоящему квалифицированно иметь дело с 3 уровнями и 5 Законами природы Новой Медицины. Это подтолкнет харизматичных и сострадательно одаренных среди врачей к усвоению необходимых всеобъемлющих знаний, до которых специалист, до сих пор считавшийся венцом медицинской науки, не может дотянуться. Врачи будущего, обладающие харизмой здравого смысла, должны уметь работать как «медицинские криминалисты». Они должны быть в состоянии помочь пациенту как хороший друг или подруга, которые могут предоставить «шефу» пациенту свои особые профессиональные знания. Ведь терапия будущего меньше всего состоит в введении препаратов, а больше всего в том, что пациент учится понимать причину своего биологического конфликта и его т.н. болезни, и со своим врачом вместе находит лучший путь из этого конфликта, чтобы в будущем больше не спотыкаться о неё.

Эти «жрецы Асклепия», по моему пониманию, должны быть людьми скромными и мудрыми, тёплыми и в то же время обладающими выдающимися всесторонними знаниями. Я знаю, что этот образ не может примириться с господствующим сегодня представлением об «успешном» враче.

Терапию т.н. «ракового заболевания», а как мы сегодня знаем, и всех известных нам Специальных Биологических Программ, следует поделить на 3 уровня:

1. психический уровень:

практически-психическая терапия здравого смысла

2. церебральный уровень:

наблюдение за ходом и терапия церебральных осложнений

3. органический уровень:

терапия органических осложнений

20.2 Психический уровень: Практическая психическая терапия здоровым смыслом

Хотя теоретически мы можем разделить нашу терапию на три уровня, как я пытаюсь это сделать, мы всегда должны помнить, что всё в нашем организме всегда происходит *одновременно, то есть синхронно*. В будущем в Новой Медицине мы ни в коем случае не должны возвращаться к тому, чтобы наши пациенты лечились узкими специалистами: один смотрит на душу, второй – на мозг, а третий – на органы. Даже столь хваленая сегодня командная работа может состоять в лучшем случае в сотрудничестве универсальных врачей, никогда иначе.

Пациент обычно болен конфликтом, «о котором он не может говорить», о котором он, во всяком случае, до сих пор не мог говорить. Кажется ли нам уместным или необходимым, что он не мог говорить об этом, считаем ли мы, что он, возможно, уже давно должен был бы говорить об

этом, для существующей сейчас специальной биологической программы абсолютно неинтересно. Единственное, что необходимо, - это попытаться понять, почему пациент из-за своего менталитета не мог говорить об этом!

Я помню старую женщину, которая заболела карциномой сигмы, потому что у неё умерла канарейка, к которой она была очень привязана. Птичка была её лучшим другом в течение 12 лет. СДХ произошло, когда она нашла её мертвой в своей клетке, испачканную жидкими фекалиями. Месяцами пожилая дама видела это во сне. Всегда во сне она упрекала себя в том, что неправильно кормила свою «Ханси», всегда видела во сне, как она лежит в клетке, покрытая калом. Через 4 месяца произошло неожиданное разрешение конфликта, потому что дочь подарила ей «новую Ханси». Рак заметили вообще только по обычному кишечному кровотечению в фазе восстановления. Старушка выжила только потому, что редко кто из врачей считал «стандартное лечение» в её возрасте разумным. У молодого человека наверняка сделали бы огромные операции, заложили бы искусственный кишечный выход (стому). Это должно было, как можно было почти всегда наблюдать, вызвать обрушение самооценки, и тогда установили бы связанные с ней так называемые «метастазы кости», а затем его усыпили бы морфином... Сегодня это обычный путь, к сожалению, - однако он совершенно ненужный. Старушка сегодня уже 5 лет как в порядке. На тот случай, если «новая Ханси» когда-нибудь покинет бренный мир, я попросил родственников, чтобы они не ждали больше четыре месяца с подарком ещё одной Ханси.

Похожий случай произошёл у меня в Сааре: жена управляющего санаторием заболела раком лёгких. Это стало известно только потому, что пациентка слегка кашляла, и домашний врач прописал ей снимок лёгких. При этом обнаружили так называемый «солитарный лёгочный очаг». Такие солитарные очаги в лёгких всегда являются альвеолярными солитарными аденокарциномами, признаком конфликта страха смерти, перенесенного за другого человека или животного.

Муж этой 57-летней пациентки обратился ко мне за советом. Я осмотрел и опросил пациентку и обнаружил, что она перенесла СДХ около 8 месяцев назад, когда её любимого кота «Морле» (Черныш) усыпили, потому что он был болен. «Он ведь был нашим ребёнком 16 лет, ему даже разрешали есть за столом», - сказала она. Как только ветеринар сказал ей, что ему нужно усыпить котика, женщина сильно похудела, не могла спать по ночам, постоянно думала только о котике, который затем 14 дней спустя был усыплен. 4 месяца продолжался конфликт. Муж уже не мог смотреть, как мучается его жена, и однажды он принес ей нового котика, почти такого же, как прежний. С этого момента пациентка поправилась. А когда через 2 месяца обнаружили солитарный очаг в правом лёгком размером около 5 см, пациентка уже восстановила свой первоначальный вес, хорошо спала ночью, её мир снова был в порядке. Даже открытие диагноза пациентка пережила, даже химио-отравление и облучение кобальтом. Врачи удивлялись, что опухоль не продолжала ни расти, ни уменьшаться, просто ничего не делала. Два месяца спустя, после того, как пациентка пережила всё, она и её муж спросили меня, что им теперь делать. Я сказал «хорошо ухаживать за котиком». Но совет я, конечно, мог бы оставить при себе, потому что новый котик уже снова был «как ребёнок в доме». С пациенткой всё в порядке.

Эти два примера могут показать, как я представляю себе практическую терапию здравым смыслом в идеале - при условии, что это выполнимо. Меня совсем не беспокоит, когда мои бывшие высокородные коллеги забавляются и посмеиваются надо мной, когда я 2 часа говорю со старушкой о её покойной канарейке или о волнистом попугайчике и пытаюсь вникнуть в несколько причудливые обстоятельства жизни старушки, у которой нет ничего более близкого в этом мире, чем её канарейка Ханси. Конечно, такая старушка не смогла бы платить гонорар в 2000 марок, если бы профессор захотел слушать в течение 2 часов её горе о канарейке, которая представляла ценность не более 10 марок, будучи ещё живой.

Меня также не беспокоит, когда уважаемые психологи считают, что сначала должен быть освещен психологический фон, почему и зачем и на каком травматическом пережитом фоне это можно было бы увидеть. Все это не так, потому что при этом не берётся во внимание СДХ. Это как у футбольного вратаря. Он может поймать все мячи, которые может рассчитать, но если только один резко поменяет направление, и застигнет вратаря врасплох, он должен будет беспомощно, как парализованный, наблюдать, как мяч катится в ворота возможно даже прямо рядом с ним. СДХ - это всегда непредвиденное стечение обстоятельств и непредвиденная ситуация. Её не может вычислить ни один психолог, не говоря уже о том, чтобы объяснить.

Сюда относятся, по крайней мере, совсем кратко, ещё два случая, которые должны показать, что с «психотерапией» отдельного пациента дело не заканчивается. Иногда нужно идти на одну или две, а то и на три ступени дальше и попытаться лечить «окружающую среду» пациента. Часто это не получается.

45-летняя пациентка заболела карциномой кости шейного отдела позвоночника и таза после того, как у неё ранее была карцинома молочной железы. Всё это читалось так: «генерализированный метастатический рецидив карциномы молочной железы (состояние после ампутации груди)». Пациентке сказали, что ей помочь больше нельзя, и поместили её в предсмертную палату маленькой больницы. Она была целительницей. На самом деле меня позвали только для проформы. Я нашёл то, что подозревал, что так называемое «генерализированное метастазирование» возникло из двух разных обрушений самооценки, каждое со своим собственным СДХ. Пациентка училась на лекаря-натуропата, имела двух усыновлённых детей. Ради «игры» она купила себе штамп лекаря, который ей, конечно, не разрешали использовать, пока она ещё не сдала экзамен. Однажды её дети нашли этот штамп и стали играть с ним в «доставку почты». Они заштамповали сотни бумажек и засовывали их в почтовые ящики всего посёлка. Когда мать вернулась домой и обнаружила «подарочек», она была словно парализована от ужаса. Она будет опозорена на весь поселок как шарлатанка, если только она немедленно не сдаст экзамен! Она «бежала вперёд» в обучении, теряла вес, училась день и ночь, что не составляло ей труда, так как ночью она всё равно не могла спать. Она была словно в исступлении. Муж чувствовал себя брошенным, ругался и жаловался, какая у него плохая жена. Женщина уже ничего не слышала и не видела вокруг себя. Она была одержима только мыслью о том, чтобы сдать экзамен, чтобы её не считали шарлатанкой. Она пострадала конфликтом так называемого «интеллектуального обрушения самооценки», потому что она чувствовала себя, ещё не сдавшую экзамены, как мошенница. Но теперь во время активной фазы конфликта она испытала второе обрушение самооценки в сексуальной области, потому что у неё в сексуальном плане за это время «ничего не шевелилось», и её муж ругался, что она вообще ничего не представляет собой в постели. Через 3 месяца после СДХ она сдала экзамен.

Когда я увидел её в первый раз, она, как я уже сказал, лежала в палате смерти. Шейные позвонки 2-4 были в остеолитическом, так что каждый час ожидали коллапс, в результате которого ожидается высокая параплегия. Ей уже дали морфий, чтобы избавить её от этого опыта, но она отказалась от него по просьбе родственников, потому что я сделал это условием. Она была наполовину в ваготонии, наполовину в симпатикотонии. После того, как я осмотрел и опросил её и посмотрел на рентгеновские снимки, она хотела знать, есть ли у неё ещё шанс. Я сказал: «Если вам удастся не двигать головой в течение 4 недель, ничего не сможет сломаться. Тогда будет накоплено столько каллуса, что шейные позвонки уже не смогут разрушиться. Потому что этот конфликт, очевидно, окончательно разрешён. От остеолита таза вы не можете умереть, если не будете принимать морфий, но я не знаю, как сложатся отношения между вами и вашим мужем, и от этого, видимо, зависит ваша сексуальная самооценка».

И действительно шейный отдел позвоночника планомерно зажил - к удивлению врачей. В конце концов, у неё стало больше каллуса, чем было раньше. Ей действительно удалось пролежать 4 недели, не двигая головой. В той же степени, в какой шейный отдел позвоночника планомерно рекальцинировал, рекальцинация и новая остеолизация таза колебались туда-сюда параллельно конфликтным рецидивам и конфликтно-разрешенным фазам. То он чудесно заживал 3 недели, то вдруг снова были видны новые остеолиты. Пациентка призналась мне: «Господин доктор, мой муж всегда входит в мою больничную палату с горьким выражением лица как у мёртвого, он меня не любит, он, я думаю, совсем не хочет, чтобы я поправилась. Я тогда говорю: «уходи и оставь мне детей, я не могу выносить выражение твоего лица!» Муж, внешне крайний христианин, не был склонен помогать своей жене. После особенно неприятных выступлений в больнице через две недели снова был виден «успех»: новые костные остеолиты в тазу. Когда женщина вновь обретала надежду, одновременно с каллусом приходила боль от растяжения надкостницы. Тогда уже стояли у кровати врачи с выдернутыми шприцами морфия. Несколько раз они давали ей морфий без её ведома и против её явной воли. Я посоветовал бедной женщине перевести себя в санаторий и внутренне расстаться с мужем, только так у нее будет шанс разорвать замкнутый круг. Но медицинская страховка не хотела платить, в санаторий она не попала, муж не хотел «такого театра дома», он больше не испытывал к ней никаких чувств. В конце концов врачи даже не спрашивая, просто стали давать ей морфий не прекращая. 2 недели бедняжка мучилась, потом умерла. «Теперь ты у радостной цели», - написал муж в некрологе...

Я должен совсем коротко сообщить вам ещё о другом случае, особенно типичном, но отнюдь не уникальном. Молодая женщина пережила два конфликта страха преследования, один из-за того, что она (СДХ!) получила сообщение, что ей придется пожизненно выплачивать пенсию свекрови. Этот страх сидел у неё на шее много месяцев. Второй конфликт страха преследования она испытала, когда ей хотели сделать операцию на мозге, и потребовали вырезать половину мозжечка.

Теперь женщина лежит дома, почти слепая, и терпеливо ждёт, пока отёки в Очагах Хамера в зрительной коре уменьшатся и она снова сможет видеть. Это продвигается медленно. Самое большое препятствие в этом – её собственная мать, которая возмущается тем, что она должна помогать дочери. Она хочет, чтобы дочь легла в больницу, чтобы «дома прекратился театр». Иногда, когда она звонит мне, сидя у кровати своей дочери, это звучит так: *«Добрый день, господин доктор, это говорит Фрау Ц.. Как вы знаете, я мать госпожи Х. Послушайте, господин доктор, неужели вы думаете, что ещё что-нибудь будет? Я вижу, что я вижу, но больше ничего не происходит. Она такая вялая и усталая, что не может встать с постели. Ах, какое несчастье! Невозможно смотреть, как медленно умирает собственная дочь! Не лучше ли было, если бы она сразу умерла, а не мучилась бы ещё так? Нет, я думаю, что ей лучше в больницу, а не лежать здесь и ждать смерти. Я не верю ничему этому. Господин доктор (тихо, но дочь, конечно, очень хорошо понимает) я вижу, что она умирает, вы же сами не верите, что она выживет!»*

Комментарии излишни! К сожалению, я должен сообщить вам о таких радикальных случаях, чтобы показать, какова может быть ситуация, в которой происходит исцеление! Также и в этом случае медицинские страховые компании не поддерживают, врачи не поддерживают. Они просто лаконично пишут направления в больницу, которые означали бы для пациентки верную смерть. Дома безжалостная мать, живущая в иллюзиях, что злобная дочь хочет досадить ей только тем, что она не пойдет в больницу и не положит конец «театру дома». Тогда мать могла бы продолжать ходить убираться, как раньше, в то время как сейчас она все деньги только теряет! Если бы муж не сохранял спокойствия и рассудительности, эта пациентка давно бы умерла!

Да, скажите же мне, как назвать такой вид психотерапии? Психиатры и психологи, как я могу себе представить, довольно разочарованы моей системой. Потому что у них не остаётся времени на многомесячный анализ на фрейдовском диване. Не остается времени на великие

интеллектуальные построения и махинации, часы работают неумолимо. Здесь и сегодня конфликт должен быть найден и, по возможности, уже вчера разрешен. Потому что каждый день усложняет дело даже с точки зрения возможных осложнений на последующем этапе исцеления. Мы ведь имеем дело не только с самим пациентом. Его окружение должно это поддерживать, иначе больному практически не помочь. Большинство из вас, возможно, даже не захотят поверить мне в тот или иной из моих рассказов о болезни. Но все они правдивы. Многие из них даже хуже, чем я мог бы написать их из чувства такта. Дело не в том, чтобы разоблачить кого-то. Смысл в том, что на типичных процессах мы учим общую проблематику этой системы.

Мы знаем, например, из статистики, что при изменении среды тип и частота различных «раков» меняются. Во времена расширенной семьи часто случался рак желудка. Нельзя было скрыться друг от друга, семейные ссоры приводили чаще всего именно к раку желудка. Таких проблем в сегодняшнем, в во многом диссоциированном²⁸⁷ обществе просто нет. Рак желудка, следовательно, встречается гораздо реже.

Конфликты матери/ребёнка были относительно редкими во времена многодетных семей. Матери, которые имели много детей, могли справиться, например, со смертью ребёнка, а мамы единственного ребенка сегодня этого не могут. Также изменённые взгляды на методы воспитания влияют «конфликтно»: сегодня многократно привычные постоянные дискуссии между матерью единственного ребенка в семье и её высоко-невротическими единичными экземплярами, и то, что мы сегодня называем «дискутировать», раньше называлось просто «противоречить» и пресекалось щедрой пощечиной, что щадило нервы мамы/родителей. Постоянные дискуссии и нескончаемые неприятности сегодня часто доводят обе стороны до безумия. Частота рака молочной железы значительно возросла, даже не смотря на то, что у нас стало меньше матерей и ещё меньше детей, чем раньше. Честности ради надо включить сюда также конфликты с партнёром, т.е. рак молочной железы «груди партнёра». Этим можно объяснить, возможно, большую часть этого явления, если разделить это явление по праворукости и леворукости женщины/матери и по конфликтам мамы/ребёнка и женщины/партнёра.

В результате сексуальной эмансипации частота карциномы шейки матки упала до исчезающе малого процента. Тот, кто ещё испытал, каким огромным «грехом» были так называемые «ошибки» в этой области, тот может усмотреть разницу с сегодняшним днем. Сходил на сторону, ну и что?

Лучше всего мы можем увидеть изменение частоты заболеваемости различными видами рака на иммиграционных группах Америки, например у иммигрантов из Японии. Как только эти японские иммигранты вырывались из строгих семей и из строгих обязательств перед компанией в Японии, где, например, рак желудка и рак шейки матки всё ещё часты, у них изменялась частота т.н. «раковых заболеваний» для соответствующих видов рака. В Америке из иммигрантов едва ли кто-то заболевает раком желудка, едва ли кто-то раком шейки матки, напротив, многие раком молочной железы, от чего, в свою очередь, дома в Японии вряд ли кто-то заболевает.

Таким образом, надежда на то, что нужно только изменить социальные или экологические условия, чтобы иметь меньше «раковых заболеваний», обманчива. Меняется только характер конфликтов и, следовательно, характер специальных программ рака.

Однако один аспект действительно важен. Его обычно скрывают. Существует очень много ситуаций, свидетельствующих о том, что в среднем богатые люди страдают только частью конфликтов и онкологических заболеваний, по сравнению с бедными людьми. Судебный пристав-исполнитель, например, для бедных означает катастрофу, но для богатых это обычно не тема, в худшем случае это стоит небольших усилий, чтобы выписать чек, потому что они забыли оплатить счёт.

²⁸⁷Диссоциация = Растворение, Разделение, Распад

Конфликты – это, как правило, непреодолимые принуждения, от которых пациент не может уклониться. Но с деньгами можно избежать хотя и не всех, но всё же значительной части этих ограничений.

И вот в этот ещё относительно безобидный момент возникает большой вопрос о том, какой может быть путь и какими смысл и цель нашей терапии. Возможно, хорошо, что сегодня мы живём в философском и религиозном вакууме после того, как христианские конфессии потеряли свою общественную нормативную ценность путем демифологизации и научных открытий. Это не несчастье. Несчастьем было бы, если бы мы горевали о том, что оказалось несостоятельным, и ждали бы новых антропологических²⁸⁸ норм, которые придумает какой-нибудь учёный, политик или религиозный деятель и которые не имеют ничего общего с нашим кодом мозга. Практическое применение Новой Медицины должно принципиально различать оптимальную, заданную системой 5-и Биологических Законов природы, и «осуществляемую» терапию, суженную сегодня многими общественными и медицинскими условиями.

²⁸⁸антропология = наука о человеке и его духовном развитии

20.2.1 История конфликта – выявление СДХ

Перед каждым опросом пациента нужно проводить тест хлопка в ладоши, чтобы выяснить, является пациент правой или левой. Для этого мы позволим ему свободно хлопать, как в театре. Рука, которая находится сверху и хлопает на нижнюю, - ведущая. Это важно для определения полушарий головного мозга и мозжечка, на котором человек в основном работает, и где ударит его первый конфликт (если это не касается данных или заданных взаимосвязей ребёнка или партнёра). Эта корреляция была найдена эмпирически и также легко проверяется в конфликтном случае с помощью компьютерной томографии мозга.

После тщательного анамнестического опроса пациента с включением его окружения людей врач должен теперь иметь возможность составить конфликтную историю болезни по жалобам, предъявленным пациентом, или по принесённым результатам анализов. Для медика Новой Медицины представляет наивысший интерес абсолютно вся информация, как человеческая, так и медицинская. В компьютерной томограмме мозга всегда есть ряд мозговых шрамов, которые невозможно объяснить без этой информации. Чтобы выяснить СДХ, в качестве наиболее важного момента надо искать точное время его возникновения и все сопутствующие ему обстоятельства. По возможности при первом тщательном осмотре необходима компьютерная томография мозга, которая (если это не банальные или просто лёгкие симптомы) является неинвазивным приемлемым обследованием. Именно поэтому КТ головного мозга имеет такое большое значение для истории конфликтов, потому что на основе снимков КТ можно целенаправленно опрашивать о содержании конфликтов, основные биологические виды и содержание которых уже можно увидеть на снимках. Для оценки, прежде всего, достаточно сделать КТ головного мозга в стандартных слоях (параллельно основанию черепа) без контрастного вещества, доза облучения минимальна. Для Новой Медицины неуместна замена КТ снимками магнитно-резонансного обследования (МРТ). Это обследование занимает значительно больше времени, психологически очень обременительно, и о воздействии на орган также известно очень мало. МРТ также имеет тот недостаток, что мы не можем видеть на нём четкие конфигурации стрелковых мишеней в мозге, так как он ориентирован только на молекулы воды. В лучшем случае МРТ рекомендуется для PCL-фазы и специальных обследований, так как накопления глии и отёки представлены на нём очень хорошо, но для

специалиста ту же функцию выполняет и КТ. Техника обследования МРТ имеет недостаток в том, что органические и церебральные изменения визуально обычно кажутся слишком драматичными. Вследствие этого у пациента возникает впечатление, что у него, например, огромная опухоль головного мозга, которая на КТ кажется недраматичной.

Здесь мы хотим обсудить ещё ряд практических вопросов. На этом месте биологически оптимальная терапия сознательно должна отступить перед практическими вопросами, которые в данный момент являются для пациента безотлагательными. Таким образом, при Новой Медицине в будущем пациенту с карциномой кишечника можно было бы дать совет глотать как можно скорее туберкулёзные бактерии ещё до конфликтолиза. Но сегодня пока мы сталкиваемся с самыми разными законами и правилами. Поэтому пациенту бесполезно говорить, что можно было бы теоретически оптимально предпринять, если этот путь практически запрещен.

20.2.2 Калькуляция протекания конфликта с момента появления СДХ

Не следует допускать и делать скоропалительные диагнозы и прогнозы, пока неизвестны, например, длительность и интенсивность активности конфликта, то есть конфликтная масса, и пока не ясно, возможно ли решить конфликт или конфликты в реальности. Некоторые конфликты теоретически кажутся легко разрешимыми, но в реальности это не так, потому что пациент находится в самых разных ограничениях. Он не может отказаться, например, от своего рабочего места, продать свою компанию, развестись, уйти с дороги свекрови, и т.д. ... Если все эти возможности для решения важных аспектов не выполнимы на практике, надо попытаться с пациентом и, возможно, также с вовлечёнными в конфликт родственниками, друзьями, работодателем, банком, органами власти и т.д. найти второе или третье лучшее решение или узнать для него возможность даже чисто духовного решения конфликта. Только тогда у вас будет ключ для прогноза. Большинство конфликтов вы будете пытаться решить вместе с пациентом. Исключения, в которых необходимо явно избегать разрешения конфликта, уже обсуждены, дальнейшие случаи также будут снова и снова обговаривать эту проблему в будущем.

Запомни:

Самое главное – успокоить пациента: большинство выживает! Пациенты должны научиться понимать, что то, что считалось «болезнью», на самом деле является разумным событием, *Специальной Биологической Программой природы*. С чем-то разумным, а значит в принципе, хорошим, не нужно бороться, а нужно это понимать. Мы только должны стараться избегать возможных осложнений. В некоторых случаях конфликт не нуждается в решении или не должен быть разрешён.

20.3 Церебральный уровень: наблюдение за ходом и терапия церебральных осложнений

Новая Медицина не является частичной дисциплиной, которая ограничивается, например, конфликтолизом, а осложнения передает другим дисциплинам. Она является комплексной медициной, которая должна наблюдать за всеми шагами протекания СБП также и на церебральном уровне.

Точное наблюдение за церебральными процессами на обоих этапах «рака», теперь называемых Специальной Биологической Программой, желательно, но это не *conditio sine qua non* («то, без чего невозможно обойтись»)! Поскольку церебральный процесс синхронизирован с психическими и органическими процессами, то возможно в некоторой степени их задействовать, если есть определённый опыт работы с компьютерной томографией мозга.

КТ мозга в принципе можно хорошо квалифицировать, по крайней мере, в отношении полушарий головного мозга, потому что любое смещение массы и любое новообразование обнаруживается по сдавливанию или смещению желудочков или цистерн мозга. Насколько мало я мог дать вам практических правил об оптимальном методе психической терапии пациентов, настолько хорошо я могу дать вам практические правила в этой области:

Если ответственный конфликт у пациента всё ещё активен, то на этом этапе, до разрешения конфликта, следует сделать «стандартную КТ головного мозга».

а) Базовое обследование важно для оценки старых шрамов мозга. Пациент может «только» рассказать нам о своих конфликтах. В качестве чего они «ударили» и какой биологический конфликт они у него спровоцировали, теперь можно увидеть на базовой КТ головного мозга.

б) Базовая КТ важна для более позднего сравнения, потому что она часто ещё не имеет отёка, в то время как более поздние КТ уже могут показывать интра- и перифокальный отёк.

в) Базовая КТ особенно важна для того, чтобы увидеть, правильный ли конфликт был «пойман» во время терапии. Обычно это известно даже без КТ. Но есть критические сомнительные случаи, особенно при рецидиве СДХ, тогда это счастье, если есть упомянутая базовая КТ.

г) Это важно для пациента, так как теперь он хочет что-то увидеть, и вы также можете реально продемонстрировать ему, как это происходит, чтобы успокоить его. Когда пациент понимает, что врач уверен в своем деле и считает, что держит всё под контролем, он успокаивается. А предотвращение паники – это первостепенная задача!

Если ответственный конфликт у пациента уже разрешён, то КТ мозга необходима как можно скорее:

а) ожидаемый эпилептический или эпилептоидный криз может спровоцировать осложнение, которое следует заранее оценить. При инфарктах по этому методу можно рассчитать сердечный приступ плюс-минус за 14 дней, если знать, когда было разрешение конфликта и как выглядит компьютерная томография мозга.

б) у пациентов, у которых вы не совсем уверены в сроках разрешения конфликта, не являющимся таким явным как СДХ, отёк мозга может стать сюрпризом.

в) от КТ мозга должно зависеть возможное медикаментозное лечение в фазе восстановления.

Контрольная КТ - помимо психического контроля – даёт нам представление о ходе Специальной Программы. Это обследование почти проще, чем у органов, потому что заживляющие отёки на органе часто не так легко оценить, как в мозге,

а) пациент и врач успокаиваются, когда они могут оценить протекание СБП, буквально чёрным по белому. Особенно важно для пациента, если он может обнаружить поворотную точку к нормализации и осознать, что теперь опасности больше нет.

б) отёчное состояние мозга даёт нам хорошую возможность для оценки дозы кортизона и т.д., с помощью которого можно затормозить образование отёка в мозге и органах - его преимуществом является снижение риска, а недостатком - более длительная PLC-фаза в СБП.

в) часто пациент, особенно амбулаторный, на следующей встрече уже снова поймал новый конфликт, о котором он не говорит, потому что это, возможно, слишком неловко для него. Но знать такие вещи очень важно. Трудно найти какие-либо новые очаги при конфликтной активности на МРТ, но это проще увидеть на компьютерной томографии мозга.

20.3.1 Руководящий принцип терапии: код нашего мозга

Я хотел бы обратиться к критике религиозных ревнителей, которые, возможно, будут утверждать, что я теперь делаю ориентиром человека, а не божественные законы, что бы ни понимали под этим отдельные вероисповедания. Это неправда или только наполовину. Человек как божье создание имеет своё место внутри всего Божественного космоса. Это место предписано ему кодом его мозга.

Каждое животное понимает этот код своего мозга, который заложен у него так же, как и у человека. Ни один лев не убивает больше добычи, чем ему нужно для его насыщения. Человек напротив, изобретает атомные бомбы и оружие массового уничтожения и тем временем теоретически может разрушить весь наш земной шар неоднократно. Значит, в коде определённых людей или народов что-то должно было произойти, разрушиться, отчего они приняли этот параноидальный, совершенно противоестественный образ жизни, который они называют цивилизацией, но который в коде нашего мозга не предусмотрен, а представляет собой сход с рельсов.

Уже невозможно ездить по двум путям одновременно, то есть, с одной стороны, в соответствии с цивилизацией (или то, что мы понимаем под цивилизацией), а с другой стороны, одновременно жить по био-«логическому» коду.

Как же лечить деда, который перенес СДХ, потому что его - цивилизованно - отправили в дом престарелых, что в коде его мозга вообще не запрограммировано? Общество ожидает, что его будут лечить, что он будет «адаптирован», то есть привыкнет к дому престарелых. Значит, мы должны попытаться разрешить его конфликт против его кода, что очень проблематично, если не сказать противоестественно. Конечно, есть ограничения и обстоятельства, где кодовое решение конфликта нереализуемо. Но это не имеет никакого отношения к принципу. Путь к новому осознанию кодового поведения будет долгим.

Великие мировые революционеры и реформаторы обычно исходят из того, что все люди равны, что нужно только изобрести какую-то оптимальную систему, чтобы все они могли оптимально управлять обществом. Это было неправильно! Код в нашем мозге также включает в себя кодовую семью и окружающую среду. Просто неразумно рассматривать человека только как одиночного индивидуума, потому что это прямо-таки программирует конфликты с нашим собственным кодом.

Смысл и цель этого рассуждения заключается в том, чтобы вы просто больше не спрашивали, как же теперь конкретно проводить терапию рака. Умный харизматичный врач в любом случае поймёт, что я имею в виду. Слепые медики все равно никогда не поймут. Спросите мать, как она исцеляет горе своего ребёнка, она ответит совершенно ошеломленно, что она не знает. Но до сих пор ей всё-таки удавалось утешить своего ребёнка и снова сделать его весёлым.

Если бы я хотел вам бессмысленно дать в руки схему, то простодушные или слепые медики получили бы новые, уже другие трудности, потому что пациент не стоит в безвоздушном пространстве, он думает, чувствует и продолжает работать в нём. Как уже упоминалось, нет времени строить длительные планы терапии. Даже криминалистическое отслеживание его конфликта, о котором он до сих пор ни с кем не мог поговорить, уже сдвигает камень с места. Снова наступает великое время настоящих врачей, талантливых умных знатоков человека, которые были раньше и между тем в т.н. современной медицине полностью были оттеснены «делателями», медицинскими инженерами, которые свой бред ещё и заставляют озолотить.

Практический рецепт я всё же могу вам дать: никогда не вводите пациента в панику, он может умереть от этого! С Новой Медициной ему больше не нужно паниковать. Он прекрасно понимает,

что происходит и что должно произойти. Почти все пациенты (95% и более) могут пережить свой рак, если они избегают паники. Многие из пациентов снова столкнутся с новым конфликтом и получат ещё один рак. Это вполне нормально, и именно это есть жизнь. Но это не так уж плохо, если у вас есть умный врач, который тоже считает это вполне нормальным.

Фиксированные схемы запрещены. Они не удовлетворяют разнообразной психической ситуации и обстоятельствам. То, что для одного его канарейка, для другого, может быть, его замок! Оба конфликта или проблемы имеют одинаковую важность и ценность. Только глупец этого не видит. Но давать глупому рецепты, как он должен делать умные вещи, - это вздор.

И если я уже не могу установить твёрдые правила, как надо действовать «психотерапевтически» с пациентом, то, к сожалению, тем более не могу установить твёрдые правила, как следует лечить родственников этого пациента, или его руководителя компании, или его товарищей по работе, чтобы они «придерживались» этого плана. Это остается искусством и тонким чутьём отдельных врачей. Вы все испытаете достаточно неудач в этой области, как и я. И часто, взываю к небесам, родственники вовсе не заинтересованы в том, чтобы их дядя, шурин или отец остались в живых, а значит, весь «вопрос о наследстве» только ещё больше затянется. Умным я ничего нового не рассказываю. Есть пределы возможностей терапии!

20.4 Уровень органов: Терапия органических осложнений

Кто утверждает, что я против оперативного вмешательства, тот меня не понял. Я изобрёл даже так называемый «скальпель Хамера», который в 20 раз острее, чем обычный скальпель. Я за то, чтобы разумно применять всё, что может помочь пациенту.

В пяти вещах хирурги до сих пор исходили из неправильных предпосылок:

1. Они не знали, что рак на органе относительно неважен и переключением кода в мозге может быть автоматически остановлен. Остатки этого процесса, который мы назвали онкологическим заболеванием, имеют для организма биологически второстепенное значение и принципиально никак не нарушают самочувствие организма. Этого до сих пор якобы не знали симптоматические медики, к которым в первую очередь нужно отнести хирургов.

2. Симптоматические медики никогда не знали о взаимосвязях органов, которые они оперировали, с компьютером мозгом. Без знания этих закономерностей в своей простодушной беззаботности они с места в карьер оперировали и наркотизировали. Самыми бесхитростными, однако, всегда были нейрохирурги, вырезавшие «опухоли мозга», которые обычно были в действительности выздоровевшими или находящимися в процессе излечения относительно безопасными Очагами Хамера.

3. О психике хирурги вообще никогда не слышали. «Ах, господин Хамер, какое отношение кости имеют к психике?»

4. А ещё хирурги ничего не слышали и о вегетативных процессах, протекающих в связи с онкологическим заболеванием совершенно определённым образом. Если мы сейчас это знание положим в основу, то для пациента, который «заболел» раком, достиг разрешения конфликта и находится в этой глубокой ваготонии, существует огромный риск анестезии при операции. У пациента ведь отёк мозга, абсолютное противопоказание к операции, которая не является жизненно необходимой, особенно если Очаг Хамера находится в стволовом мозге.

5. Если пациент всё ещё в активном конфликте, тогда рак растёт после операции так же, как и раньше. Так что и на этом этапе операция не нужна и противопоказана, потому что человек, о котором идёт речь, наверняка получит свой рецидив и новую панику, если вдруг заметит рецидив на старом месте.

20.4.1 Пациент - хозяин решений всех вмешательств в его тело

Понимание Новой Медицины рассматривает пациента как партнёра, которому врач может предложить свою помощь. Я убеждён, что в будущем большинство пациентов откажутся от помощи хирурга, если будет обсуждаться вопрос о том, следует ли удалять их безобидную опухоль или нет. Операция в фазе ваготонного восстановления в любом случае представляет огромный риск, потому что на этой стадии существует особая склонность к нагноениям и кровотечениям. Опасность осложнений огромна. Во всяком случае, раковую опухоль можно оперировать только после завершения фазы восстановления.

Поскольку для большинства пациентов нет «необходимости» в операции, я убеждён, что единицы из них сделают операцию в этих новых условиях. Прежде чем вырезать безобидную опухоль при существенном риске, любой здравомыслящий человек хорошо подумает.

Я предполагаю, что в будущем удаление опухоли будет составлять только около 10% от того числа, которое они составляют сегодня. И даже эти операции будут «безобидными операциями», уже не напыщенными операциями увечья с эксцизией²⁹⁰ «далеко в здоровой ткани», а лишь устранением механических помех.

Хотя пройдет ещё некоторое время, прежде чем этот глубоко проникший в наше сознание панический страх перед раком и его сожжение ведьм уступит место спокойному созерцанию, всё же это никого не должно приводить в уныние.

Напротив, мы нуждаемся в «малой хирургии» для устранения мелких осложнений: дренаж при асците в vena femoralis (бедренную вену) например, дренирование перикарда в плевру и т.п. - это важные небольшие интервенции, которые от многого избавят пациентов, и которые будут иметь смысл только после установления новых показаний. Если, например, асцит является не как раньше, «началом конца», а как радостно приветствуемым знаком исцеления, то к осложнению этого хорошего симптома можно подходить совсем по-другому!

²⁹⁰эксцизии (иссечение) = вырезание частей ткани без учета границ органа или структур ткани

20.4.2 Естественный распад рака как альтернатива

Я очень горжусь тем, что мне, как старому медицинскому криминалисту, удалось выяснить, что бактерии — это наши бесплатные узкоспециализированные друзья и помощники, наши «симбионты». Почему бы нам не воспользоваться их помощью?

Снос карциномы толстой кишки безобидными туберкулёзными бактериями типа Bovinus, безусловно, гораздо более безвредно, потому что более естественно, чем огромная операция на животе. Кроме того, пациент чувствует себя в значительной степени комфортно при этом. Сначала нужно бы получить опыт с этой новой биологической терапией. Во всяком случае показание к подобной «биологической операции» будет зависеть от локализации опухоли, а также от того, нужно ли её вообще оперировать - биологически или механически - например, потому что она может спровоцировать кишечную непроходимость.

Мы должны честно рассмотреть две трудности:

1. Из-за невежественного практического искоренения туберкулёза многие люди в наше время вообще не имеют возможность распада опухоли кишечника естественным биологически-туберкулёзным путем. Таких больных нам часто приходится оперировать.

2. Так как туберкулёзные бактерии размножаются в симпатикотонной фазе, пациенту не достаточно на момент постановки диагноза принять несколько туберкулёзных микобактерий. Особенно, когда он уже находится в PCL-фазе, когда микобактерии больше не могут размножаться.

Нам придется писать новые учебники, с новыми показаниями, потому что теперь мы исходим из совершенно новых базовых предпосылок!

20.4.3 Об облучениях

Так называемая «лучевая терапия» имела заявленной целью сжечь раковый узел или раковую опухоль. Это чисто симптоматически ориентированное показание сейчас отпадает. Тем не менее, может быть иногда чисто механически мешающий лимфоузел, до которого можно добраться только при большой операции, можно элегантно облучать, так что механическое препятствие (например, при т.н. «болезни Ходжкина») будет ликвидировано. Поэтому, прежде чем все кобальтовые пушки сослать в музей, следует оставить хотя бы одну для таких особых случаев.

Вы сами увидите, дорогие читатели, когда только научитесь осмысливать мои мысли, что они - как должны признать даже мои оппоненты - имеют неопровержимую логику. Конечно, сначала трудно выбросить почти всё за борт, закрыть две трети дорогих больниц, в которых проводятся операции по увечью раковых больных и в которых является правилом последующее лечение usque ad finem («до конца» - при сражении). Каждый пациент был рад, когда он спасся живым из такого ужасного заведения. Это должно измениться. Время идолов медицины прошло. Я возвещаю новую эру, эру Новой Медицины!

20.4.4 Пробные пункции и эксцизии

В соответствии с пониманием Новой Медицины, что всегда в одном и том же месте органа, как в случае рака, встречается одна и та же гистологическая формация, то пробные пункции и пробные эксцизии практически теряют смысл. Из нашего опыта мы знаем, что КТ головного мозга может дать более точное представление о гистологическом формировании, чем пробная эксцизия.

Пробная эксцизия в случае костной саркомы почти всегда является началом катастрофы. Потому что жидкость каллуса, находящаяся под давлением, пробивается через вскрытую надкостницу (надкостничный шов лопается) в окружающие ткани, вызывая там огромную саркому. Если бы не пробное иссечение, окружающая ткань внешне была бы «просто» опухшей, потому что тогда через надкостницу правда вытекает жидкость, но не клетки каллуса. Тогда у нас был бы процесс, как например, при остром суставном ревматизме, который через некоторое время самопроизвольно отступает.

Фатальные последствия может иметь пункция, например, там, где открывают наружу т.н. холодный абсцесс, как например карциному молочной железы в PCL-фазе, прокалывая грудную клетку. Тогда возникают зловонные туберкулёзные выделения из груди, и точно так же, как в настоящее время находящемуся в исцелении открытому остеолizu только химиотерапия препятствует некоторое время процессу восстановления, т.е. дальнейшей утечке каллусной жидкости, и что чаще всего заканчивается ампутацией, также случай с грудью в случае пункции заканчивается скорой ампутацией.

Пробные пункции и пробные эксцизии в будущем станут зарезервированными в новой медицине только для очень редких исключительных случаев.

20.4.5 О хирургических вмешательствах

Большую часть текущих операций составляют так называемые онкологические операции. При этом хирург руководствуется суждением гистолога, который объявляет процесс либо **доброкачественным**, либо **злокачественным**. Теперь мы знаем, что все некрозы, управляемые белым веществом головного мозга на стадии восстановления превращаются в так называемые «злокачественные» опухоли (лимфомы, остеосаркомы, кисты почек, кисты яичников). В соответствии с Новой Медициной это все «опухоли выздоровления», т.е. безобидное размножение клеток, которое можно оперировать только тогда, если они механически или психически являются для пациентов неприемлемыми. Для опухолей, управляемых древним мозгом, нам не нужен хирург, как нам не нужен охотник в лесу, если там нет больше волков: при этом необходимо точно дифференцировать, например, насколько велика опухоль кишечника, если наступит разрешение конфликта. Если опухоль ещё относительно мала, то можно предположить, что даже в случае отсутствия туберкулёзных бактерий никаких осложнений не возникнет. Но если опухоль велика и она может в любой момент механически закрыть кишечник, то нужно очень точно взвесить, следует ли ждать фазы восстановления и надеяться, что туберкулёз как можно скорее вмешается в процесс заживления. Тем не менее, нужно информировать пациента о том, что это представляет собой определённый риск, как и сама операция. Безусловно, более благоприятный случай для хирургической операции - это когда пациент всё ещё находится в СА-фазе, потому что применение анестезии в ваготонной PCL-фазе значительно более опасно. Здесь следует подчеркнуть, что пациент сам является начальником процедуры, и мы должны тщательно объяснять ему плюсы и минусы.

В Новой Медицине в настоящее время хирургические показания тоже существуют, также и негативного рода, например при кисте яичников и почки, которые протекают примерно в ритме беременности и им необходимы девять месяцев, чтобы они индурировали и смогли взять на себя предназначенные для них организмом функции. В течение этих девяти месяцев нельзя оперировать, потому что в это время кисты прирастают к другим органам брюшной полости, что позволяет им при отсутствии собственной артериальной и венозной кровеносной системы временно снабжать себя кровью от этих органов. Этот биологический процесс до сих пор неправильно понимался как «злокачественный инфильтрирующий рост опухоли». Доказательство было предоставлено само: эти инфильтрирующие «части опухоли» всё же продолжали расти остаток девяти месяцев, а затем, в завершение, должны были быть снова прооперированы и, следовательно, казались особенно «злокачественными». При таких скороспелых операциях с непониманием прежней медицины вырезали сразу все «инфильтрированные» органы, так что брюшная полость впоследствии часто оставалась просто оболочкой. О последующих конфликтах этих бедных пациентов мы не хотим здесь говорить. Если же подождать девять месяцев, тогда кисты размером до 12 см по возможности не нужно больше оперировать, поскольку эти кисты исполняют функцию производства гормонов или вывода мочи в зависимости от того, как это предусмотрено организмом. Только в крайних случаях, когда эти кисты вызывают сильные механические проблемы, показана операция по истечении девяти месяцев и при уплотнении кисты. Такая операция тогда – это небольшое вмешательство, потому что все адгезии²⁹¹ к тому времени отделились, и киста покрылась грубой капсулой.

²⁹¹Адгезия = склеивание или срастание двух органов

20.4.6 Общие правила поведения

Здесь мы тоже должны различать между активной фазой конфликта (СА-фазой) и пост-конфликтолизной фазой или фазой восстановления конфликта (PCL-фазой).

а) СА-фаза:

Строго запрещены процедуры похуждения (хотя это очень легко сделать). Они могут оказаться смертельными.

Очень опасны волнения всех видов, потому что любое волнение может обостриться из-за ничтожнейшей причины (из-за уже существующей симпатикотонии). У пациента в любой момент может «перегореть следующий предохранитель», а именно он может пострадать от нового СДХ. Порог на этом этапе сильно понижен, так что пациенты могут заболеть особенно легко.

Транквилизаторы всех видов только вуалируют картину и таят в себе опасность того, что острый активный конфликт превратится в неострый зависший конфликт. В принципе, для разрешения своего конфликта пациенту нужны условия, соответствующие его коду мозга. Поскольку наше нынешнее общество не учитывает этого, оно должно быть изменено в течение короткого или длительного времени. В принципе, «чувствовать себя» важнее, чем «видеть себя» в рациональном разумном смысле. В конечном итоге больные снова становятся детьми (регрессивная форма поведения). Пациент выходит из своего конфликта паники, когда он чувствует себя спокойно, так же как и животное выходит из конфликта паники, как только оно почувствует или ощутит своё защитное строение, своё гнездо, свою мать, своё стадо, стаю, сородичей или т.п.!

б) PCL-фаза:

Людам следует посоветовать учиться у своих меньших братьев. Любое животное, находящееся в фазе восстановления, ведёт себя спокойно, много спит и спокойно ждёт, пока к нему вернуться (нормотонные) силы.

Ни одно животное не выйдет на солнце в этой PCL-фазе без необходимости, потому что у них есть отёк в мозге, и их инстинктивное кодовое поведение говорит им, что прямые солнечные лучи могут плохо повлиять на этот отёк мозга. Я видел, как пациенты умирают от этого! Ведь горячий Очаг Хамера можно почувствовать через кожу головы, совершенное безумие выставлять такую горячую голову на прямое солнце!

Охлаждающие компрессы на горячее место Очага Хамера - это как раз то, что нужно, особенно ночью, которая и без того является ваготонной фазой дневного ритма. Ночью мои пациенты больше всего страдают в PCL-фазе, примерно до 3 или 4 часов, когда организм уже снова переключается на дневной ритм. Поэтому многие мои пациенты позволяли себе - с совершенно неплохим успехом - вечером выпить чашечку кофе, чтобы провести это время до 3 часов утра за чтением. После этого, при «половинном дневном ритме», они могли спать хоть и не так крепко, но вполне нормально. Но эта мера имеет смысл только при очень тяжёлом отёке мозга, ведь в 90% случаев это вообще не нужно, потому что пациент испытывает трудности при медленном изменении ритма дня/ночи. Но если кого успокоит то, что он делает себе холодные компрессы в глубоко ваготонное ночное время, тот может делать это спокойно.

Самое первое, чему пациенты должны научиться в PLC-фазе, - это:

Вялость и усталость - это хорошо, это исцеление, это нормально, после фазы восстановления это снова исчезнет само собой!

Согласно официальной медицине, это читается совсем по-другому: «Вялость и усталость – это серьёзное нарушение кровообращения, рак уже полностью прекратил кровообращение, это уже начало конца!»

Второе, что пациент должен выучить, - это:

Боли и отёки являются хорошими признаками фазы восстановления.

Они обычно тревожат, они неприятны, часто также болезненны, особенно если они состоят в асците или плевре или в надкостнице из-за отёка костного мозга, но они не являются поводом для паники и через некоторое время исчезают так же, как и пришли. Они ни в коем случае не что-то плохое, а с тоской ожидаемые признаки исцеления!

Согласно официальной медицине, это читается так: боли и отёки – верные признаки скорой смерти «ракового пациента». Лучше всего при первых болях начинать сразу с морфия, тогда больному не нужно мучиться (а дома нет длительного «театра»). «Господин пациент X, мы сейчас, к сожалению, ничего не можем для вас сделать, но мучить себя, конечно, не нужно, у нас там очень хорошие обезболивающие! Не правда ли, сестра Матильда, мы не хотим экономить на этом, давайте начнем с этого прямо сегодня!»

Теперь вы, может быть, тоже понимаете, дорогие читатели, почему нельзя ездить на «двух путях одновременно»? То, что так называемые обычные врачи говорят, это просто предметно неправильно. Это кажется правильным только потому, что больной действительно умирает от морфия, и тогда большой глупый главврач, по-видимому, в очередной раз был прав. Но и мы с тобой, дорогой читатель, умрём от морфия через одну-две недели, с раком или без него!

Самое плохое в морфии и его так называемых дериватах (производных) – что это симпатикотонно действующий клеточный яд, который меняет собственные колебания головного мозга нашего организма настолько сильно, что пациент уже после 1-го шприца не имеет никакой морали и безвольно как ребёнок требует следующего шприца. Практически все т.н. «онкологические больные» рано или поздно получают морфий, самое позднее, если они становятся беспокойны или у них возникнут боли, чаще всего даже вопреки их воле и чаще всего без их ведома.

Но пациент чаще всего уже и не хочет ничего точно знать после того, как глупый главврач пригвоздил его к земле последним ударом булавы с прогнозом «больше никаких шансов нет», - буквально властелин над жизнью и смертью, как когда-то великие инквизиторы.

Последствия морфия состоят в том, что весь организм останавливает работу. Больной скоро перестает реагировать, ничего не ест, кишечник останавливается (паралич кишечника), через несколько дней он практически умирает от голода. Никто даже не потрудится просветить пациентов об этих последствиях!

Если мы только подумаем, что всего этого можно было бы избежать, и что эти бедные люди стали жертвами только по незнанию исходящих из ложных предпосылок и разыгрывающих себя господами главных врачей и профессоров, то волосы встают дыбом, так же как у того судьи, которому нейрорадиолог Тюбингенского университета сказал в лицо, что он вовсе не заинтересован в том, чтобы узнать, прав ли Хамер!

Только творец может закончить жизнь своих существ – смертью. *Пока мы живы, у всех нас, у каждого человека, у каждого животного, у каждого растения, есть основное право каждого существа - на надежду!* Разыгрывать себя Богом и лишать ближнего надежды – худшее злодеяние циничной надменности и глупости. Все они по недомыслию и высокомерию украли последнюю надежду у своих пациентов, которые им доверяли!

20.4.7 Медикаменты при терапии

Лекарства якобы символизируют прогресс современной медицины или то, что принимают за это. Многие пациенты часто получают 10, а то и 20 различных сортов лекарств за день от всего возможного. Доктор, который не назначает лекарства, не настоящий доктор. Чем дороже лекарства, тем лучше они кажутся.

Это был большой блеф! Как неоднократно показывали опросы, сами врачи в принципе почти никогда не принимают лекарства ...

Самое глупое в этом то, что всегда считалось, что лекарства действуют локально. Мозг якобы не имеет к этому никакого отношения! Как будто можно «водить за нос» такой компьютер, как наш мозг! Как будто мозг не замечает, что ученики колдунов без толку возятся там со своими инъекциями, шприцами и таблетками.

При этом практически ни один препарат не действует непосредственно на орган, если не брать во внимание местные реакции кишечника при пероральном приеме яда или препарата. Все остальные препараты действуют централизованно, т.е. через мозг действуют на орган! В негативном случае их «эффект» состоит в практической интоксикации мозга или его различных частей на органическом уровне.

Например, однажды на съезде кардиологов я спросил профессора, который описал действие препарата, стабилизирующего сердечный ритм, на сердце, уверен ли он, что препарат действительно действует непосредственно на сердце, а не на мозг, то есть действует ли препарат также и на пересаженное сердце. На это профессор не знал ответа и считал, что это ещё не изучено, а пересаженное сердце, конечно, может работать только с кардиостимулятором!

Даже дигиталис, пенициллин и гриппозные средства действуют «только» на мозг! Кроме гормонов, ферментов и витаминов, практически все лекарства действуют через мозг! Например, до сих пор считалось, что дигиталис «насыщает» сердечную мышцу. Сегодня мы знаем, что он воздействует церебрально на реле сердца.

В принципе, необходимо сказать, что для полезной поддержки протекания исцеления можно включить любой симптоматический препарат! Следовательно, врач Новой Медицины не относится принципиально враждебно к лекарствам, даже если он предполагает, что большинство процессов матушки-природы сами по себе оптимальны. Мы знаем, что при более короткой продолжительности конфликта и, следовательно, при небольшой конфликтной массе, большинство случаев не нуждаются в поддерживающей медикаментозной терапии. Таким образом, остаются только те случаи, которые в природе заканчивались бы летально, но о которых мы должны особенно заботиться из врачебной этики.

При этом в поле зрения попадают критические точки каждого процесса исцеления, которые, однако, при определённых конфликтах и специальных программах требуют особого внимания. Таковы, например, эпилептические кризисы (см. также соответствующий специальный раздел) при лево- и правожелудочковом инфаркте, пневмическом²⁹³ лизисе²⁹⁴, гепатическом кризисе и т.д. Эти кризисы протекают в настоящее время ещё у слишком высокого процента пациентов смертельно. В будущем мы ещё будем терять целый ряд пациентов. Но теперь мы имеем преимущество, что уже *заранее* знаем, что нас ждёт, и, следовательно, можем такое ожидаемое событие встретить уже на подготовительном этапе. Нам также нет никакой пользы уменьшить частоту пневмонии, называя её теперь бронхиальной карциномой, если пациенты умирают от бронхиальной карциномы. Мы тогда просто повесим на болезнь другую этикетку.

²⁹³Пневмония = воспаление легких

²⁹⁴Лизис = решение, разрешение

Но если мы знаем точно, когда нам надо ожидать пневмонический лизис и что мы можем сделать заранее, чтобы повлиять на этот, в принципе необходимый биологический процесс, например, антибиотиками и кортизоном, то это совершенно новый, но, несмотря на это логический отправной пункт в Новой Медицине. Он присутствует даже тогда, когда используются те же или аналогичные средства, что и в обычной медицине, потому что предварительное понимание совсем другое.

Например, если при пневмонии известно, что конфликт «страх за территорию» длился всего три месяца, то мы знаем, что пневмонический лизис, то есть эпилептоидный криз, как правило, не будет смертельным, даже если ничего не делать медикаментозно. Пациент успокаивается, так как врач с полным основанием излучает спокойствие.

Если же конфликт длился 9 месяцев и более, то врач Новой Медицины знает, что в эпилептоидном кризисе речь пойдет о жизни и смерти пациента, если ничего не предпринимать. Поэтому он должен подготовить себя и пациента к этому, мобилизовать все силы пациента и использовать все лекарственные возможности. В случае пневмонии можно было бы, как и раньше, напр. давать антибиотики, но кроме того, массово использовать кортизон, чего раньше не делали, а именно непосредственно перед эпилептоидным кризисом, чтобы выстоять критический пункт, который всегда наступает после пика кризиса. Критический момент заключается в том, что после пика кризиса снова начинается ваготония, но на этот раз она должна не вести в ваготонную долину, а вывести из нее.

Для такого резкого изменения курса организм, как мы уже знаем, запрограммировал эпилептический кризис. В 95% случаев вспомогательных средств нашего организма достаточно. Остальные 5% - это те, кто в природе непосредственно после - для этого конкретного тяжёлого случая - недостаточного эпилептоидного кризиса умирают от остановки дыхания в ваготонной мозговой коме (отёке мозга).

Другой пример: при нефротическом²⁹⁵ синдроме мы с помощью Новой Медицины уже точно знаем, о каких причинах идет речь: а именно – о фазе восстановления карциномы собирательной трубки почки и о потере белка из-за выделений из раны в области туберкулёзного процесса створаживания. Теперь мы точно знаем, что нужно делать: если больной по каким-либо причинам не может покрыть свою белковую потерю пероральным приемом белка, необходимо замещать гипоальбуминанию инъекциями альбумина²⁹⁶ до тех пор, пока процесс заживления не закончится.

При асците, представляющем собой PCL-фазу брюшной карциномы, мы уже можем подготовить пациента к тому, что асцит наступит, как только он разрешит свой конфликт (атаку на живот). Теперь пациент может приветствовать асцит как добрый знак, а если у него случайно есть туберкулёзные бактерии, то также и обязательное ночное потоотделение и субфебрильные температуры, т.е. он настраивается на свой асцит как на задачу, с которой он может справиться.

²⁹⁵нефро- = часть слова со значением почка

²⁹⁶Альбумины = белки

20.4.7.1 Две группы медикаментов

Исключая чистые наркотики, наркотические средства и транквилизаторы, остаются две большие группы лекарств:

1. симпатикотонные, которые усиливают стресс,
2. парасимпатикотонные или ваготонные, которые поддерживают восстановление или покой.

Поскольку т.н. «раковое заболевание» (а именно СБП) при условии решения конфликта и, следовательно, достижения фазы восстановления, является вегетативно различным процессом, один и тот же препарат не может быть одновременно «против рака» или «для рака». Поэтому препарат может либо поддерживать симпатикотонию и тормозить ваготонию, либо наоборот. Препарат не может действовать одновременно в обоих направлениях, так как симпатикотония и ваготония диаметрально противоположны.

К 1-й группе симпатикотоников относится адреналин и норадреналин, кортизон, преднизолон, дексаметазон и, казалось бы, столь различные препараты, такие как кофеин, теин, пенициллин, дигиталис и многие другие. В принципе, их все можно использовать, если необходимо смягчить эффект ваготонии и, следовательно, уменьшить отёк мозга, который, в принципе, является чем-то хорошим, но в чрезмерном размере может дать осложнения.

Ко 2-й группе принадлежат все седативные и противосудорожные средства, которые усиливают ваготонию или ослабляют симпатикотонию. Различие симпатикотонных и ваготонных средств заключается в том, что они особым образом воздействуют на специальные места в мозге, а на другие наоборот меньше или почти не воздействуют. Именно это и заставило фармакологов поверить, что активные вещества действуют непосредственно на орган. Это можно доказать на примере, когда один орган временно подключается к другому кровообращению. Затем вводится соответствующий препарат в кровь, а значит и в мозг. Тогда орган, отделённый только кровообращением, а нервами по-прежнему соединённый с мозгом, реагирует так же, как если бы он был подключен к исходному кровообращению. Мы также знаем, что на пересаженное сердце вообще ничего не действует, так как соединение с мозгом отсутствует!

20.4.7.2 О пенициллине

Пенициллин является симпатикотонным цитостатиком. Действие, которое он оказывает на бактерии, незначительно и второстепенно по сравнению с действием, которое он оказывает на отёк стволового мозга. Поэтому его можно использовать в PCL-фазе для ослабления отёка ствола мозга. В остальных областях мозга он напротив, уступает кортизону²⁹⁸ (за исключением белого вещества головного мозга, т.н. «группа люкс»). Этот факт несколько не должен умалять важность открытия пенициллина и остальных так называемых антибиотиков. Просто его открытие сделано при совершенно неверных предпосылках и представлениях. Всегда представлялось, что продукты распада бактерий действуют как токсины и вызывают лихорадку. Таким образом, необходимо было просто убить злые маленькие бактерии, чтобы избежать вредных токсинов.

Это было заблуждение! Верно то, что Флеминг «случайно», к счастью, обнаружил вещество, полученное из грибов, которое ослабляло отёки ствола мозга. При таком воздействии, как и при любом цитостатике и противоотёчном препарате, страдают и бактерии, наши трудолюбивые друзья, временно уволенные, потому что их работа отложена на более поздний срок – с менее драматичным течением.

Как пенициллин и остальные антибиотики, так и любой цитостатик оказывает подавляющее действие на кроветворение, что при «безуспешном» и якобы необходимом лечении лейкемии, фазы восстановления рака кости, оказывает столь разрушительное воздействие.

²⁹⁸Кортизон = это синтетический минералокортикоид 17 α -гидрокси-11-дегидро-кортикостерон соответствующий естественному гормону, который называется кортизол (17 α гидроксикортикостерон или гидроксикортизон (C₂₁H₃₀O₅)).

1 мг дексаметазона=5 мг преднизолона=25 мг преднизона=100 мг кортизона.

20.4.7.3 Рекомендованное дозирование преднизолона

От 5 до 10% пациентов возможно нуждаются в лекарствах в фазе восстановления. Тем не менее, это решение необходимо принимать только в том случае, если после изучения КТ головного мозга есть убежденность, что в этом нет необходимости. Если нет уверенности, следует давать первые 8 недель после конфликтолиза 2 раза в день 4 мг преднизолона ретард³⁰⁰ или около 1/5 дозы дексаметазона, а именно поздним утром и вечером по 4 мг преднизолона или 1 мг дексаметазона. Никаких побочных эффектов при такой дозировке не ожидается в течение этого периода времени. Через 8 недель можно вернуться к 1 разу по 4 мг преднизолона ретард.

Пациентам, у которых есть отёк в стволе мозга или было несколько карцином, разрешившихся все сразу, или у которых конфликт длился очень долго, необходимо принимать 4 раза по 4 мг преднизолона ретард, или 4 раза по 1мг дексаметазона ретард в течение дня. При необходимости можно увеличить дозу до 5 раз по 4 мг, то есть в сумме 20 мг в сутки, например, утром 1 раз 4 мг, в обед 2 раза по 4 мг и вечером ещё 2 раза по 4 мг. Пациенты, которым требуется более 20 мг гидрокортизона, следует лечить по возможности под клиническим контролем.

Помимо базового лечения кортизоном, возможны и показаны все симпатикотоники, включая пенициллин и другие антибиотики, любые средства для спадания опухоли, такие как антигистаминные и антиаллергические средства от головной боли и мигрени и т.д. Тем не менее, можно сэкономить много лекарств, если есть возможность использовать для этого прохладные компрессы, холодный душ или прогулку с непокрытой головой в прохладную погоду. Также купание в прохладной воде очень хорошо, но сауна противопоказана. Посещение сауны может очень легко привести к центральному коллапсу, похожему на солнечный удар. Самое простое лекарство – чашка кофе и почаще.

Все эти рекомендации применимы, заметьте, только к ваготонной фазе *после* разрешения конфликта. Всё усложняется, когда одновременно протекает или добавляется конфликт беженца (см. главу «синдромы»), потому что тогда царит «смешанная иннервация» с непропорционально большим отёком – как на органе, так и в Очаге Хамера.

³⁰⁰ретард = задерживать

20.4.7.4 О цитостатической химио-псевдотерапии

Это по моему понятию идиотская, чисто симптоматическая опасная псевдотерапия, которая была возможна только благодаря незнанию закономерностей Новой Медицины. Химиотерапия в лучшем случае внешне успешна (но за счёт костного мозга), потому что отключает симптомы фазы восстановления органов, управляемых большим мозгом. При этом возникают несколько роковых эффектов: один из них заключается в том, что теперь всегда нужно продолжать химиотерапию, чтобы предотвратить возвращение симптомов восстановления, что, естественно, приводит к истощению (Phtise)³⁰³ костного мозга и верной смерти пациента.

Вторая ещё большая опасность заключается в том, что с каждым курсом химиотерапии отёк мозга подавляется и тем самым провоцируется опасный «эффект аккордеона». Химио-псевдотерапия, равно как и псевдотерапия облучением радикально понижает эластичность синапсов нервных клеток головного мозга, что, в свою очередь, понижает порог терпимости для отёка мозга в фазе восстановления, клетки мозга рвутся и могут привести к обусловленной цитостатиками апоплектической смерти мозга пациента.

³⁰³Фтиз = исчезновение костного мозга с остановкой кроветворения

20.4.7.5 Рекомендации при рецидиве конфликта или новом СДХ

Логичным и последовательным является то, что в случае рецидива СДХ, то есть если пациент снова находится в симпатикотонии, кортизон сразу противопоказан. Таким образом, вы не можете сказать пациенту: «Загляните через три месяца», не обратив на это обстоятельство особого внимания. Если он продолжает принимать кортизон, это ещё больше усиливает конфликт с точки зрения его интенсивности. Но, с другой стороны, пациент также не должен прекращать кортизон одним махом, в этом случае его дозу нужно постепенно уменьшать в течение нескольких дней. Лучше всего, конечно, если новый конфликт будет немедленно разрешён, и принимать лекарство можно так же, как и прежде.

Во всяком случае, необходимо всегда точно объяснять каждому пациенту, что эти препараты, которые он получает, не являются «лечением» рака, а предназначены только для смягчения отёков в мозге и в теле, то есть представляют собой меры предосторожности для предотвращения осложнений при самовосстановлении мозга и органов тела.

20.4.7.6 Постепенное прекращение приема кортизона, возможно с помощью АКТГ

По возможности никогда не следует резко прекращать приём кортизона. Это не новость, это знает любой врач. В конце лечения рекомендуется впрыскивать АКТГ депо (адренокортикотропный гормон). Эта мера необходима только в том случае, если пациент получал более высокие дозы кортизона. При новом СДХ или рецидиве СДХ необходимо провести очень быстро постепенное прекращение приёма препарата, если невозможно быстро разрешить конфликт.

20.4.7.7 Эпилептический кризис

Каждый пациент в PCL-фазе переживает более или менее выраженный эпилептический или эпилептоидный кризис. Эти эпилептические или эпилептоидные кризисы также являются в принципе значимыми биологическими процессами. Желание всегда лечить такой процесс бессмысленно само по себе, потому что он выполняет разумную функцию. Самый плохой эффект для пациента – пытаться вмешиваться в эти естественные процессы небиологическим образом. Это касается около 95% случаев.

Остаются 5%, которые умерли бы при этом эпилептическом или эпилептоидном кризисе при нормальных биологических условиях. Но мы как врачи должны усиленно заботиться даже о таких пациентах, у которых территориальный конфликт, например, длился год или дольше. Этим пациентам уже нельзя больше решить конфликт биологически, и они инстинктивно обычно даже не стремятся его решить. Эти пациенты так же хотели бы жить дальше, как и мы сами.

Медикаментозная терапия при этом очень сложна, потому что при этом нам приходится работать в принципе против природы. Следует отметить два момента:

1. в случаях с тяжёлым протеканием конфликта пациент умирает не в эпилептическом или эпилептоидном кризисе, а непосредственно после этого, когда он сразу же скатывается в глубокую ваготонию. Именно это мы хотим предотвратить медикаментозно с помощью кортизона (преднизолона или дексаметазона).

2. если мы даем кортизон уже во время эпилептического или эпилептоидного кризиса, то мы движемся между двух экстремов, когда мы даём кортизон не слишком рано но и не слишком поздно, обычно в виде инъекции.

Если действовать наверняка и сознательно взять на себя усиление симптомов, то инъекции кортизона проводятся к концу кризиса. В качестве начальной дозы инъецируют:

а) после эпилептоидного кризиса 100 мг преднизолона или 20 мг дексаметазона в/в (внутривенно);

б) к концу эпилептоидного кризиса только 20-50 мг преднизолона в/в., остальное в/м (внутримышечно), соответственно 4-8 или 10 мг дексаметазона в/в., остаток в/м.

Всегда нужно сознавать, что это является попыткой, которая отнюдь не сулит гарантированного успеха, именно потому, что она в принципе работает против природы. Я также не хочу утверждать, что эту схему нельзя было бы улучшить в клинических условиях. Из моего предыдущего опыта я знаю, что этим методом можно спасти жизни ещё около половины «биологических кандидатов на смерть».

Важно поддерживать уровень кортизона в течение некоторого времени, то есть каждые 3-6 часов инъецировать 20-25 мг преднизолона или 4-5 мг дексаметазона или давать пероральный препарат преднизолон ретард, если есть уверенность, что он также всасывается.

Далее, ещё важно знать что, как раз при медикаментозном лечении кортизоном, особенно легко случаются эпилептические «афтершоки», которые также могут происходить физиологическим образом. При этом действует то же самое, что и вышесказанное.

Далее важно знать, что «инфаркт только миокарда», т.е. эпилептический кризис миокарда без участия коронарных сосудов требует гораздо меньшие дозы кортизона, потому что там нет опасности остановки сердца, хотя мы ранее представляли себе это по-другому. Поэтому желательно заранее сделать ЭКГ, КТ головного мозга и КТ сердца, а также соответствующие лабораторные показатели (КФК и др.).

При эпилептоидном кризисе печёчно-желчных протоков, по моему опыту, кортизон себя не зарекомендовал. С другой стороны, до сих пор многие пациенты без необходимости умирали от гипогликемического шока. Поэтому здесь следует очень внимательно следить за уровнем сахара в крови. В принципе, я считаю, что такие сложные случаи должны проходить лечение в стационаре реанимационного отделения Новой Медицины.

В нынешних отделениях реанимации и интенсивной терапии кардиологических клиник умирает слишком много пациентов, потому что там не знают взаимосвязей. Кроме того, сердечный приступ правого сердца с лёгочной эмболией (СА-фаза: язва коронарной вены и карцинома зева или шейки матки) при сексуальном конфликте женщины-правши или территориальном конфликте мужчины-левши как таковой там неизвестен.

Такая терапия, я это вполне сознаю, может служить только направлением. Она не претендует на то, чтобы её не оптимизировали дальше. Кроме того, о кортизоне или АКТГ ещё не сказано последнее слово. Возможно, есть лучшие симпатикотоники без побочных эффектов кортизона. Выглядит так, будто один из побочных эффектов кортизона при 20-25 мг преднизолона (4-5 мг дексаметазона) – это прекращение собственного производства кортизола (= естественного кортизона). Поэтому нельзя просто так резко прекратить прием кортизона, это знает каждый медик, после того, как он принимается более 8-10 дней. Это было бы врачебной ошибкой, приём кортизона необходимо медленно сводить на нет.

20.4.7.8 О болях и обезболивающих средствах, содержащих морфий

Если пациент прежде получал от гистолога диагноз «злокачественный», то врачу разрешалось давать морфий или производное морфия при малейшем признаке боли. При этом легкомысленно мирились и мирятся с побочными эффектами морфия, такими как зависимость, подавление дыхания, паралич кишечника и т.д. Поэтому применение морфия – это всегда улица с односторонним движением, в принципе убийство в рассрочку. Трагизм заключается в том, что боль у пациентов чаще всего возникает только тогда, когда они уже находятся в фазе восстановления, и эта боль, как правило, ограничена во времени. Костные остеолиты в PCL-фазе яркий пример тому, они вызывают сильную боль при растяжении надкостницы, являющейся одной из самых страшных болей в медицине. С пониманием Новой Медицины мы можем теперь точно дифференцировать, к какой фазе заболевания относится боль, какого она качества, как долго она будет длиться и так далее. Если, например, сказать пациенту, что эта боль в кости будет длиться около 6-8 недель, а после этого кость исцелится, то ни один пациент после этого не потребует морфия, даже если ему предложат. Я лично не видел никого.

Пациент создаёт себе *мысленную программу*. Он внутренне готовится к фазе боли, как к тяжёлой работе. Мы помогаем ему отвлечься, это не работает только в крайних исключительных случаях. (Например, кость на многих местах декальцинирована от многих соответствующих конфликтов самооценки, которые не решаются одновременно, а один за другим. Тогда могут возникнуть критические ситуации).

Я также думаю здесь как о кабаре, шутниках, забавных фильмах, хоровом пении, плавании, так и о внешних обезболивающих процедурах, акупунктуре, массаже и т.д.

Важно знать, что морфий сиюминутно вызывает тяжелейшие психические и церебральные изменения, которые мгновенно разрушают моральный дух пациента, так что с этого момента он вообще не может терпеть боль. Поскольку боль является чем-то субъективным, пациенты испытывают кратную интенсивность боли при уменьшении действия морфия, чем если бы они вовсе не принимали морфия. Поэтому дозы морфия должны постоянно увеличиваться. Это известно. Пациент умирает от морфия, т.е. кишечник остановился, пациент в конечном итоге умирает от голода и жажды.

20.5 Резюме

Важнейшие основы терапии в Новой Медицине кратко обобщены ниже.

1-я основа: Никогда ничего не советовать, чего бы сам не делал с собой! Если бы врачи и терапевты только следовали этому простому принципу! Они сами не принимают ни одной таблетки для себя или своей семьи в течение десятилетий, а пациентам, напротив, назначают их прямо вагонами. Врачи сами почти никогда не принимают и химиотерапию или морфия ...

2-я основа: Новая Медицина – это строгая логически-последовательная наука, но одновременно и самая человеческая и ответственнойшая из всех наук, одинаково хорошо понятна для пациента и врача. Она основывается исключительно на 5 Биологических Законах природы – в отличие от прежней медицины. Благодаря доверию, которое «шеф-пациент» оказывает своему врачу или терапевту, исповедуя свои глубочайшие страхи, заботы и конфликты, возникает глубоко человеческая и приятная общая основа, которая неизбежно поддерживается самоочевидной честностью. Врач или терапевт приложит все силы, чтобы проявить себя достойным доверия,

оказанного ему. Это также побуждает врача стать настоящим мастером своего дела, чтобы он мог дать своему «шефу» наилучшую информацию и советы.

3-я основа: 95% пациентов могут выживать, если они научатся понимать, что когда дело касается так называемых «заболеваний», речь идёт не о «злокачественных оплошностях» природы, но о разумных Специальных Биологических Программах, биологический смысл которых можно понять, оценить и заранее рассчитать. От этого паника отпадает! О разумных биологических вещах можно говорить спокойно и без паники!

Как недавно выяснили американские биостатистики³⁰⁶, официальная медицина не только потерпела неудачу в терапии за последние 25 лет, но даже произвела увеличение смертности от рака, несмотря на миллиардные затраты³⁰⁷. На фоне такой катастрофы это просто преступно продолжать умалчивать Новую Медицину как реальную альтернативу для пациентов.

4-я основа: Мы врачи рассматривали наших пациентов до сих пор как «дурачков», которые ничего не понимают в медицине. Это в корне изменится. Пациенты не глупее медиков, они просто научились чему-то другому. Но логику Новой Медицины они выучивают за одно утро. Детали больше не являются проблемой в эпоху компьютеров. Пациент должен научиться мыслить и понимать биологически за гранью мировоззренческих тезисов или гипотез.

³⁰⁶ Биостатистика = Биометрия ... Наука о теории и применении математических методов в биологии и медицине

³⁰⁷ источник: Bailer u. Gornik, New England Journal of Medicine, Mai 1997

20.6 Идеальная больница

Безопасность молодого млекопитающего – его мать. Безопасность ребёнка – это его чувство гнезда, его привычное окружение. Безопасность больного человека должна быть приятным чувством комфорта. Наши сегодняшние больницы – это места пыток и смерти, о том, чтобы чувствовать себя там комфортно, не может быть и речи. Это не должно быть так!

За те деньги, что пациент платит сегодня в жалкой больнице за один день стационарного пребывания, он мог бы жить в гранд-отеле с двумя собственными слугами или даже в роскошном санатории высшего класса с собственной медсестрой.

Моим пациентам не нужно ни того, ни другого. Им нужен дом тепла и безопасности, где они могут чувствовать себя «как дома» в прямом смысле этого слова. Это основа психической терапии, когда пациент нуждается в стационарном наблюдении или лечении. Но к большому успокоению, к которому должен прийти пациент, относится и то, что там, где он находится, есть небольшое отделение интенсивной терапии – для непредвиденных или даже предвиденных или предсказуемых осложнений органического и церебрального характера. Такое отделение интенсивной терапии также должно быть оборудовано собственным компьютерным томографом, чтобы медики извне не могли вмешиваться в ход событий со своими распространяющими панику прогнозами. Ежедневная сдача крови для каких-либо бессмысленных проверок в значительной степени устраняется. Тем не менее, пациенты также должны получать оптимальную медицинскую диагностику по международным стандартам. Это возможно без труда, потому что эта сумасшедшая дьявольская охота за «злыми метастазами» отпадает. Пациент, который чувствует себя комфортно, имеет хороший аппетит, хорошо спит, он так же здоров, как и такса по соседству, которая также хорошо ест, хорошо спит, радостно лает и виляет хвостом.

Самое главное – это медсёстры, «сёстры больного» и «друзья врача» пациента. Наверное, не всегда удастся сформировать большую семью, как было у нас всегда, когда я в очередной раз на три месяца пытался реализовать свой идеал «Дома друзей Дирка». Из-за этого в прошлый раз меня пытались оштрафовать за нарушение Положений о предпринимательской деятельности. Но «Дома друзей Дирка» должны быть открыты вопреки всем трудностям, они просто необходимы. Часто пациенты говорили, что это было самое прекрасное время в их жизни, которое они провели в таком оздоровительном доме. Медицинские страховые компании всегда бойкотировали. Те, кто мог оплатить дневную ставку «гостиницы», платили её. Там, где кто-то не мог заплатить, для него собирали средства более состоятельные люди. Мы были как одна большая семья, без паники. Каждый помогал, когда ему этого хотелось, и отдыхал, когда уставал. К трапезе все собирались по возможности вместе. Те, кто мог только лежать, того привозили в кровати к длинному совместному столу с завтраком. Ни в одном отеле никогда не смеялись так много и так задушевно, как в нашем «Доме друзей Дирка».

Важно ещё, чтобы пациенты могли брать с собой своих родственников, как им заблагорассудится. Если это важно для их благополучия, это должно быть сделано возможным. Такие родственники вообще не мешают. Они в основном являются положительным отбором членов семьи.

Так называемый персонал следует отобрать достаточно аккуратно, в том числе врачей. Нужно представить, хотели бы мы, чтобы за нами ухаживала эта медсестра, этот врач или эта уборщица, если вам будет очень плохо. Но когда «дух дома» в порядке, вы часто делаете удивительные выводы: почти каждый человек имеет где-то очень сильные стороны и часто просто ждёт, чтобы когда-нибудь показать их. Такие люди часто развивают совершенно удивительные способности, которые им никто бы не доверил. Я помню одного шутника со службы, который мог рассмешить до слез даже самых скорбных людей. Завтрак без него не был завтраком. Одна пациентка страстно любила готовить супы. И самая большая её радость заключалась в том, чтобы всем нравился её суп. Он и вправду был превосходным. В конце концов, без супа Женеьевы уже не было обеда. Вскоре все восторженные пациенты разом принялись помогать в приготовлении супов, которые ежедневно менялись и были необычайно вкусными. Наконец напор восторженных пациентов-поваров стал настолько велик, что нам пришлось сформировать второй эшелон, которому разрешалось готовить на ужин, но, конечно, только под присмотром Женеьевы.

Однажды я увидел, как фабрикант из Франции, который был признан Женеьевой достойным для покупок на собственные деньги для её и нашего супа, появился на кухне с огромной корзиной, полной ингредиентов. Потом, бросив взгляд на кухню, я увидел, что в награду он даже был удостоен помешивать суп. Все женщины завидовали такой его чести, он стоял там в кухонном фартуке и мечтательно помешивал в огромной кастрюле с супом.

Один пациент по профессии был водителем грузовика. Самая большая его радость заключалась в том, что ему разрешали куда-нибудь ехать. И каждый вечер его пассажиры расхваливали его. Он сиял, как рождественская елка, и все были довольны.

Речь идёт не только о том, чтобы занять пациента, но и о том, чтобы мотивировать его и сделать его болезнь несущественной. Ах да, он болен, но это было уже не так важно, так как он в любом случае поправится.

Существует два способа, которыми пациент успокаивается. Один из них заключается в том, что он считает совершенно естественным, что он выздоровеет в «Доме друзей Дирка», потому что другие там тоже все выздоравливают. Эти пациенты верят! И это хорошо. Более умным среди пациентов этого недостаточно, они хотят понять систему! И это тоже хорошо. Это и понятно. Поэтому рекомендуется – так я считал – проводить для этих пациентов обычные «курсы повышения квалификации». Эти пациенты становились квалифицированными специалистами в кратчайшие


сроки, в том числе с точки зрения рентгеновских снимков и компьютерной томографии мозга. Мне всегда доставляло это тихую радость. Когда прибывал новый пациент, они не могли дождаться, пока я не осмотрю его и не определю направление терапии, а также пока не будут изготовлены компьютерная томография и рентгеновские снимки. Но тогда уже не было удержу. Больного захлестывала волна интереса. Он должен был рассказать о своем конфликте, наверное, раз 20 и делал это явно с удовольствием и с всё большим облегчением. О своем конфликте, о котором он не мог говорить год, даже с женой, которую любил, он теперь рассказывал всем бойко без запинки, как если бы это было самым нормальным на свете. А если речь шла о настоящей проблеме технического, финансового или иного рода, то тут же среди пациентов собиралась целая рота специалистов, и в мгновение ока это было решено. Пациент, у которого возник конфликт с финансовой проблемой и он полгода над ней корпел, не мог не довериться пациенту-товарищу, который по профессии был директором крупного банка. Тот поговорил по телефону с «уважаемым господином коллегой из деревни» всего десять минут. Дело было через десять минут «нацарапано». Одному помогли, уладили его конфликт, другой на три дня стал «великим королем». Оба были счастливы. Люди, которые когда-то стояли так близко от небесных ворот, воспринимают свою новую жизнь как дар неба. Они снова ведут себя по-человечески, некоторые становятся мудрыми.

20.7 Пример из практики (Celler-Документация)

Систематический подход в Новой Медицине

Советник профессор и директор в отставке Х....., А....., 70 лет, правша

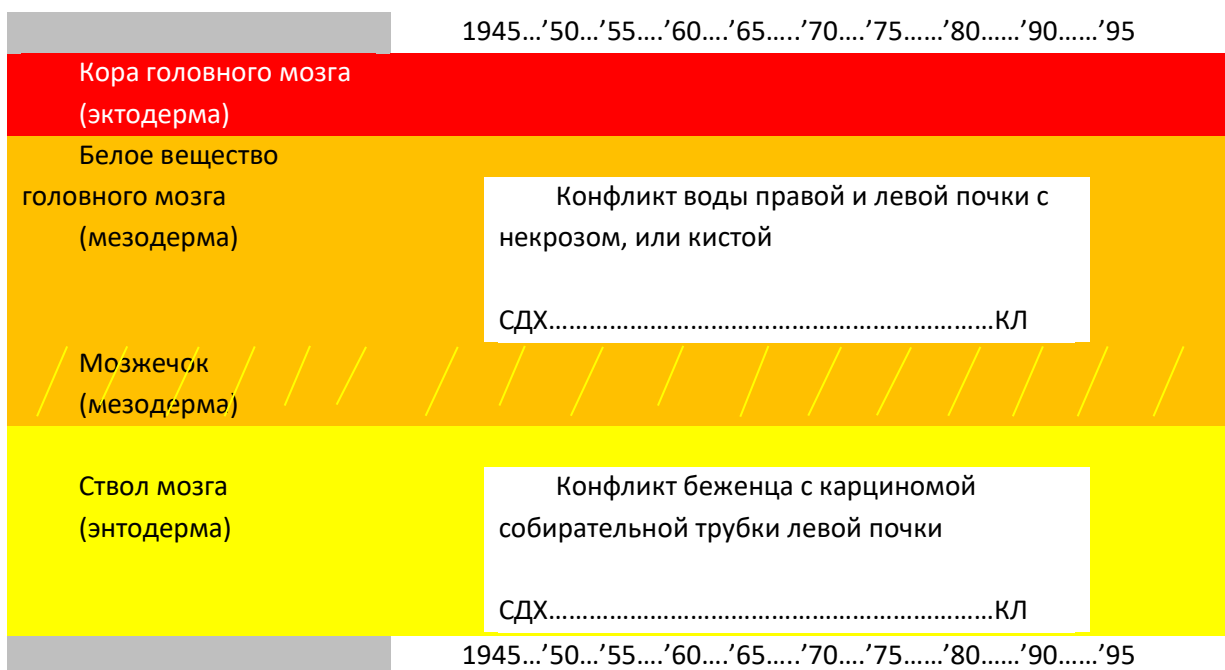Справа: пациент до решения конфликта



Слева: пациент после решения конфликта (1993)

	1945.... '50.... '55.... '60.... '65.... '70.... '75.... '80.... '90.... '95....
Großhirnrinde (Ektoderm)	
Großhirnmarklager (Mesoderm)	<div>Wasser-Konflikt der re. Und li. Niere mit Nekrosen bzw. Zyste</div> <div>DHS _____ CL</div>
Kleinhirn (Mesoderm)	
Stammhirn (Entoderm)	<div>Flüchtlings-Konflikt mit Sammelrohr-Ca li. Niere</div> <div>DHS _____ CL</div>
	1945.... '50.... '55.... '60.... '65.... '70.... '75.... '80.... '90.... '95....

Синоптический конфликт и диаграмма протекания болезни



1.	Лечение официальной медициной	Нет
2.	Лечение официальной медициной и отказ от дальнейшего лечения	-
3.	Только Новая Медицина с предварительным знанием до появления болезни	Да
4.	Только Новая Медицина без предварительного знания до появления болезни	-
5.	Новая Медицина вторично во время болезни	-
6.	Исходные биологические конфликты с манифестацией на органе: 1. Конфликт существования/беженца с карциномой собирающих трубочек левой почки (в PCL-фазе туберкулёз почки) 2. Конфликт воды/жидкости с некрозом паренхимы правой и левой почек, гипертония (в PCL-фазе киста почки и нормализация давления)	2
7.	Количество ятрогенных последующих конфликтов с манифестацией на органе	Нет
8.	Общее количество биологических конфликтов с манифестацией на органе	2
9.	Сегодняшнее состояние	Полное излечение

Диагноз официальной медицины:

Гипернефрома левой почки
 Киста левой почки
 Полости паренхимы правой почки (киста)
 Гипертония

Результаты лабораторных исследований и оригиналы:

Урограмма от 02.11.1992
КТ почки от 10.11.1992
КТ головного мозга от 23.11.1992
КТ головного мозга от 18.02.1993
КТ почки от 19.02.1993
КТ почки от 25.05.1993
КТ головного мозга от 26.05.1993
КТ головного мозга от 15.03.1994
КТ почки от 15.03.1994
Семь страниц отчётов врачей/оригиналы документов

Предварительные данные о персоне:

Пациент, г-н надворный советник профессор Х. принадлежит к военному поколению. Он был призван в 18 ½ лет во время 2-й мировой войны на восточный фронт в Россию. Через два дня после окончания войны он попал в плен к русским, был депортирован в Сибирь и находился там в разных лагерях.

В 1992 году г-н надворный советник Х. был свидетелем ужасной смерти от рака первой жены и после этого заинтересовался Новой Медициной, ещё до того, как у него самого что-либо было обнаружено.

Затем, когда ему поставили диагноз рака и ему предложили хорошо известную терапию официальной медицины, он сразу же заявил: «Только не со мной!»

Медицинские предварительные замечания:

Пациент является одним из необычных случаев, когда он почти 50 лет нёс с собой два зависших конфликта.

Предполагается, что во времена плена больной вступал в контакт с микробами туберкулёза.

Биологические конфликты:

1-й СДХ:

10 мая 1945 года, через два дня после окончания войны пациент попадает на восточном фронте в русский плен. У него и его товарищей всё было отнято, он потерял связь со своим отрядом и был перевезен в Сибирь. Пациент пострадал при этом конфликтом беженца/существования, на органическом уровне - карцинома собирательных трубочек левой почки. У него буквально осталось только то, что он носил на себе, и ходили только ужасные слухи о том, что его ждёт.

2-й СДХ:

Худшие опасения пациента даже больше чем оправдались. Его несколько раз переводили в разные лагеря, где заключенные умирали, как мухи.

В одном из таких лагерей они должны были работать на автомобильном заводе. Пациент должен был работать токарем. Ночью они спали в старом картофелехранилище на картофельных полках. Температура наружного воздуха была 30-40 градусов мороза. У пленников не было одеял, чтобы укрываться, огонь для согревания ночью приходилось тушить. Они лежали на деревянных полках в своих одеждах без одеял и мёрзли. Поэтому мужчинам приходилось выходить по три-четыре раза за ночь. Отхожее место находилось на склоне примерно в 500 метрах, и нужно было идти туда на трескучем морозе. По дороге русские расставили сторожевые посты, вооруженные

дубинками, и следили, чтобы никто не мочился на пути к отхожему месту. Если кто-то не мог удержать мочу, он получал дубиной по голове. Часто по утрам один или два мертвеца лежали неподвижно замерзшими на дороге.

В одном из этих походов пациент пострадал водным конфликтом, одним из самых типичных конфликтов жидкости, которые могут быть у человека: конфликтом о своей моче. Пациент смог трансформировать конфликт, ослабив его, он нашел жестяную банку, в которую он опорожнялся ночью, а затем утром устранил её.

Пациент перенёс конфликт жидкости, который ударил по обеим почкам и вызвал некроз паренхимы почек. Кровяное давление, должно быть, в то время повышалось, но, конечно, никогда не измерялось в неволе. Из плена пациент был отпущен из-за амнистии для всех австрийцев 12 декабря 1947 года.

Даже после войны, когда он снова был дома в Австрии, ему снились эти страшные события, которые он пережил девятнадцатилетним юношей, регулярно около 2 раз в неделю 47 лет подряд.

Протекание болезни:

Оба зависших активных конфликта с карциномой собирательных трубочек левой почки и некроз почечной паренхимы обеих почек медициной не были замечены 47 лет, т.е. у пациента было постоянно повышенное кровяное давление между 170 и 260, которое «лечилось» антигипертоническими³⁰⁹ средствами. О взаимосвязи с почкой не подозревали.

Своими снами пациент активно поддерживал оба конфликта. Он не мог ни с кем говорить об этих переживаниях, пока не приехал к нам в Бургау. Из-за смерти от рака своей первой жены пациент заинтересовался темой альтернативной медицины и позже посетил две лекции в Граце по Новой Медицине, не подозревая ни о каком собственном заболевании. С того момента он всё понял и сказал себе: «Если у меня что-нибудь найдут, я знаю, что мне делать».

2 ноября 1992 года у него были обнаружены в результате ультразвукового исследования и последующей урограммы с контрастным веществом рак собирательных трубочек в левой почке.

Профессор сказал, что у него, вероятно, злокачественная опухоль почки, необходимо срочно сделать операцию, существует опасность метастазов. Советник улыбнулся, кивнул. Профессор был раздражён, считая, что пациент не правильно понял смысл диагноза. Поэтому он ещё раз очень настойчиво внушил больному опасность и сказал, что нельзя терять времени. Пациент снова улыбнулся, поблагодарил и сказал, что хочет получить альтернативное мнение. На это профессор сказал ему, что можно пойти в любую университетскую клинику, любой профессор скажет ему то же самое. Только он ни в коем случае не должен идти к шарлатану.

Пациент точно знал, кого имел в виду профессор ... Пациент позвонил в Кёльн и Бургау, и мы посоветовали ему сделать компьютерную томографию почек и мозга. Мы также сказали пациенту, что, вероятно, это должен быть конфликт с водой или жидкостью, и он должен подумать об этом. Точный диагноз можно определить только с помощью томограммы почек.

5 декабря 1992 года пациент с обеими томограммами прибыл в Бургау. Между тем, что-то уже произошло, потому что пациент имел в своей жизни только один ужасный конфликт воды (= мочи) и уже напряжённо об этом размышлял, так как этот «конфликт мочи» был одним из двух конфликтов, который ему снился каждую вторую-третью ночь.

Когда мы увидели в Бургау его томограммы, то были немного озадачены, пока, опросив пациента, не смогли выяснить только что упомянутые процессы, потому что мы увидели в левой почке как рак собирательных трубочек, так и свежую вентральную кисту почек. Кроме того, мы увидели некроз почечной паренхимы в правой почке. Остальное было рутиной: в соответствии со снимками КТ головного мозга было ясно, что карцинома собирательных трубочек всё ещё была активна. Водный конфликт, видимо, из-за тяжести конфликта ударил на обоих почечных реле

одновременно. В левом почечном реле конфликт только что вошёл в стадию решения, отсюда свежая вентральная почечная киста левой почки, тогда как реле для правой почки ещё проявляло конфликтную активность и, соответственно, два некроза в правой почке ещё не имели образования кисты.

В Новой Медицине мы привыкли, что бывают зависшие активные конфликты, которые, как и у нашего пациента здесь, могут длиться 47 лет, не делая огромных опухолей, когда интенсивность конфликта очень сильно понижена, а конфликтная активность существует «только» лишь в сновидениях.

Самое увлекательное в Новой Медицине то, что мы можем немедленно определить не только тип конфликта или содержание конфликта по снимку КТ головного мозга, но и также детективным путём мы можем узнать, находятся ли конфликты в СА- или PCL-фазе. Если, как в данном случае, речь идёт только о двух таких конфликтах, то можно быть уверенным, что это именно эти конфликты. Таким образом, у нашего пациента мы могли сразу же зафиксировать очень старый конфликт, который, так сказать, присутствовал только во снах.

Дальнейшее течение подтвердило нашу историю болезни:

Пациент спросил нас, что сейчас произойдёт. Присутствующие в Бургау врачи, в том числе один врач из управления здравоохранения, сказали ему, если он сможет говорить о конфликтах свободнее (например, с женой), случится следующее:

1. В отношении конфликта беженца с карциномой собирательных трубочек он получит с вероятностью, приближающейся к уверенности сильное ночное потоотделение, что характерно для туберкулёза почки, ибо все старые фронтовики сохранили ещё туберкулёзные бактерии. Однако это отнюдь не что-то пугающее, а наоборот очень положительное, потому что рак собирательных трубочек почки, может быть, не совсем полностью, но всё же в значительной степени, благодаря этим бактериям разрушится створаживанием. Важно то, что ничего не нужно оперировать и функция почки сохранится и станет ещё лучше. Против такого предположения ничего не говорят и лабораторные результаты от 14.04.1993 о негативной среде Левенштайна и отрицательный тест мочи Циля-Нильсена. К этому времени, как мы знаем, существенный период потоотделения пациента уже прошёл. К сожалению, у нас не было возможности проделать эти анализы раньше.

2. Что касается водного (= мочевого) конфликта, то образование кисты в левой почке уже находилось в процессе, в правой почке, по всей вероятности, скоро начнётся. У него будет небольшая температура (так наз. гломерулонефрит), а артериальное давление (260/120) в значительной степени нормализуется в соответствии с показателями, соответствующими возрасту, - и всё это без лекарств.

Так и произошло.

Протекание было, как можно убедиться даже на видеозаписи, задокументировано на всех этапах радиологами, в том числе и начальником радиологии университета города Граца. После КТ почки от 15.03.1994 главный врач радиологического отделения госпиталя Елизаветы, (который делал также КТ почки от 10.11.1992), поздравил пациента с тем, что он - **против настоятельного совета профессора урологии – не позволил себя оперировать.**

Замечания к терапии:

В дальнейшем пациент научился всё лучше и свободнее говорить о своих ужасных переживаниях военного времени, его кровяное давление снизилось до соответствующих возрасту значений 170/90. Больной очень сильно потел 3-4 месяца ночью, так что ему иногда приходилось несколько раз менять 8 пижам и постельных принадлежностей за одну ночь. Образец испытания для пациента: Если он сейчас ещё раз например в обществе рассказывает о своих старых конфликтах, что теперь ему уже не трудно, то в следующую ночь у него неизбежно появляется

снова ночное потоотделение, хотя и не такое сильное, как во время его фазы восстановления на протяжении 3-4 месяцев. Но поскольку пациент уже знал от нас раньше об этих симптомах, он не только не был напуган этим, но воспринимал это потоотделение как подтверждение наших предсказаний. Пациент сообщил, что доценты радиологии в Граце удивлялись тому, как мог доктор Хамер знать, что опухоль будет деградировать. В конце концов, пациента снова вызвал на заключительное обследование новый начальник радиологии в Граце, который всё никак не мог поверить, но теперь должен был подтвердить, что опухоль стала значительно меньше.

Для фазы восстановления или их возможных осложнений возникают терапевтические вопросы: Следует ли в этом случае ожидать осложнений, которые необходимо лечить медикаментозно?

Для туберкулёзной фазы восстановления карциномы собирательных трубочек не ожидаются осложнения даже на пике фазы восстановления, силу которой возможно рассчитать, судя по вполне обычному размеру карциномы собирательных трубочек. Хотя у пациента конфликт был очень долгим, он не накопил много конфликтной массы, так как интенсивность конфликта была трансформирована. Мерой конфликтной массы при этом типе опухолей является опухолевая масса, если можно быть уверенным, что между делом не происходили фазы восстановления с туберкулёзным створаживанием, то есть фазы распада опухоли. Это было исключено, оба конфликта были постоянно зависшими-активными 47 лет. Соответственно этому прошёл эпилептоидный кризис карциномы собирательных трубочек. Пациент, должно быть, чувствовал себя немного холодным и мобилизованным в течение 2-3 дней, но это не показалось ему особенно необычным в период восстановления. Симптом сильного потоотделения в основном мало обременителен для пациентов, которые знают об этом заранее и которые могут психологически настроиться на него, в то время как у неподготовленных пациентов он часто вызывает панику, причём как у самого пациента, так и у его врача.

У нашего пациента был хороший аппетит, он набирал вес и знал, что все эти симптомы типичны для фазы восстановления. У него была альбуминурия³¹⁰, т.е. он терял много белка из левой почки, у него был нефроз³¹¹ с образованием отёка, особенно в наружной коже на местах, соответствующих т.н. почечным сегментам. (ГП 12- ПП 2).

И о потере белка мочой мы заранее просветили пациента и посоветовали ему потреблять много белка. Любая безбелковая диета строго-настрога запрещена (например, диета соками или что-то аналогичное). От туберкулёза почки не нужно принимать никаких лекарств, например, для «усиления иммунитета». Потому что прежнее представление о том, что с туберкулёзом почек нужно бороться, было неверным. Скорее, мы с удовольствием видим, как туберкулёз почек разрушает теперь ненужную опухоль.

У пациента альбуминурия с окончанием фазы восстановления прекратилась так же спонтанно, как и следовало ожидать. Бороться с этим разумным процессом исцеления было бы совершенно небезопасно и нецелесообразно.

Заживление некроза почечной паренхимы или образующихся почечных кист, то есть фазы восстановления конфликта жидкости (= мочи), у нас раньше назывался гломерулонефрит. С ними раньше мы тоже сражались. Но в Новой Медицине мы знаем, что в конце этой фазы восстановления формируется почечная киста, которая в дальнейшем вырабатывает мочу и интегрируется в функцию почки. Благодаря тому, что почечная паренхима, уменьшенная некрозами, теперь пополняется, даже больше, чем раньше, для организма отпадает необходимость в гипертонии. Эпилептоидный кризис, который мы знали раньше как лизис гломерулонефрита, никогда не смертелен как осложнение процесса, управляемого реле белого вещества.

³¹⁰ Альбуминурия = выведение альбумина с мочой

³¹¹ Нефроз = дегенеративное заболевание почек

Этого пациент тоже особо не заметил. Оставим комментарий о том, что и этому биологическому процессу восстановления не следует препятствовать медикаментозно, как это было принято в обычной медицине.

Размер некроза паренхимы почек также может считаться эталоном массы накопленного конфликта. Хотя конфликт жидкости также длился 47 лет, он всё же не накопил большой конфликтной массы, что мы можем видеть и на церебральном уровне. В противном случае пациент стал бы случаем для диализа. Если такой предиализный³¹² случай входит в фазу восстановления, то часто возникает огромная почечная киста, которую нужно оперировать только в крайних случаях, потому что она создает функциональную паренхиму почек. Но в данном случае мы могли успокоить пациента заранее, что его ожидаемые кисты почек останутся относительно небольшими. В правой почке они даже не выгибали капсулы визуально, что мы обычно знаем как критерий для почечных кист, близких к капсулам.

³¹²пре- = часть слова со значением «лежащим перед», «преждевременный»

KRANKENHAUS DER ELISABETHINEN
ABTEILUNG FÜR RÖNTGENDIAGNOSTIK UND
COMPUTERTOMOGRAPHIE
 Primarius Dr. Roland Erappler
 Elisabethengasse 14, 8020 GRAZ, Tel.: (0316) 8062 - 421

Patient: Hofrat Prof. [REDACTED] Veranlasser:
 Wohnadresse: [REDACTED] Unters.-datum: 10.11.1992/EP
 Unters.-zeit: [REDACTED] Untersuchung: CT der Nieren
 (Nativ/100 ml Ultraviolett)
 Vers.-Nr.: [REDACTED] Geb.-datum: [REDACTED] Zuweisender Arzt: [REDACTED]

Klinische Vorgeschichte:
 Expansiver Prozess linke Niere

Klinische:
 Ca. 2 cm im DM haltender nativ-iso-denser, im Vergleich zum übrigen Nierenparenchym deutlich geringer kontrastaufnehmender, jedoch solider expansiver Prozess der li. Niere im mittleren Drittel und in der ventralen Parenchymhälfte in Bereich der Nierenbeckenregion gelegen mit gering unscharfer Begrenzung zum Nierenparenchym in der caudalen Hälfte, entspringt einem vom Nierenparenchym oder Nierenbecken ausgehend soliden Tumor (Hypernephroma oder eher Urothelcarcinom). Im Bereich bd. Nieren finden sich zahlr. bis 1 cm große kortikale Cysten sowie eine ca. 2,5 cm große exophytische Cyste an der ventralen Parenchymcircumferenz im mittleren Drittel der li. Niere.

Diagnose:
 Solider ca. 2 cm großer expansiver Prozess im mittleren Drittel des Nierenbeckens li.-seitig wie beschrieben. Vereinzelt Nierenzysten bds.
 Keine path. vergrößerten Lkn. geringgr. arteriosklerotische Wandveränderungen der Bauchorta.

Prof. Dr. R. Erappler

Больница Елизаветы

Отделение рентгенодиагностики и компьютерной томографии
 (главрач имя фамилия)
 (адрес, телефон)

Пациент советник.....

Дата обследования 10.11.1992

Обследование КТ почки (натив/100 мл...)

Диагноз направления

Экспансивный процесс в левой почке

Результат:

Около 2 см диаметром держащийся естественно изоденсивно, в отличие от остальной почечной паренхимы менее воспринимающий контрастное вещество, но солидный экспансивный процесс в левой почке в средней трети и в вентральной половине паренхимы в области

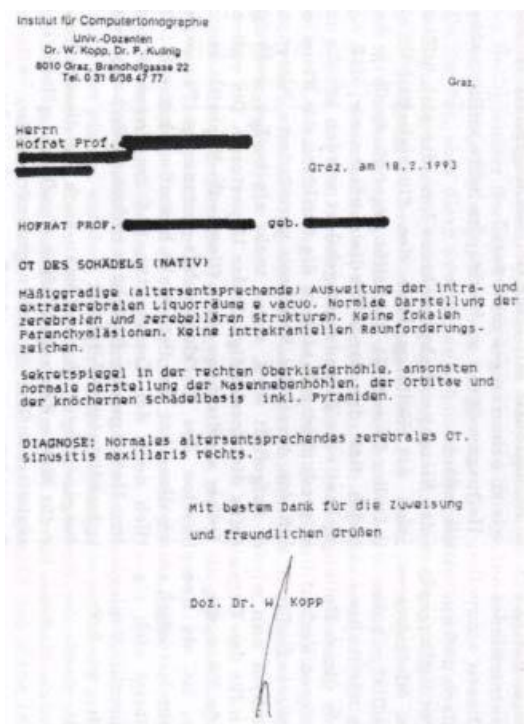почечной лоханки, расположенный, с незначительным нечетким ограничением к паренхиме почки в каудальной половине, соответствующий исходящей от паренхимы почки или почечной лоханки солидной опухоли (гипернефрома или скорее карцинома уротелия). В области обеих почек находятся размером 1 см кортикальные кисты, а также размером 2,5 см растущая из поверхности киста по вентральной окружности паренхимы в средней трети левой почки.

Диагноз:

Солидный примерно 2 см экспансивный процесс в средней трети почечной лоханки с левой стороны как выше описано. Одиночные почечные кисты с обеих сторон.

Никаких патологически увеличенных ..., незначительные артерио-склеротические изменения стенок живота.

(подпись)



1. Институт компьютерной томографии

Доценты университета

Доктор В. Копп, доктор П. Кульниг

(адрес, телефон)

г. Грац

пациент советник профессор....

Грац, 18.02.1993

КТ черепа (естественный)

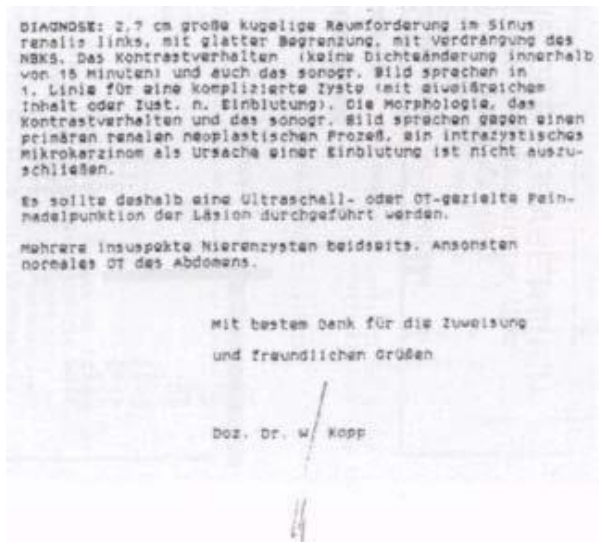
Средней степени (соответствующее возрасту) расширение интра- и экстрацеребрального пространства мозговой жидкости в вакууме. Нормальное изображение церебральной и cerebellарной структуры. Никаких фокальных поражений паренхимы, никаких признаков интракраниальных новообразований.

Уровень секрета в правой пазухе верхней челюсти, в остальном нормальное изображение носовых пазух, глазниц и костного основания черепа включая пирамиды.

ДИАГНОЗ: Нормальная соответствующая возрасту церебральная КТ. Гайморит справа.

С благодарностью за поручение
и с уважением

Доцент доктор В. Копп (подпись)



2. Институт компьютерной томографии

Доценты университета Доктор В. Копп, доктор П. Кульниг

(адрес, телефон) г. Грац

пациент советник профессор....

Грац, 18.02.1993

КТ брюшины с учетом почек (Болюс, после приема Болюса)

В средней трети почки слева – основная масса в синус реналис – находится в виде шара размером 2,7 см всестороннее гладкое ограниченное новообразование для изображения. Оно оттесняет чашечно-лоханочную систему почек, от почечной паренхимы она отграничена четкой дугой, никакого отправного пункта для инфильтрации. Показатели плотности в болюсной инъекции лежат при 38 HU (гемолиза), при контроле спустя 15 мин показатели плотности неизменны.

Непосредственно граничащая вентрально к поражению – у вентральной почечной паренхимы – установленная размером около 3 см гладко ограниченная киста, которая имеет плотность, схожую с жидкостью. Справа в краниальной трети почки находятся также две кисты размером до 1,5 см. В остальном почечная паренхима нормально изображена и контрастирована с обеих сторон. Нормальное изображение превертебрального пространства, никаких патологических увеличенных лимфатических узлов.

Поджелудочная железа во всех отделах конфигурирована нормально. Нормальное изображение печени и селезенки, оба органа показывают гомогенную структуру паренхимы.

Включенное в срез изображение желудочно-кишечного тракта не выделяется.

ДИАГНОЗ: 2,7 см шарообразное новообразование в синус реналис, с гладкой границей, со сдавленной чашечно-лоханочной системой почек. Поведение контрастного вещества (никакого изменения плотности после 15 минут), а также сонографическая картина не подтверждают первичный ренальный неопластический процесс, внутрикистозная микрокарцинома как причина внутрикистозного кровоизлияния не исключается.

Поэтому рекомендуется провести целенаправленные ультразвуковые или КТ пункции тонкими иглами.

Многие инсуспектные кисты почек с обеих сторон. В остальном нормальная КТ брюшины.

С благодарностью за поручение и с уважением

Доцент доктор В. Копп (подпись)

Zentrum für Neue Medizin in Österreich

Leitung Dr. med. Ryke Geord HAMER

Burgau, 22.2.1993

An das
Birkmayer Labor

Schwarzspanierstr. 16/8
1090 Wien

Sehr verehrte Damen und Herren!

Wir bitten Sie höflich um Überprüfung beiliegender Urinproben auf säurefeste Stäbchen und evt. Tierversuch, falls mikroskopisch nicht nachweisbar.

Die Rechnung geht an das Zentrum für Neue Medizin, ebenfalls eine Kopie des Befundes.

Das Original des Befundes werden Sie bitte an:

Dr. med. Willibald Stangl

Waldgasse 7

3430 Tulln

Wir danken für Ihre Mühe, und verbleiben mit freundlichen Grüßen.

i.A. *J. Hamer*
Zentrum für Neue Medizin
A-8291 Burgau
Altes Schloss 1, Tel. 03383/2040

A-8291 BURG AU, Altes Schloss 1

Telefon 0043/3383/2040

Центр Новой Медицины в Австрии

под руководством доктора медицины Р.Г.Хамера
Бургau, 22.02.1993

В лабораторию Биркмайер

Регистрационный номер 16/8....

Уважаемые дамы и господа!

Просим Вас проверить прилагаемые анализы мочи на кислотоустойчивые палочки и возможно проверку на животных, если невозможно определить микроскопически.

Счет высылайте на Центр Новой Медицины, а также копию результатов.

Оригинал документа высылайте, пожалуйста, по адресу:

(адрес)

Мы благодарим за беспокойство и с уважением
(Имя, фамилия, печать, подпись)

LaborBirkmayer

DVA-Nr.: 0334049

ZENTRUM FÜR NEUE MEDIZIN
Leitung: Dr. HAMER Ryke
Altes Schloss 1
8291 Burgau

Befundbericht

Seite : 1 von 14.04.1993

Patient: *[Name]* Geb.: *[Geburtsdatum]* / P / A
ANZ : ZENTRUM FÜR NEUE MEDIZIN Leitung: Dr. HAMER Ryke 25.02.1993

Untersuchung	Opacität im Niederschlag	Externer Niederschlag	Agglutination (Phosphorwolframsäure-Nachweis)	Gram-Färbung (Phosphorwolframsäure-Nachweis)
Bakteriologie : Löwenstein-Kultur				

Mat.: Mann

Erg.: NEGATIV

Ziehl-Neelsen:

negativ

Mit besten Empfehlungen
Prof. Dr. Jörg Birkmayer

Labor Birkmayer & Wetzlar GmbH & Co.
Analytiklabor für medizinisch-diagnostische Untersuchungen
• 1090 Wien, Schwarzspanierstraße 13

Telefon 0043/3383/2040, Telefax 0043/3383/2040
Wien, Schwarzspanierstr. 13, 1090 Wien, 0043/3383/2040
0043/3383/2040

Лаборатория Биркмайер

Центру Новой Медицины

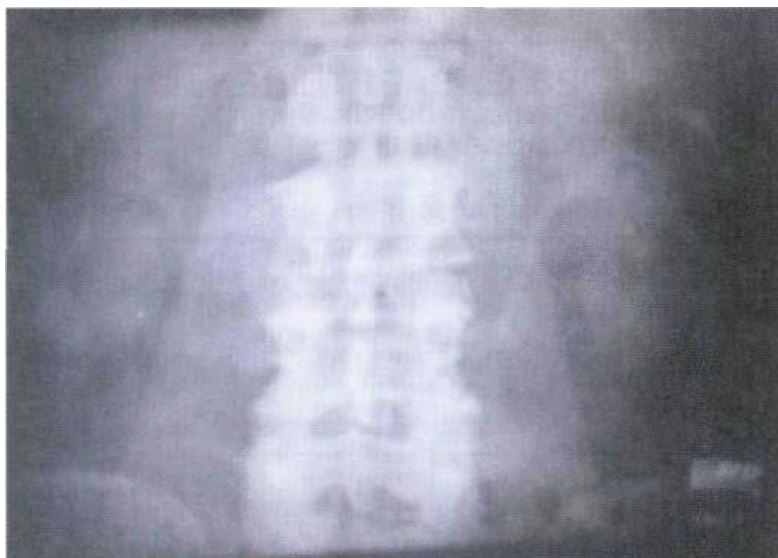
Отчет результатов
страница 1, от 14.04.1993

Бактериология:
Культура Левенштайнанегативно
Циль-Нильсен – негативно

С наилучшими пожеланиями
проф. Йорг Биркмайер
(подпись)

Урограмма от 02.11.1992

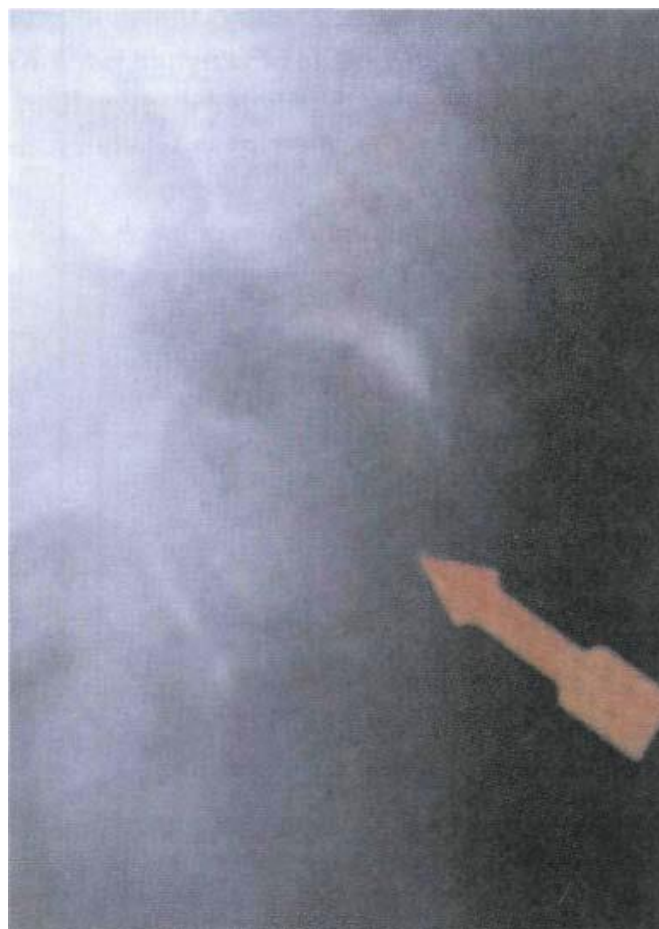Верхнее изображение с контрастным веществом обеих почек

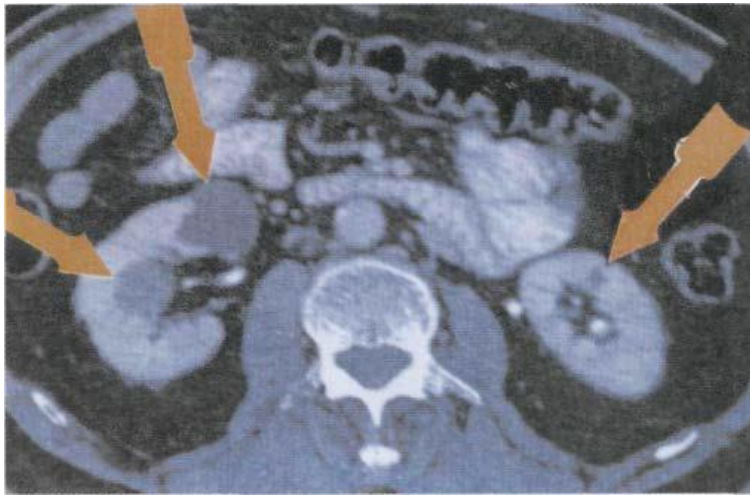

Нижний рис. показывает увеличенное изображение левой почки:

Виден процесс новообразования, который сдавливает среднюю левую почечную лоханку и раздвигает верхнюю и нижнюю группу почечной чашечки. Средняя группа чаш больше не видна. Верхняя и нижняя группа чаш выглядит более или менее нормально. Биологический смысл такого рака собирательных трубочек очень архаичного типа и понимается только эволюционно:

Когда наши исторические предки жили ещё в воде, часто случалось, что индивид, попавший на сушу, чувствовал там угрозу существованию. Всё сводилось к тому, чтобы организм удерживал воду. Следовательно, собирательные трубочки были заблокированы, чтобы предотвратить чрезмерное выделение воды для этой чрезвычайной ситуации. В нашем случае, тем не менее, функция почки сохраняется, что можно увидеть из беспрепятственного выделения почки.

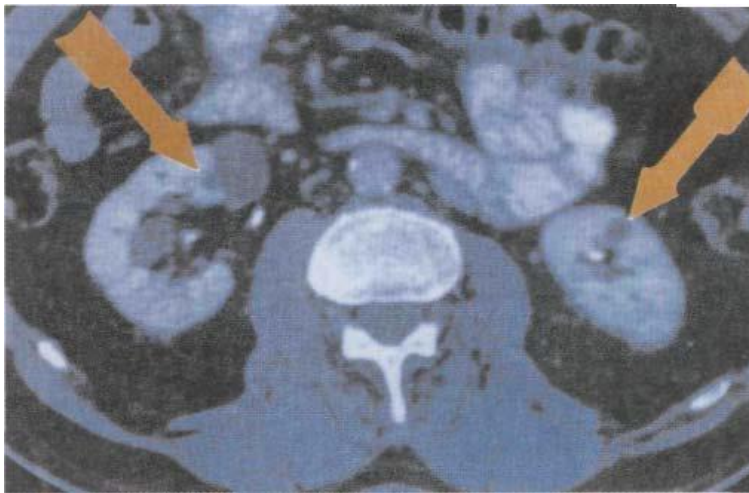




КТ брюшины (почки) от 10.11.1992:

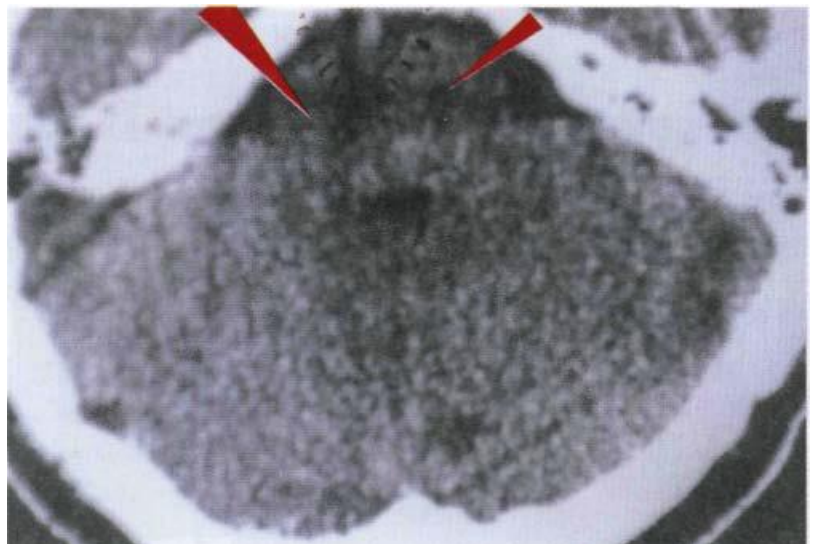
На верхнем снимке в области левой почки видно тёмноокрашенное образование, которое вышло из вентральной паренхимы почки, и как пишет радиолог, показывает «эквивалентную воде плотность», (смотри верхнюю стрелку слева). Здесь речь идёт вполне очевидно о совсем свежей почечной кисте, которая появилась между 2.11.92

(звонок пациента в Кельн) и изготовлением снимка 10.11.92. Нижняя левая стрелка указывает на компактную опухоль с более высокими значениями плотности и соответствует карциноме собирательных трубочек почки. Стрелка справа указывает на некроз почечной паренхимы в правой почке, который раньше ошибочно называли кистой.



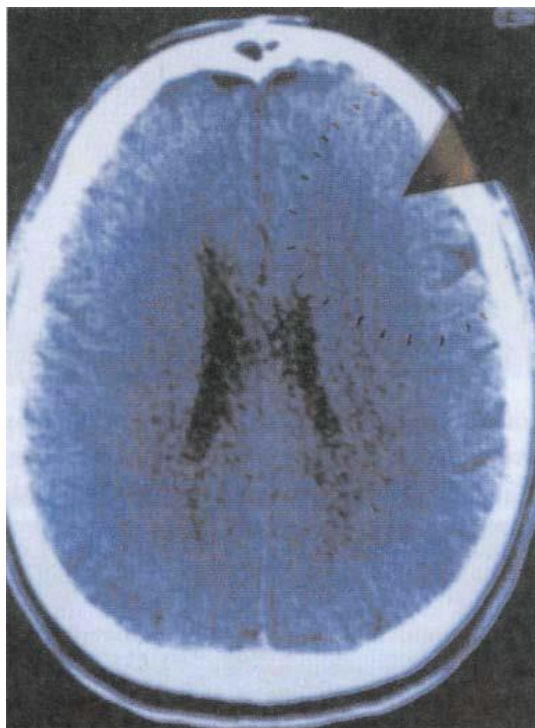
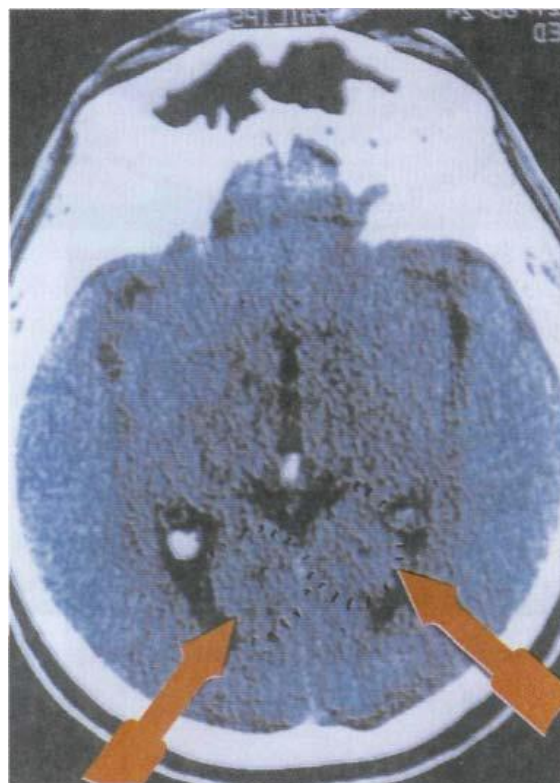
Левая стрелка указывает на всё ещё существующий некроз почечной паренхимы в левой почке в области вентральной паренхимы, из которой выпячена почечная киста. Такие изображения можно увидеть на совершенно свежих кистах. Далее дорсально обнаруживаются ещё два небольших некроза почечной паренхимы. В правой почке (см. стрелку справа) некроз паренхимы почек поражён в своей наибольшей протяженности.

КТ головного мозга от 23.11.1992: В верхней части снимка можно увидеть Очаг Хамера в реле собирательных трубочек левого вентрального ствола мозга уже с фокальным отёком, т.е. что пациент как раз в начале решения своего конфликта. Ещё не хватает перифокального отёка, когда конфликт полностью пришёл в разрешение (левая стрелка). Большое рубцовое, в настоящее время, по-видимому, не активное реле карциномы собирательных трубочек (правая стрелка).



Изображение того же дня:

Очень красиво сравнить оба реле для почечной паренхимы (не перекрещенные слева для левой почки, справа для правой почки). Ясно видно, что левое почечное реле уже умеренно набухло, в то время как правое реле всё ещё показывает Очаг Хамера в активной конфигурации стрелковой мишени. Это соответствует ситуации, которую мы уже наблюдали 10.11.92 на снимке КТ брюшины. Левая почка уже тогда показала кисту в вентральной доле почечной паренхимной губы, в то время как правая почка всё ещё проявляла активную форму некроза почечной паренхимы. Но левая почка показывала только частичное решение, потому что мы видели уже 2 маленьких некроза паренхимы, которые очевидно ещё не были в PCL-фазе. Судя по всему, в отрезке 10-23.11.92 частичное решение водного конфликта не пошло ещё дальше. Интригует, с какой степенью точности можно сделать психокриминалистические и органо-криминалистические заявления из сравнения брюшной КТ и КТ мозга.

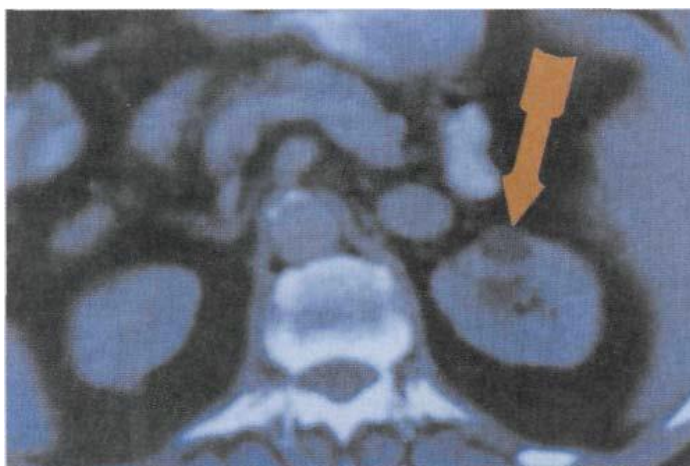


Изображение от 23.11.1992:

Для полноты картины следует здесь также показать, что на КТ мозга засняты ещё возможно и другие конфликты или их реле. Вот, например, реле бронхов в PCL-фазе, т.е. с отёком, соответствующим решённому территориальному конфликту, который пациент получил после смерти жены. Ещё ясно видно деформацию правого переднего рога как признак отёчного набухшего Очага Хамера в PCL-фазе. С органической стороны такой результат эквивалентен длительному кашлю и так называемому воспалению лёгких, которому предшествовала опять же карцинома бронхов в активной фазе конфликта. К счастью, пневмония была диагностирована как сильный грипп, а остаток - как хронический бронхит. И временный бронхиальный ателектаз также не был диагностирован. Из этого диагноза видно, насколько

опасна может быть Новая Медицина в руках неопытных врачей, у которых мог бы возникнуть соблазн при таких давно перенесённых заболеваниях, искать остаточные симптомы, например небольшие ателектазы в лёгких, чтобы исследовать и при этом иметь свой диагностический «опыт Эврики», что, однако, может привести пациента в панику. С другой стороны, врачи, опытные в Новой Медицине, умеют придавать таким выводам правильное безвредное значение.

КТ брюшины от 19.02.1993: Здесь ясно виден некроз почечной паренхимы правой почки при «рождении» кисты: горбинка капсулы почки, эквивалентные воде значения плотности, - т.е. свежая киста. Теперь всё зависит от того, поддастся ли почечная капсула и допустит ли экзофитную³¹³ кисту или киста будет расти эндофитно³¹⁴. Этот снимок является по своей взаимосвязи с изображениями от 10.11.92 самыми впечатляющими доказательствами

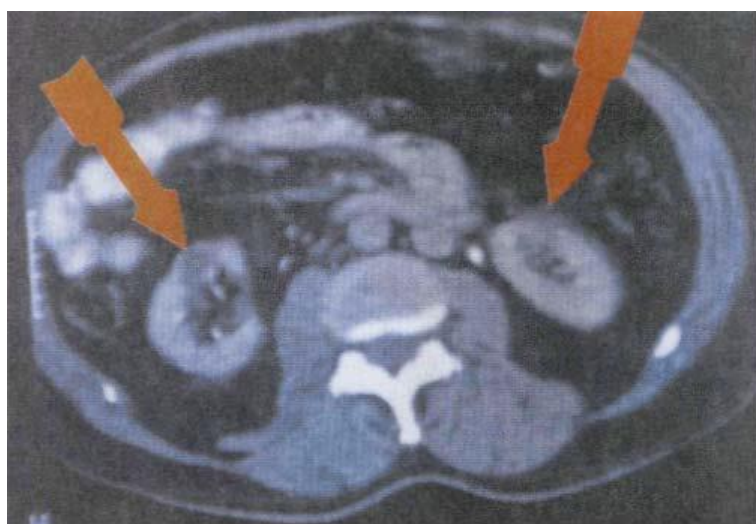
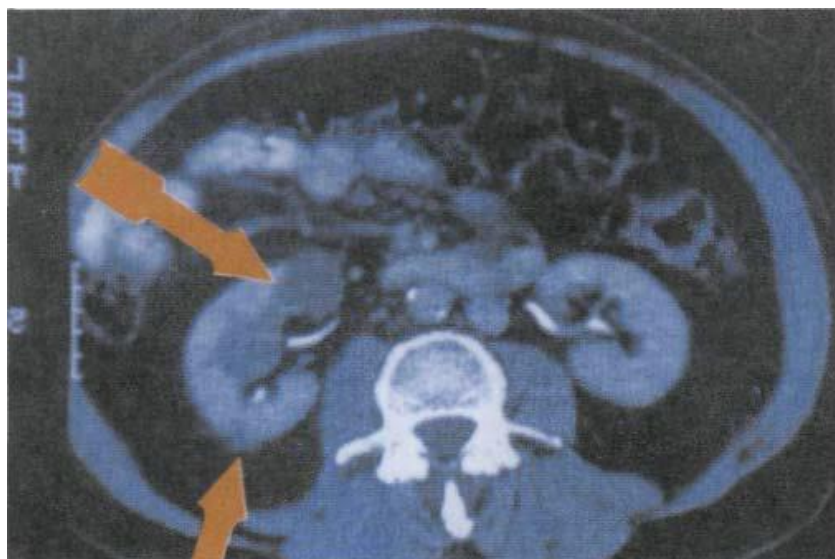

возникновения т.н. почечной кисты из некроза паренхимы почки, где киста, если останется маленькой, может «расти» эндофитно, если она большая, то «растет» экзофитно.

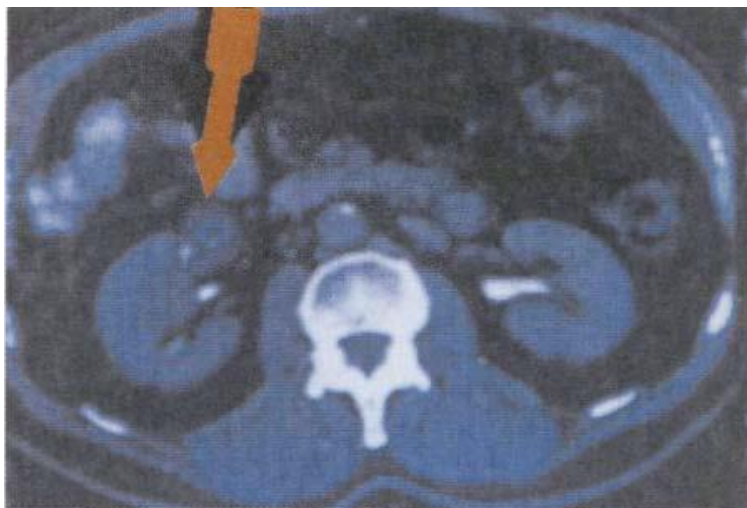
³¹³экзофитный = растущий наружу

³¹⁴эндофитный = растущий внутрь

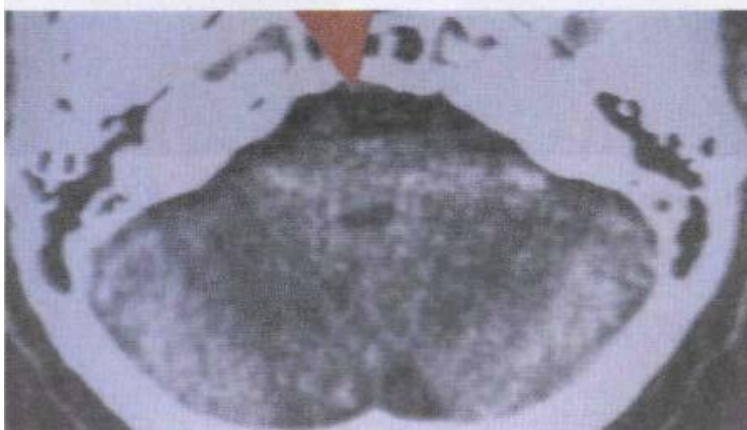Верхняя стрелка ещё раз очень чётко указывает на «место рождения» экзофитной левой почечной кисты на вентральной паренхимной губе. Нижняя стрелка указывает на небольшую, по-видимому, экзофитно растущую, очень близкую к капсуле новую почечную кисту, которую как некроз паренхимы почек на предыдущих изображениях в разрезе мы не могли видеть.



КТ брюшины от 19.02.1993: На левой почке ясно виден на более глубоком слое (стрелка) еще пополняющийся новой «массой» паренхимный некроз, из которого выпячена вентральная почечная киста. Почечная капсула здесь немного выпячивается. Правая стрелка: опять же, небольшая выпуклость почечной капсулы из-за образования почечной кисты (стрелка).



Та же серия разрезов, немного более высокий срез: почечная киста в прогрессирующей индурации. В «месте рождения» кисты значительно повышается экскреция контрастного вещества (= моча).

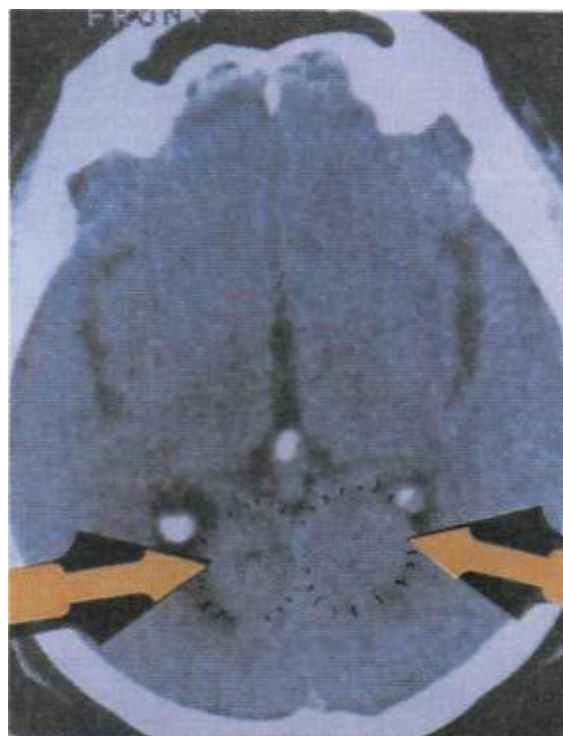


КТ головного мозга от 18.02.1993: Очаг Хамера левого вентрального реле собирательных трубочек уже показывает заметную регрессию, соответственно, заживление органов протекает в форме туберкулёза. Почему в этом случае туберкулёз длился всего три месяца, и почему была створожена не вся опухоль, а только часть её, мы точно не знаем. Это может быть связано с длительной продолжительностью конфликта, а также с небольшими рецидивами, которые пациент получает снова и снова, когда он вспоминает свой

конфликт, и из-за этого он всегда потеет только одну ночь.

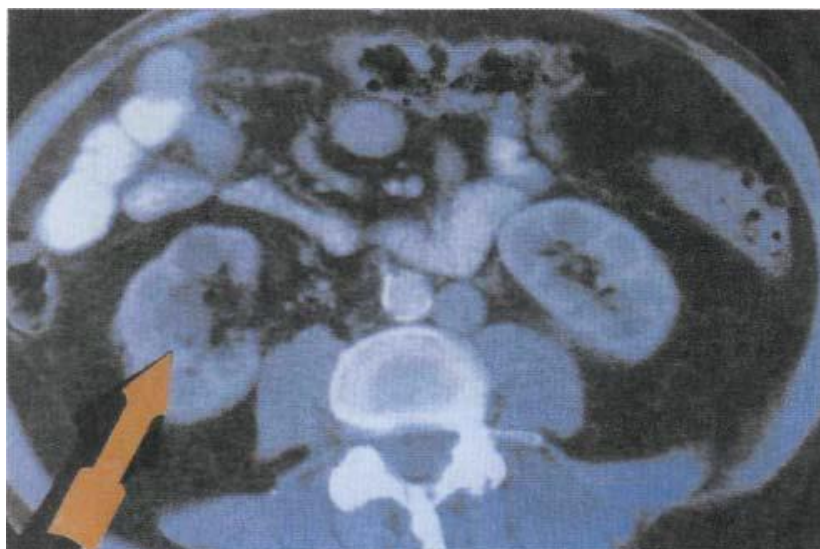
КТ головного мозга от 18.02.1993:

При сравнении обоих реле почек теперь видно по отношению к изображению от 10.11.92 увеличение правого реле для правой почки (не перекрестно) по сравнению с левым реле. Т.е. левая почка уже перешла пик фазы восстановления, реле правой почки образует отёк только теперь. Фаза восстановления в почках в этом случае проходит несинхронно для обеих почек. Однако весь процесс образования отёка держится в пределах, хотя конфликт жидкости был зависшим-активным (но именно трансформированным в направлении ослабления) в течение 47 лет и абсолютно однозначно для обеих почек.

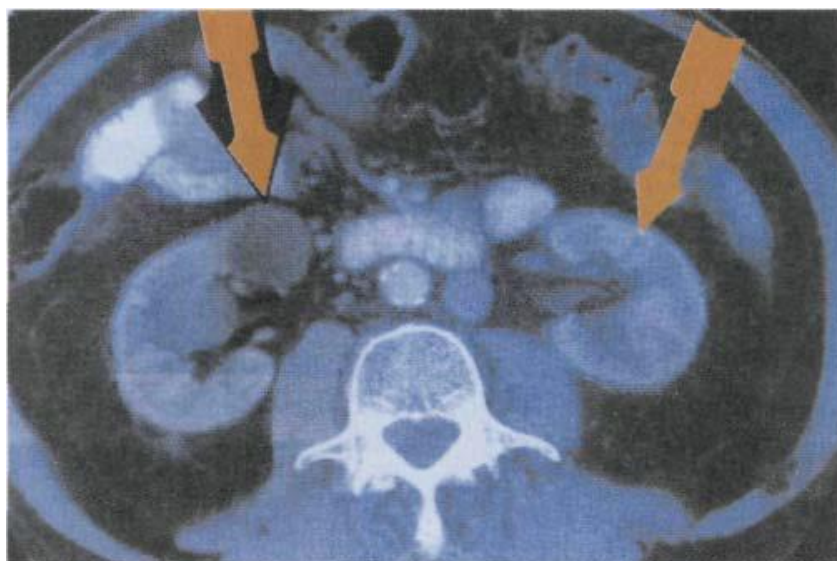


КТ брюшины от
25.05.1993:

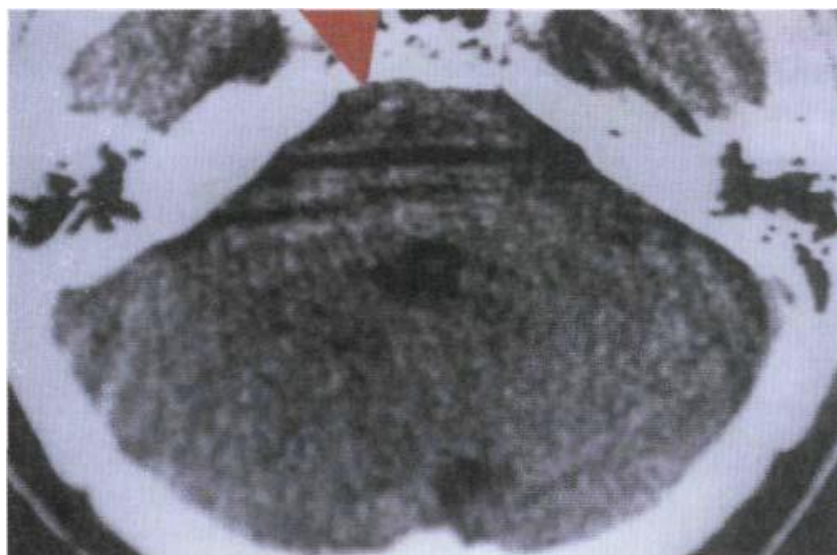
Фото справа: В области ранее компактной карциномы собирательных трубочек видно теперь (см. стрелка), что капсула выдержала и некроз паренхимы уже во многом почти индурирован как эндофитная киста. Почечная лоханка по этой причине немного вдавливается внутрь.



Образование кисты на вентральной паренхимной губе левой почки продолжает индурироваться без каких-либо изменений в размере.



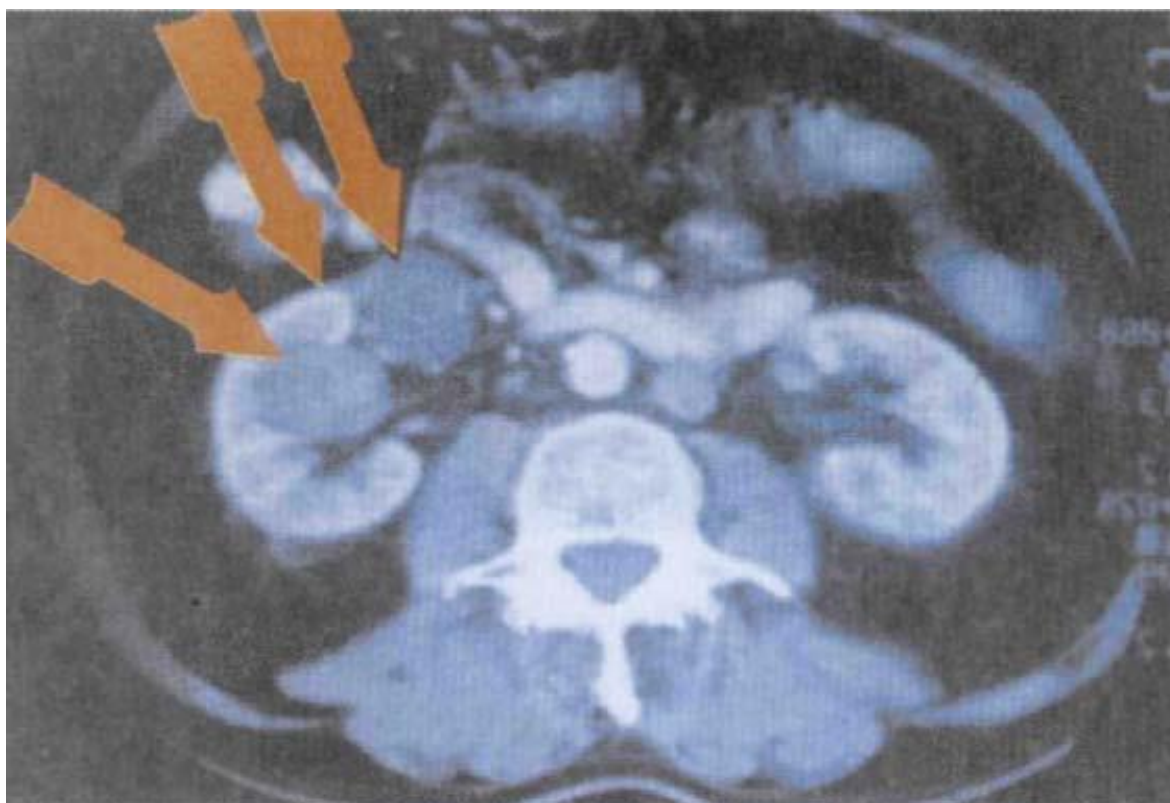
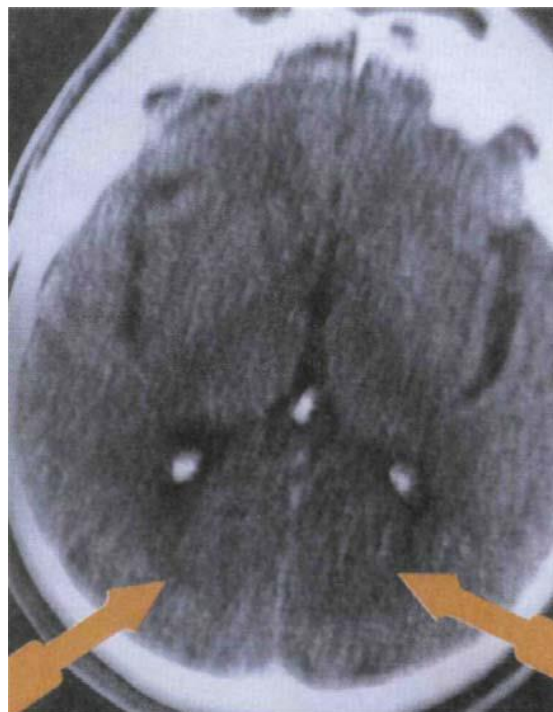Та же серия КТ, более высокий слой: мы видим, что капсула правой почки (см. стрелку) выдержала, а некроз паренхимы в качестве эндофитной кисты уже в значительной степени индурирован. Почечная лоханка по этой причине немного выворачивается внутрь. Образование кисты на вентральной паренхимной губе левой почки продолжает индурироваться без каких-либо изменений в размере.



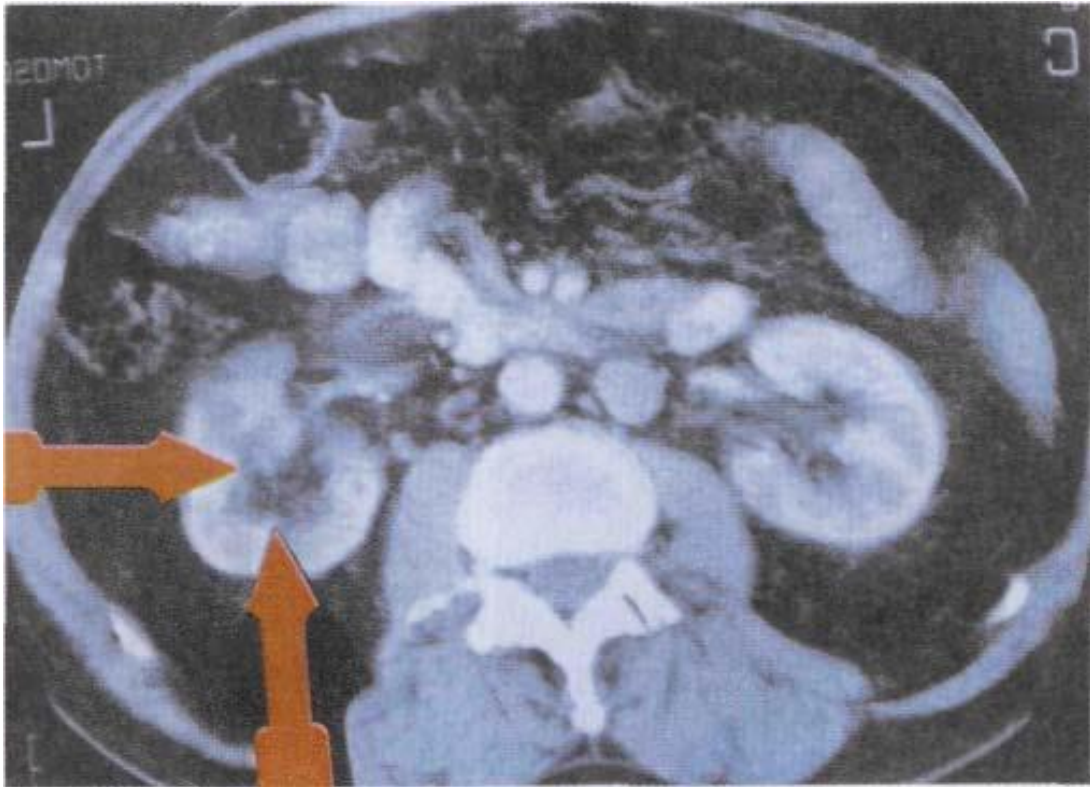КТ головного мозга от 26.06.1993: Очаг Хамера слева вентрально в мосте для карциномы собирательных трубочек левой почки в значительной степени зарубцевался, процесс заживления в нём в значительной степени завершён.

Та же дата, та же серия КТ от 26.05.1993:

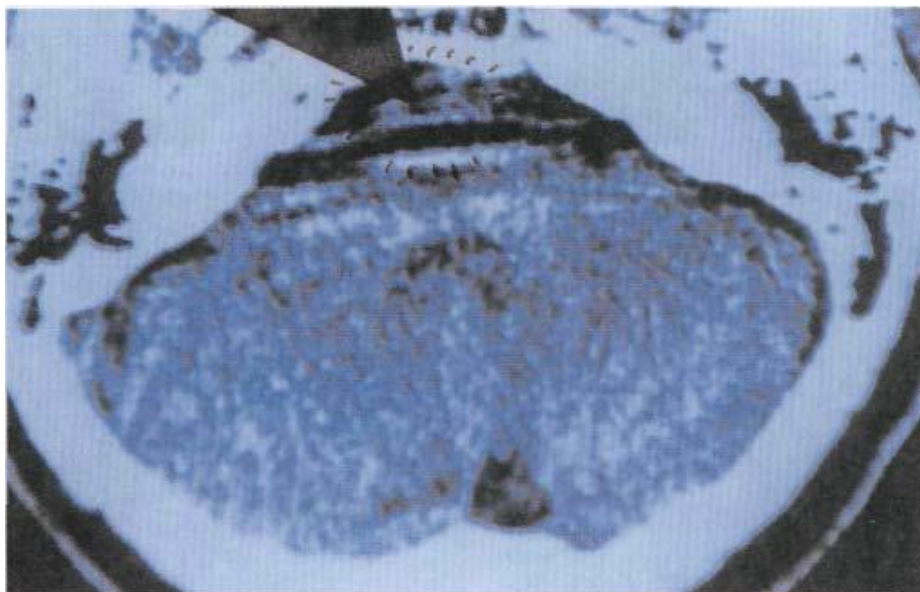
В обоих реле почек правое (для правой почки) всё равно значительно больше, чем левое, т.е. более отёчное, что соответствует разнице фаз восстановления в обеих почках. Т.е. левая почка начала с фазой восстановления раньше и раньше закончила.



КТ брюшины от 15.03.1994: мы видим три стрелки сверху. Правая показывает во многом индурированную, по размеру не изменившуюся кисту почки, которая скоро включится в процесс производства мочи. Средняя стрелка теперь указывает на вентральную паренхимную губу, и теперь мы можем снова правильно распознать контуры того, что изначально было почкой и теперь является почечной кистой. Нижняя стрелка показывает карциному собирательных трубочек, которая, однако, уже не такая плотная, как раньше.



Та же серия КТ той же даты: на этой плоскости среза мы очень хорошо видим, что к настоящему времени центральный, створоженный некроз соединился с почечной лоханкой. Нельзя предполагать, что опухоль будет ещё больше створожена, но она, конечно, больше не будет расти. Функция почки сохранена.



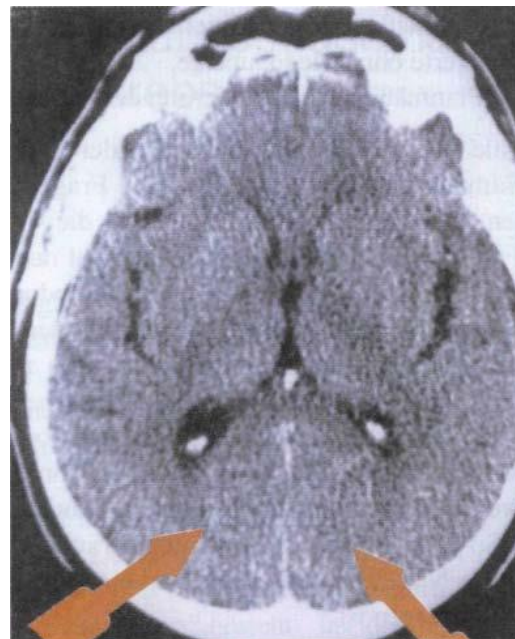КТ головного мозга от 14.03.1994: Очаг Хамера в реле собирательных трубочек для левой почки зарубцевался, его можно заметить только по контуру.

Та же дата:

Оба почечных реле зарубцевались и усохли, изменились. По этому изменению шрама можно только с трудом понять, что там когда-то что-то происходило.

Криминалистика в Новой Медицине может стать сложной, если у нас не будет таких красивых серий КТ, как в этом случае. В этом случае мы могли планомерно систематически отслеживать

эндофитно растущую кисту в правой почке. Остаточно остаётся только ещё минимальное выпячивание ткани почечной паренхимы справа в вентральную часть правой почечной лоханки, но каждый беспристрастный наблюдатель обозначит это как обычное событие. Т.е. мы часто видим рубцовые изменения на КТ, которые позже на КТ органа больше не сможем правильно установить, потому что фаза восстановления пройдена, и дело не дошло, например, до экзофитных кист почки.



Заключительное замечание:

Случай этого пациента так увлекателен потому, что мы можем на нём продемонстрировать всю шкалу урологических и нефрологических³¹⁵ т.н. «заболеваний» и это практически при «девственных обстоятельствах».

У пациента были:

1. карцинома собирательных трубочек почки,
2. альбуминурия с нефротическим синдромом,
3. туберкулёз почки,
4. некроз почечной паренхимы,
5. нефрогенная гипертония,
6. гломерулонефрит и
7. экзофитно и эндофитно индурированные почечные кисты, которые восстановили функцию почек,
8. плановая нормализация гипертонуса на соответствующие возрасту значения без лекарств,
9. плановая нормализация нефротического синдрома.

Все эти диагнозы, представляющие собой урологически-нефрологическую мешанину практически всех заболеваний, о которых идёт речь, основаны на двух конфликтах, которые длились 47 лет. Самое интригующее в этом случае – это не только диагностика, но и процесс, в котором у нас есть серия брюшной и церебральной КТ, которые позволяют нам внимательно следить за протеканием заболевания. Как правило, трудно найти пациентов, которые имеют суверенитет, как этот пациент, чтобы быть командиром своего исцеления. Для большинства пациентов это было бы трудно, несмотря на оптимальные условия, (пациент знал о Новой Медицине еще до диагноза) потому что «нормальный пациент» мог бы впасть в панику.

А так у нас есть потрясающий случай, когда из-за двух конфликтов поражаются обе почки, и оптимальный ход заживления можно также оптимально отследить.

³¹⁵Нефрология = частичная область медицины, занимающаяся морфологией, функцией и заболеваниями почек

21 Лейкемия – фаза восстановления после рака кости

21.1 Введение

Некоторые читатели, которым, возможно, поставили диагноз лейкемии, хотят знать, что такое лейкемия. Другие считают, что уже знают это, прочитав много (официальной медицинской литературы) об этом. Общее для большинства пациентов, которые уже некоторое время имеют с этим дело, что они думают только «образами крови». Если, например, спросить, как у них дела, то последует ответ: «Спасибо, нормально, как сказал мой врач, мои лейкоциты³¹⁶ понизились до 50.000».

Официальная медицина не знает, что такое лейкемия. Она не знает причин. Но она утверждает, что это злокачественная болезнь и, если её не лечить, она ведет к смерти. Официальное медицинское симптоматическое лечение заключается в химио-«терапии». Смертность при этом очень высока. И только лимфолейкоз у детей, который раньше не лечился из-за безобидности, показывает псевдо-успехи с (щадящей) химией.

Слово «лейкемия» происходит от древнегреческого и означает «белая кровь». Это означает, что в периферической крови плавают относительно больше лейкоцитов, чем обычно. Кроме того, там нет нормальных лейкоцитов, только незрелые формы, так называемые «лейкобласты».

Все клетки крови, также и так называемые «эритроциты», вырабатываются в костном мозге, а именно за счёт деления так называемых «стволовых клеток» костного мозга. Хотя лейкобласты, в отличие от своих материнских клеток, стволовых клеток, больше не могут делиться, а растворяются в печени и перерабатываются в течение нескольких дней в новые белковые строительные элементы, врачи официальной медицины считают, что лейкобласты злокачественны. Верят даже в «лейкозные метастазы» и «лейкозные инфильтраты».

Существуют различные проявления лейкемии. Лимфобластный лейкоз, миелоидный лейкоз, и моноцитарный лейкоз. Сегодня известно, что эти проявления могут чередоваться друг с другом. По характеру протекания выделяют острый и хронический лейкоз. В соответствии с мнением официальной медицины есть т.н. «алейкозные лейкозы». Под этим понимаются те, при которых лейкобласты присутствуют в костном мозге, но не в периферической крови. С психикой и мозгом, как полагают, всё это не имеет ничего общего. Лейкемия считается чисто симптоматическим заболеванием костного мозга. Под этим - чисто гипотетическим – аспектом официальной медицины всё сводится к тому, чтобы снизить количество лейкобластов. Это достигается «успешно» с помощью клеточных ядов за счёт костного мозга. Когда костный мозг или стволовые клетки снова восстанавливаются, сразу начинается следующий раунд химиотерапии, чтобы, как считается, прогнать или уничтожить злокачественные лейкобласты.

Т.н. «пересадка костного мозга» исходит из гипотетического предположения, что после облучения костного мозга всего скелета со смертельной для органа дозой нужно только впрыснуть новые «подходящие» стволовые клетки в кровь, которые потом (также предположение) найдут путь до разрушенного костного мозга, там поселятся, и уже на месте будут производить «нормальные» лейкоциты. Однако никогда нельзя было доказать, что в костном мозге выросла бы хоть одна чужеродная стволовая клетка или что получатель костного мозга теперь получил бы группу крови (с 150 подгруппами) донора.

³¹⁶ лейкоциты = белые кровяные тельца

Тем не менее, продолжается «верование» и притворство, что так и должно быть. Если пациент и переживает такую «псевдотрансплантацию костного мозга», то только благодаря тому, что по каким-то причинам не получил полную смертельную для органа дозу облучения. Затем в какой-то момент собственные стволовые клетки начинают вырабатываться снова. И это продается как успех.

Факты, которые известны, не оспариваются. Но все выводы и терапевтические последствия, которые делались из этого, были неправильными. Кроме того, официальная медицина не имеет объяснения причин лейкемии, поэтому терапировала в принципе наобум.

Лейкемия так знакома нам в Новой Медицине потому, что мы:

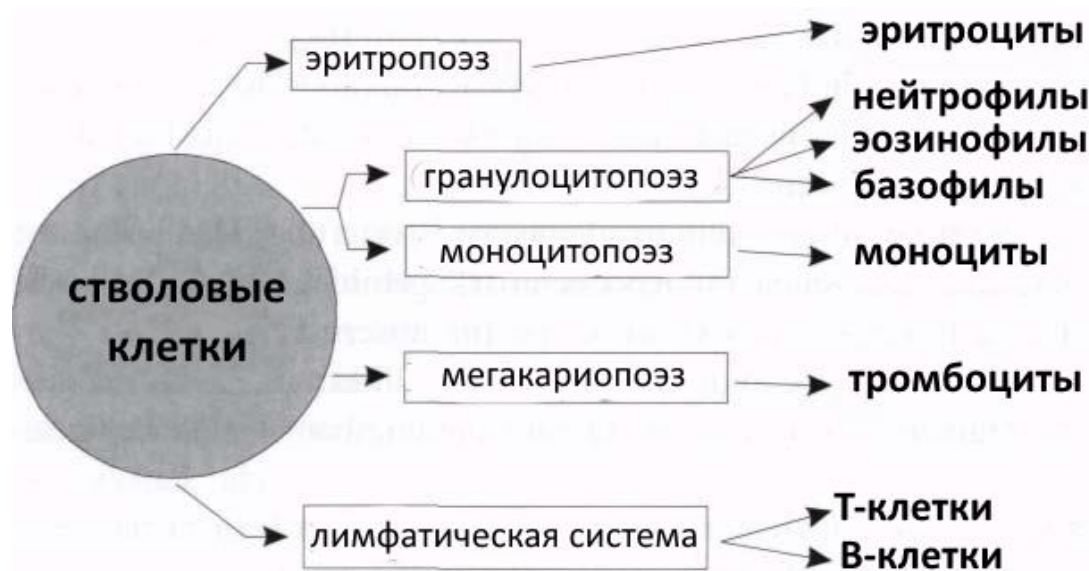
а) знаем её причины и течения,

б) знаем её биологический смысл, и

в) знаем, что лейкемия на самом деле является частью почти наверняка наиболее распространенной Специальной Биологической Программы, которая нам известна.

Ниже мы хотим более подробно остановиться на точке зрения Новой Медицины. После этого мы сможем понять и прежние заблуждения.

21.1.1 Как происходит образование крови?



Приведённая выше схема призвана показать, что все клетки крови происходят от одной и той же («плюрипотентной») стволовой клетки. Эта стволовая клетка расположена в костном мозге, кроветворном месте нашего организма. Весь процесс мы называем гематопозом (кроветворением).

До сих пор не совсем ясно, где на самом деле и кем образуются лимфоциты. Лимфобласты, безусловно, образуются в костном мозге. Лимфоциты будто бы возникают в лимфатической системе, то есть в селезёнке и лимфатических узлах (некоторые ошибочно считают, что также и в тимусе), но происходят от стволовых клеток, иммигрировавших из костного мозга.

Об эволюционных местах кроветворения тоже пока нет единого мнения. Со второго до восьмого месяца беременности место кроветворения вначале должно быть в печени, позже в селезёнке, а ещё позже окончательно переходит в костный мозг. Но во времена, когда костный

мозг не может формировать кровь, печень и селезёнка должны быть в состоянии снова заменить его в кроветворении. Так представлялось до сих пор. Но я считаю это неправильным в некоторых пунктах.

При кроветворении в 1-й части беременности вырабатываются «фетальные эритроциты», то есть клетки внутреннего зародышевого листка. Они не идентичны с более поздними мезодермальными эритроцитами, формирование которых всегда было и есть задачей среднего зародышевого листка, за исключением периода первых 3-4 недель. Селезёнка и лимфатические узлы – это органы среднего зародышевого листка. То, что они могли бы или могут образовывать стволовые клетки, вполне возможно себе представить. Но я не могу себе представить это для тимуса и печени, органов внутреннего зародышевого листка. Потому что хотя то, что в энтодермальный орган должны иммигрировать мезодермальные стволовые клетки, теоретически возможно, потому что в каждый орган также мигрировали кровеносные сосуды мезодермального происхождения, но я просто плохо представляю себе детерминацию функции. Кроме того, маловероятно, что печень снова возьмёт на себя свою старую функцию первых 3 недель эмбрионального периода. Если бы это было так, то у нас были бы совсем другие эритроциты (т.н. «фетальные эритроциты»).

Как бы то ни было, это чисто академическое рассуждение. И даже вопрос о том, образуются ли теперь все клетки крови в костном мозге или лимфоциты в лимфатической (лимфоидной) ткани, для нашего рассмотрения несущественен, так как костный мозг и лимфатические узлы по своей конфликтности и расположению Очагов Хамера в мозге расположены непосредственно рядом друг с другом.

Все эти клетки крови, происходящие от стволовой клетки, могут быть произведены чисто количественно в избытке, причем до сих пор никто не обратил внимания, даже не знал, что этот избыток носит лишь временный характер и функция этих чрезмерно произведённых клеток по большей части недостаточна, все они являются «бракованным товаром». Потому что, как мы уже видели в лейкоцитах нормальной морфологической природы внутри лейкемии, организм, по-видимому, всегда по возможности обращает внимание на то, чтобы нормальные лейкоциты всегда присутствовали в достаточном количестве, независимо от того, сколько дополнительных лейкобластов находится в наличии.

Итак, мы находим:

Эритроцитемия	При избыточном количестве эритроцитов
Миелоидный лейкоз	При избыточном количестве гранулоцитов или миелобластов
Моноцитарный лейкоз	При избыточном количестве моноцитов или монобластов
Лимфолейкоз	При избыточном количестве лимфоцитов или лимфобластов
Тромбоцитоз	При избыточном количестве тромбоцитов (очень редко, до сих пор признан как неопасный)

Таким образом, кроме размножения лейкоцитов, при лейкемии есть ещё размножение эритроцитов, называемое эритроцитемией или также сокращенно эритремией, которая также считается болезнью. Но на самом деле она представляет собой только чрезмерную форму фазы восстановления красной крови, когда с разрешением конфликта самооценки в конечном итоге анемия становится эритремией и лейкемией. И то и другое вместе, как это происходит в конце каждого процесса исцеления, по крайней мере, короткое время, называется пан-полицитемией, которая в официальной медицине также считается болезнью и поэтому также лечится цитостатиками в блаженном незнании причинных взаимосвязей.

Я сделал этот экскурс в нынешние представления официально медицины только для того, чтобы вы могли иметь представление о диагнозе, который вам говорят. На самом деле вы, конечно, должны знать, что они бессмысленны сами по себе, а ещё более бессмысленными становятся в своем предполагаемом прогностическом значении, пока истинные причины неизвестны. Конечно, если смотреть на это без причинных связей, то любое «слишком много» и любое «слишком мало» являются болезнью! На самом деле, фаза восстановления *ещё* не является нормальной фазой, но уже и не болезнью. Потому что, в принципе, любое исцеление - это очень значимое и приятное событие. Всегда были попытки предполагаемую болезнь классифицировать чисто морфологически на «слишком много» или «слишком мало» предполагаемого сорта клеток, которые потом менялись даже у одного человека (из миелолейкоза в лейкоз лимфобластов или наоборот). Потом считалось, что нужно «нормализовать» дело силой, а не терпеливо ждать, пока после длительного засушливого периода костного мозга в активной фазе конфликта с угнетением костного мозга, в фазе восстановления чрезмерное неправильное производство некачественных клеток иссякнет, и костный мозг снова прилежно, как и раньше, начнет производить только «нормальные» клетки. Но для этого надо сначала знать, что лейкемия – это положительная фаза восстановления! И что такое восстановительная ваготония, и что говорят 5 Биологических Законов природы Новой Медицины. Но они уже несколько десятилетий бойкотируются и замалчиваются!

21.1.2 Что такое лейкоз в Новой Медицине?

Ответ: лейкемия – это 2-я фаза (фаза восстановления) Специальной Биологической Программы среднего зародышевого листка (мезодермы), а именно т.н. «группы люкс», управляемой белым веществом больших полушарий мозга. «Группа люкс» потому, что здесь биологический смысл находится в конце фазы восстановления, а не в активной фазе, как во всех других группах.

21.1.3 Что происходит в течение всей Специальной Биологической Программы?

Ответ: остеолиз (потеря костной массы) в активной фазе конфликта и восстановление кости (она становится сильнее и тверже, чем раньше) в фазе восстановления. Одновременно происходит изменение показателей крови и сыворотки, все соответствующие симптомы которых мы до сих пор ошибочно рассматривали как отдельные «болезни».

21.1.3.1 Какие симптомы мы наблюдаем в активной фазе конфликта?

Ответ:

1. остеолиз = размягчение кости = истончение кости = остеопороз
2. церебрально: Очаг Хамера в белом веществе головного мозга в конфигурации стрелковой мишени
3. психически: либо генерализированный (у ребёнка или старика), либо специфический конфликт обрушения самооценки
4. вегетативные изменения: симпатикотония, нарушение сна, потеря веса, холодные конечности, постоянные думы о конфликте
5. понижение прочности остеолитических частей скелета.
6. прогрессирующий панмиелофтиз
 - а) анемия
 - б) лейкопения

7. Нарастающее снижение работоспособности из-за анемии.

21.1.3.2 Какие симптомы мы наблюдаем в фазе восстановления после разрешения конфликта?

Ответ:

После разрешения конфликта (КЛ) организм переключается на фазу ваготонного восстановления, в данном случае на фазу восполнения субстанции кости (рекальцинация). Следующие симптомы возникают один за другим:

1. Ваготонное расширение кровеносных и лимфатических сосудов. Диаметр кровеносных сосудов, суженных в предшествующей симпатикотонии, увеличивается в 3-5 раз. При этом с коэффициентом $n \times r^2$ (r = половина диаметра) объём в сосудах увеличивается. Поскольку в начале ни эритроцитов, ни лейкоцитов ещё доступно не больше, чем до конфликтолиза, объём должен быть дополнен сывороткой крови. В результате чисто математически уровни гемоглобина, эритроцитов и лейкоцитов (включая значение тромбоцитов) «провисают», хотя количество клеток крови не уменьшилось ни на одну клетку. Мы называем это дополнительной «псевдоанемией», которая кажется очень драматичной, но на самом деле не является таковой.

2. Через одну-три недели происходит увеличение количества лейкоцитов, обычно лейкобластов, лейкоз.

3. Ещё через 3-8 недель (в зависимости от продолжительности СА-фазы и, следовательно, при соответствующей плотности конфликта и расширения остеолита костей): увеличение эритроцитов до эритрогемии или коротко эритремии. Это означает увеличение количества эритроцитов в периферической крови, несмотря на расширение сосудов, то есть на самом деле слишком много крови в сосудистой системе, если бы диаметр сосудов был бы нормальным.

4. Чрезвычайная усталость, переутомление, при этом хороший аппетит. Усталость (часто с небольшой температурой) ранее считалась как признак отдельного заболевания (гриппа и др.).

5. Боль в костях из-за растяжения надкостницы («отёк надкостницы») с целью накопления каллуса.

6. Геморрагические диатезы вследствие расширения сосудов и сильно разжиженной крови.

7. Рекальцинация остеолитической части кости (прочнее, чем раньше).

8. То же самое при остром суставном ревматизме (остеолиз вблизи сустава).

9. То же самое при кифозе³¹⁷, кифосколиоз.

10. То же самое при болезни Бехтерева.

11. То же самое при остеосаркоме.

12. То же самое при переломе кости с СДХ.

Что это значит? При всех этих перечисленных симптомах лейкопения – это всегда *сопровождающий симптом* периферической картины крови или, по крайней мере, костного мозга, если в периферической крови не найдены т.н. «лейкобласты», причём всегда только в стадии восстановления.

Лейкемия - счастье лейкопении - это, пожалуй, самый распространённый симптом медицины, который нам вообще известен. Уровень периферических лейкоцитов (12.000 или 300.000) это индивидуальная реакция и не имеет особого смысла.

³¹⁷Кифоз = дорсально выпуклая кривизна позвоночника

21.2 Острый и хронический лейкоз

Лейкемия явно относится к Специальным Биологическим Программам мезодермы, среднего зародышевого листка. Это не самостоятельная болезнь, а процесс исцеления предшествующей фазы депрессии костного мозга.

Также после повреждения костного мозга, например, в результате радиоактивного облучения можно найти лейкемию в фазе восстановления. Однако об этом следует кратко рассказать немного позже, здесь обсуждается только лейкемия, обнаруженная в фазе восстановления Специальной Биологической Программы после конфликта обрушения самооценки.

Я изучил многие сотни лейкозов у своих пациентов и обнаружил следующее:

21.2.1 Правила лейкоза

1. Каждой лейкозной фазе предшествует лейкопеническая фаза, в которой в крови обнаруживается слишком мало лейкоцитов.

2. Каждый раз при лейкозной фазе абсолютное количество нормальных лейкоцитов всегда в норме. Оно не нарушается даже повышенным количеством лейкобластов, которые являются незрелыми лейкоцитами.

3. Лейкопеническая стадия перед лейкозом означает активную фазу конфликта обрушения самооценки с остеолизом кости на органическом уровне. После конфликтолиза этого обрушения самооценки находящиеся до сих пор в глубоком кризисе гемопоэз белой и красной крови приходит снова в норму, белые тельца крови, лейкоциты, начинают производиться очень быстро, а красные тельца крови, эритроциты и тромбоциты, с задержкой от 3 до 8 недель. Мы называем это «задержкой эритропоэза».

Симптом «лейкоз» не является исключительно только PCL-фазой Специальной Биологической Программы после конфликта обрушения самооценки. После облучения костного мозга в результате сбросов атомной бомбы или атомных аварий (Хиросима, Нагасаки, Чернобыль) мы также рассматриваем симптом «лейкемия» как признак попытки восстановления костного мозга. Появляется ли при этом генерализированный отёк мозга, мне неизвестно. Анемия – прямое следствие радиоактивного облучения³¹⁸.

³¹⁸Костный мозг, отвечающий за кроветворение, может быть повреждён радиоактивным излучением или экологическими токсинами и без того, что у пострадавшего было обрушение самооценки. Следствием является нарушение кроветворения, т.е. люди страдают от депрессии всех значений крови, это значит, у вас анемия. Прекращается радиоактивное облучение - наступает фаза восстановления. Об этом свидетельствует, в частности, увеличение лейкоцитов, которые снова нормализуются после окончания фазы восстановления. Официальная медицина ошибочно предполагает, что лейкоциты не могут нормализоваться естественным образом, и поэтому пытается «лечить» их химиотерапией и «добить» облучением в кратчайшие сроки. Т.е. уже, например, через радиоактивные лучи предварительно повреждённый костный мозг «терапевтически» ещё больше повреждается и отравляется. Ужасную кульминацию этих псевдотерапевтических мероприятий составляет «трансплантация» костного мозга, которая почти всегда летальна. Здесь жертве разрушают костный мозг с помощью рентгеновского облучения костей, а затем снова впрыскивают якобы подходящий для этого костный мозг донора. Плохо только: с помощью радиоактивной метки донорского костного мозга обнаруживается, что через несколько недель его больше нет, то есть донорский костный мозг был отторгнут телом и полностью выведен из организма как инородное тело. Следовательно, при «пересадке» костного мозга выживают только те, у кого недостаточно был облучён и разрушен собственный костный мозг, поэтому через некоторое время он снова кропотливо восстанавливается...

4. **Самая опасная фаза лейкоза это начальная стадия.** С расширением сосудов увеличивается анемия – но только математически за счёт более сильного разжижения сывороткой, а не абсолютного количества твёрдых элементов крови. Количество красных телец, которые и раньше были на низких значениях из-за низкого производства эритроцитов при «реальной» анемии, опять же, как сказано, только математически, значительно уменьшается, хотя из системы эритроциты не исчезают. Пациент чрезвычайно устаёт, а лечащий врач обычно распространяет панику!

Запомни:

До 50 г/дл гемоглобина, 1,5 миллиона эритроцитов и 15% гематокрита не паникуйте, всё нормально! Если значения находятся ниже, вам следует проконсультироваться с врачом Новой Медицины, возможно, необходимо соблюдать постельный режим. Если значения ниже 30 г/дл гемоглобина, можно – но без паники - говорить о переливании крови.

5. Худшая паника, которую добавляет больному в основном врач, это «конфликт кровопотери и травмы». При возникновении паники от «рака крови» пациент очень часто переживает психически конфликт крови или кровопотери, который подсознание не может различать. Только из-за этого тромбоциты, которые за счёт разжижения крови и без того показывают уровень между 50.000 и 70.000, падают на ещё более низкие значения. Из-за этой тромбопении (низкое количество тромбоцитов) пациент теперь действительно значительно легче кровоточит. Нарастает панический страх: «Вам нужны консервы тромбоцитов, консервы крови!» в частности, переливание *крови*, которое подсознание не может отличить от кровотечения, запускается замкнутый круг, из которого многие уже не смогут выбраться.

6. «Счастье лейкемии» заключается в том, что лейкемия - это уже фаза восстановления, следовательно, конфликт уже разрешён. Если пациент понимает взаимосвязи и ведёт себя рассудительно и спокойно, как животное, уверенное в своих инстинктах, то в большинстве случаев ничего не происходит. Я знаю 500 случаев пациентов с лейкозом, которые «поняли». У них у всех всё в порядке. Даже если человек пострадает конфликтным рецидивом, а затем снова получит лейкемическую фазу, он больше не паникует. Уровень смертности лежит не выше, чем у «нормальных» людей.

7. Почти ни один врач не позволяет делать себе химию, даже при лейкемии. Ни один врач не позволяет делать себе так называемую пересадку костного мозга, потому что это абсолютный вздор. Но, к сожалению, многие врачи позволяют себе распространять панику. Лимфолейкоз у детей указан как единственный «успех» официальной медицины, потому что при нём используют малое количество химиотерапии. Этих детей ещё тридцать лет назад *(от 1999 года – прим. редактора перевода)* вообще не лечили из-за «безвредности» этой формы лейкемии, они выздоравливали спонтанно и сами по себе. Эта «стандартизированная группа» - чистый манёвр мошенничества. «Стандартизированные группы» означают по различным критериям подобранные и составленные случаи, то есть группы, произвольно подобранные, например, по возрасту или по реакции на химиотерапию.

Я не хочу скрывать, что в 1984 году, когда вышла моя книга в мягкой обложке «Рак, болезнь души», я всё ещё считал, что лейкемия – вирусное заболевание. Между тем мои случаи научили меня лучшему. Лейкоз - это 2-я часть Специальной Биологической Программы. Как я знаю, вам сейчас не терпится задать много вопросов, поэтому я хочу заранее обсудить следующие догмы официальной медицины.

21.3 Лейкоз с точки зрения официальной медицины

Догмы официальной медицины и тех, которые используют монополию на эту т.н. официальную медицину для себя, очень противоречивы.

Полагают, что клетки костного мозга, которые образуют белые кровяные тельца, так называемые «стволовые клетки», начинают «раково вырождаться», т.е. что они дико и бессистемно начинают производить лейкоциты и уничтожают организм сопровождающими явлениями и т.н. «лейкемическими метастазами», которые могут опять же быть совершенно нормальными раками органа. Считается, что тип лейкоза может чередоваться, то есть лимфатический и миелоидный или моноцитарный лейкоз могут чередоваться друг с другом. Далее считается, что так называемые алейкемические лейкемии и лейкемические лейкемии у одного и того же пациента могут чередоваться друг с другом. Ни психика, ни мозг, ни кости не играют, по официальному мнению, никакой роли! Так называемые официальные врачи честно признаются, если говорить с ними наедине, что они, собственно, ничего не знают.

Главврач кёльнской детской клиники хотел внушить отцу, что сегодня статистически можно сохранить в живых до 90% пациентов, страдающих лейкемией. Ответ отца: «Но, господин доктор, я вижу, что в клинике всё по-другому. Я даже не вижу 10%, которые остаются в живых, да, в возрастной группе моего мальчика (9 лет) даже не одного.» Доктор: «Ну, в этой возрастной группе, конечно, нет».

Вместо этого пробуются всё новые и новые химиотерапевтические процедуры, которые ни один врач никогда не испробует на своем собственном ребёнке. Только самого простого никто не видит, а именно поразмышлять, что у различных возрастных групп детей, например, есть и психические различия, обусловленные развитием. Неужели так трудно применить различия, которые доктор видит на собственных детях, и к маленьким пациентам? Младенец – это не маленький ребёнок, и ребёнок – это не маленький взрослый.

Как только в своём упрямом невежестве или злонамеренности вмешиваются в биологический процесс с помощью химио-интоксикации и кобальтового облучения, и наносят неизгладимый вред костному мозгу и половым железам, сразу умножаются вероятности возникновения конфликта и осложнений. Потому что потом костный мозг должен дополнительно к обусловленному конфликтом угнетению кроветворения преодолевать ещё и тяжелейшие токсические поражения стволовых клеток костного мозга. Желая вылечить больного человека, делать его ещё больнее, всё это циничное невежество!

Особенно «разрушает самооценку» пациента его токсикогенная или радиогенная *кастрация*.

Представьте себе на одну минуту оленя на территории – простите мне этот пример, дорогие читатели, - которого кастрировали и который, несмотря на это должен восстановить свое первоначальное самосознание. Это невозможно. Защита его прежней территории тоже стала невозможной. Поэтому, если раньше он по какой-то причине пострадал обрушением самооценки, то теперь этот конфликт ещё более усиливается, потенцируется. Человек находится в похожей ситуации. Только невежественная медицина, которая считает, что нужно лечить болезни симптоматически, может заниматься этой примитивно-высокопарной «клеточной диагностикой», не принимая во внимание психику и мозг пациента.

Когда я был студентом, нас учили ещё, что у пациентов, у которых был диагностирован лейкоз, всегда был одинаковый клеточный тип, т.е. лимфобластный лейкоз, миелоидный лейкоз, недифференцированный лейкоз, промиелоцитарный лейкоз, моноцитарный лейкоз и т.д. Всё это не соответствовало действительности, как сегодня в любом учебнике можно прочитать. Типы клеток меняются. Почему это так, я могу только догадываться. А именно, я предполагаю, что это

зависит от констелляции конфликта и конкретной локализации остеолизом. Только никто не может понять, почему это знание, которое сегодня является всеобщим достоянием, давно не подвигло гематологов³¹⁹ и онкологов к переосмыслению. Потому что если бы «дикая стволовая клетка» вызывала бы лейкемию, то трудно понять, почему эта стволовая клетка должна постоянно иметь разных «детей». Эти так называемые догмы официальной медицины являются не системой, как их последователям хотелось бы верить, а «бессистемностью», именно «новыми платьями короля», в которые все верят и никто никогда не видел. То же самое и с плавающими в крови раковыми клетками, которые тоже никто никогда не видел и в которые всё равно необходимо верить. Они якобы должны создавать так называемые «метастазы», все совершенно разные по гистологии и происходящие от совершенно разных зародышевых листков – прямо-таки потрясающая глупость!

Терапевтически ни в одном медикаменте ещё не было обнаружено никакого статистического превосходства над другим. Поэтому, когда выходит на рынок новый препарат, все начинают покупать только его. Бедных пациентов угощают даже интралюмбальными³²⁰ инъекциями химиопрепаратов или вливаниями. И, конечно, никакое средство не может помочь, так как лечится только симптом, вместо того, чтобы узнать причину и устранить её. Ведь причина – психологическое обрушение самооценки. А уже сокрушительный диагноз «лейкемия» должен снова как молнией поразить как раз находящуюся в выздоровлении самооценку. Какое же у нас поколение врачей, из которых ни один никогда не мог себе этого представить?

Это постыдно, что бывшие так называемые коллеги не освоили даже диагностику тела. Таким образом, ни в одной университетской клинике Германии больным лейкемией не делают вообще КТ мозга, не говоря уже о рентгеновских снимках скелетной системы. Когда я однажды потребовал КТ мозга в Боннском университете, врачи только покачали головой, что же я хочу с таким нестандартным и таким ненужным обследованием. При этом ни один пациент не показывает больше симптоматики мозга (тошнота, головокружение, головная боль, оцепенелость и т.д.), чем «больной» лейкемией.

Также пугающе, что тысячи специалистов-учёных никогда не замечали, что течение болезни лейкемии на самом деле не течение болезни больного, а скорее течение выздоравливающего? Различные вегетативные иннервации, такие как симпатикотония или ваготония, не интересуют именно «современных» медиков. Они с полным презрением смотрят на «отсталых» первобытных медиков, которые никогда не интересовались ничем иным, как именно такими явлениями и психическими вещами.

³¹⁹гематология = специальность внутренней медицины, занимающаяся диагностикой, терапией и исследованием заболеваний крови

³²⁰интралюмбально = в поясничном канале (поясничный позвоночный канал)

21.3.1 Что говорит против хаоса догм официальной медицины

1. Незрелые клетки, так называемые лейкобласты, которые вымываются в кровь, должны показывать и дальше митозы, если они являются истинными раковыми клетками. Они явно этого *не* делают! Таким образом, не хватает критерия, который требует догма официальной медицины от раковой клетки, а именно, что она может размножаться путем деления.

2. Мы нигде не находим в теле «метастатические лейкозные раковые очаги», которые бы произошли от переселившихся лейкоцитов и которые вновь обрели бы способность к делению.

3. Тем не менее, настоящие раковые очаги, например, в лёгких, которые как аденокарциномы принадлежат внутреннему зародышевому листку, называют просто «лейкозные метастазы». Это совершенно абсурдно: ведь как должны лейкобласты среднего зародышевого листка, которые, как точно известно по радиоактивно отмеченным лейкобластам, никогда не смогут делиться в организме, выборочно производить рак то внутреннего, то внешнего зародышевого листка, только потому, что так хочет догма, совершенно абсурдное представление: морская свинка рождает телёнка!

4. Никто никогда не видел, как человек умирает от лейкобластов, даже если их сколько угодно много. Ведь лейкобласты умирают уже через несколько дней, растворяются. У многих сотен пациентов, которые лечились по моему совету, повышенное количество лейкобластов фазы восстановления после завершения фазы восстановления спонтанно и без малейших проблем или осложнений возвращалось к нормальным значениям. На самом деле у пациента всегда «нормальные» показатели «нормальных» лейкоцитов на протяжении всей лейкемической фазы.

5. Сколько бы лейкобластов не содержалось в крови, остальные «нормальные» лейкоциты почти всегда присутствуют в достаточном количестве, чтобы поддерживать фагоцитоз³²¹ бактерий. Так чем же мешают лейкобласты? Они не что иное, как безобидные дефектные избыточные товары, с акцентом на *безобидные*!

6. Наблюдаемые явления лейкобластов соответствуют Новой Медицине, согласно которой лейкобласты, плавая в крови, отделены нервно от мозга и не должны проявлять больше склонность к митозу.

7. Также сказка, что лейкобласты якобы «закупоривают» кровеносные сосуды, совершенно бессмысленна, потому что кровеносные сосуды на этом этапе максимально расширены. Даже нормально расширенный кровеносный сосуд лейкобласты не смогли бы закупорить даже близко.

8. Если уже «доказательства от противного» неопровержимы и могут быть бесконечно продолжены, то я нахожусь в выгодном положении, чтобы продемонстрировать вам положительные доказательства прямо-таки в неограниченном количестве, ибо каждый случай должен протекать следующим образом:

а) каждый пациент с лейкемией должен пострадать от предшествующего конфликта обрушения самооценки с СДХ, с последующей активной фазой конфликта и симпатикотонией. Каждый пациент должен был найти решение конфликта (КЛ), иначе у него не было бы лейкемии, потому что лейкемическая фаза является лучшим симптомом фазы восстановления!

б) у каждого пациента должен быть более или менее очерченный (генерализированный у детей) Очаг Хамера в белом веществе головного мозга, точно в том месте, которое отвечает за скелетную часть, относящуюся к содержанию конфликта. (См. схему в разделе «карцинома кости» в таблице «психика-мозг-орган»). У каждого пациента при лейкемии Очаг Хамера в белом веществе должен быть отчётливым как знак находящейся в исцелении пораженной части скелета.

в) У каждого больного в период активной фазы конфликта (СА-фазы) проявляются остеолиты скелетной системы или (в более лёгких случаях) лимфатической системы с одновременной депрессией кроветворения как белой, так и красной крови. Если происходит конфликтолиз, то остеолиты рекальцинируются под сильным отёком костной ткани и с сильной болью от напряжения периоста. После конфликтолиза с началом PCL-фазы кроветворение сильным толчком вновь приходит в движение. Сначала производятся чрезмерно много, хотя и в значительной или большей части непригодные лейкоциты (частично лейкобласты). После обычной задержки эритропоэза от 4 до 6 недель таким же образом происходит выработка эритроцитов и тромбоцитов, и здесь тоже

³²¹Фагоцитоз = поглощение и очищение бактерий

сначала с большим количеством клеток низкого качества, например, эритроциты с уменьшенной восприимчивостью кислорода. Результатом этого становится «отсроченная анемия» при одновременном лейкозе между конфликтолизом и нормализацией красной крови. При этом необходимо знать, что с момента конфликтолиза образуется больше эритроцитов, но чисто математически они дадут результат только позже.

г) Все нормы количества клеток периферической крови в лейкомической фазе объективно измеряются неправильно по той простой причине, что официальные медики вообще не принимают ваготонную фазу как качественно совершенно особую фазу. Они также не принимают к сведению, что в ваготонной фазе периферические кровеносные сосуды имеют довольно значительный *плюс в объёме* по сравнению с симпатикотонной или нормотонной фазой. Например, гематокрит является коэффициентом объёма эритроцитов к общему количеству сыворотки крови. В норме этот показатель составляет 45% клеток крови и 55% сыворотки крови. Но этот расчёт верен только до тех пор, пока объём сосудов может быть принят как равный или сопоставимый с другими пациентами. Но это не так! Мы должны установить гематокрит по отношению к общему объёму крови, находящейся в кровотоке, что является синонимом абсолютного количества эритроцитов в периферической крови. Только это можно сравнивать друг с другом. Ведь если у «больного» лейкозией/«выздоровливающего» ребёнка количество эритроцитов 2,5 миллиона на мм³, но из-за широко открытых сосудов вдвое больший объём крови на периферии, то в действительности, рассматривая в *абсолюте*, у него столько же эритроцитов в сосудистой системе, сколько и у «нормального», но до сих пор считается у нас «сильно анемичным». Его усталость, связанная с ваготонией, неправильно интерпретируется как «анемическая усталость», и пациенту прописывают переливание крови, которое ему на самом деле совсем не нужно, но которое он обязательно должен получить - бессмысленно, только из «догматических соображений»! Нет необходимости пациенту совершать нормальные физические нагрузки, которые он в состоянии переносить, только если он не находится в ваготонии, наоборот, он должен отдыхать и ждать фазы восстановления и щадить себя, как это делает любое животное. Предполагаемые якобы объективные значения картины крови на самом деле являются благочестивым заблуждением, потому что они оставили без внимания самый важный фактор.

Но теперь, конечно, на первый план выходят целые залпы ваших вопросов, дорогие читатели: да, но почему или от чего люди умирают при лейкомии?

Ответ: если знать Новую Медицину, то почти никто не умирает от лейкомии. Огромное количество пациентов умирают от ятрогенных причин, то есть от предполагаемой терапии, на самом деле псевдотерапии или от ятрогенного **нелечения** нормальных осложнений. Практически ни одно животное не умирает от лейкомии, если оставить его в покое.

Потому что лейкомия, я должен это ещё раз подчеркнуть, на самом деле является лучшим признаком исцеления ранее возникшего конфликта обрушения самооценки. Рассматривать исцеление как болезнь бессмысленно.

21.4 Различные стадии протекания конфликта обрушения самооценки

CA-фаза	Обрушение самооценки	Процесс белого вещества головного мозга	панмиелофтиз
PCL-фаза	Возвращение самооценки посредством конфликтолиза	Отёк в белом веществе головного мозга как признак выздоровления	Пангематопоз с задержкой красной крови

Теперь мы хотим систематически рассмотреть различные стадии разрушения самооценки, связанных с ними Очагов Хамера в белом веществе головного мозга и костных остеолитов. Но прежде на этом месте я должен упомянуть одну важную особенность, потому что лейкемия рассматривается здесь как отдельная глава из-за своего большого значения в медицинской практике, хотя на самом деле её нужно было бы лечить просто как рак среднего зародышевого листка.

Средний зародышевый листок или мезодерма – это то, что при травмах отвечает за рубцевание по всему телу. Также и у раковых опухолей, исходящих из энтодермы или эктодермы, восстановление рубцеванием, инкапсуляцией и т.д. происходит соединительной тканью мезодермы. Самим соответствующим зародышевым листком обеспечивается «только» фактическое исцеление в сотрудничестве с микробами и перикарциноматозным образованием отека.

Способность к «*заживляющему наросту*», или келоидному образованию, свойственна всем мезодермальным клеткам. По этой причине протекание «ракового заболевания» в целом в органах среднего зародышевого листка значительно отличается от раковых заболеваний двух других зародышевых листков. У кости, например, в активной фазе конфликта (CA-фаза) при остеолитизе костные клетки разрушаются, в то время как на этом этапе при раке внутреннего или старого среднего зародышевого листка наблюдается размножение клеток. Типичным в активной фазе конфликта при карциноме кости является *некроз*, в то время как в фазе восстановления (PCL-фаза) начинается мощный, но очень хорошо организованный рост клеток каллуса. Для патологоанатома гистологическую разницу между образованием каллуса при переломе кости и рекальцинацией остеолита рака кости (= саркомой) на гистологическом препарате определить невозможно. Они определяют, как уверял меня недавно профессор патологии, этот вопрос по рентгеновским снимкам, благодаря чему они могли бы практически сэкономить на гистологическом исследовании. Рост клеток соединительной ткани или костных клеток в процессе заживления на самом деле вполне нормален. Тем не менее, гистологи говорят о «саркоме», особенно если нарост соединительной ткани слишком бурный.

В действительности, это должно быть ясно сказано ещё раз, что даже этот перебор роста ткани в принципе не является ничем патологическим, а, пока у нас не возникает чисто механических проблем от защемления нервов, артерий или т.п., скорее косметически-эстетическим делом, не затрагивая наше самочувствие. По сути, это как один большой шрам, т.н. келоидный шрам. Многих людей беспокоит психологически то, что они считают, что где-то там растёт «слишком много» чего-то, хотя и безобидного, животных это не беспокоит практически никогда.

Лейкемия – это практически своего рода саркомоподобный рост клеток крови, только с той разницей, что огромное количество и недостаточное качество клеток крови уже через несколько дней снова вытесняется организмом. Стволовые клетки костного мозга так долго находились в депрессии кроветворения во время активной фазы конфликта (СА-фаза) из-за симпатикотонуса в результате специальной программы в мозге, что, в конце концов, они мало или вообще не вырабатывали клетки крови. Мы называем это панмиелофтиз (что значит чахотка костного мозга).

С момента конфликтолиза процесс снова меняется: тормоза отпускаются, и энергичным толчком костный мозг снова начинает работать. Но прежде всего - это касается белой и красной крови - в значительной степени производится «бракованная продукция», именно лейкобласты. Лейкобласты - самые невинные и безобидные клетки, которые когда-либо существовали! Каждый, кто утверждает что-то другое, лжёт, потому что не может назвать ни одного вреда, который нанесли бы лейкобласты. Со временем качество клеток крови, которое сначала будет желать лучшего, постепенно улучшается - и через несколько месяцев костный мозг снова овладевает эритропоэзом³²² - всегда при условии, что разрешение конфликта продолжается и возможные осложнения (временная анемия, отёк мозга, боль в костях) находятся под контролем.

Если СА-фаза и PCL-фаза часто и на короткий срок чередуются, как это довольно часто происходит в повседневной жизни, обусловленной реалиями, тогда гематологи говорят, конечно, не зная причин, об «алейкемическом лейкозе», что означает: Хотя первые признаки наращивания лейкопоэза³²³ в виде лейкобластов уже присутствуют, особенно в костном мозге, но количество лейкоцитов в целом понижено. В таком сочетании ещё ни один гематолог никогда не мог уловить смысл, да это и понятно, потому что без учёта конфликтной ситуации такое вряд ли объяснимо.

Остеолизы кости с признаками рекальцинации кости (прочнее, чем раньше) принадлежат к мезодермальной группе, управляемой белым веществом головного мозга, так называемой «группе люкс», потому что биологический смысл (прочнее, чем раньше) находится в конце фазы восстановления. Такую роскошь матушка-природа позволила себе только в этой группе.

Запомни:

Лейкемия это вторая часть Специальной Биологической Программы, а именно *процесса исцеления!* или также PCL-фаза *после разрешённого конфликта*:

Психически:	Состояние после разрешённого конфликта обрушения самооценки
Церебрально:	Отёк в Очаге Хамера в белом веществе головного мозга
Органически:	Восстановление после остеолiza кости, карцинома лимфатических узлов, разрастание соединительной ткани также после травм (которые представляют собой также обрушение самооценки ослабленной силы)

Остео- и лимфо-саркома – это тип чрезмерного протекания исцеления после предварительного обрушения самооценки или после травмы. Саркома соединительной ткани соответствует лейкозному процессу без изменений картины крови.

Эта схема не является мысленной моделью, а в каждом отдельном случае доказуема, следовательно, является Биологической Закономерностью. Это значит простыми словами: эволюционно все т.н. саркомы принадлежат среднему зародышевому листку, управляемому белым веществом головного мозга, таким образом, составляют единое целое.

³²²Эритропоэз = образование эритроцитов (красных телец)

³²³лейкопоэз= образование лейкоцитов (белых телец)

Психически:	Все так называемые саркомы соединительной ткани и кости являются процессами восстановления после разрешённого конфликта самооценки, самые тяжёлые обрушения самооценки вызывают остеолиты, менее тяжёлые т.н. карциному лимфатических узлов или саркому лимфатических узлов. Самые слабые вызывают изменения сосудов и соединительной ткани.
Церебрально:	Все без исключения сообщающиеся ареалы находятся в белом веществе. Чем краниальной ³²⁴ органы, тем фронтальной в мозге (белом веществе), чем каудальной ³²⁵ в органе, тем окципитальной в мозге. (Для головы и рук сообщающиеся ареалы фронтально, для ног окципитально)
Органически:	К пострадавшим органам относятся все опорные органы, принадлежащие среднему зародышевому листку. Все они также имеют сообщающиеся ареалы в белом веществе головного мозга. Все опорные органы реагируют факультативно с СДХ и органической локализацией после обрушения самооценки в кости, лимфатических узлах, сосудах и соединительной ткани. Локализация зависит от того, какая последовала ассоциация и какова тяжесть конфликта.

Различие острых и хронических лейкозов можно понять, только если принять во внимание каждую конкретную конфликтную ситуацию. Острые лейкемии являются результатом острого драматического конфликта самооценки, чаще всего одноразовой ситуации или проблемы, которая длится некоторое время конфликтно, в то время как хронические лейкемии являются результатом конфликтов, которые не являются проблемой, но затем время от времени вспыхивают снова и снова. Я приведу вам несколько примеров этого.

Здесь я сознательно воздержусь от обсуждения различных видов лейкемии в старом стиле, как это делается в стандартных учебниках, тем более что, как я уже упоминал, различные виды могут чередоваться. Если я когда-нибудь узнаю, какую психическую и мозговую дифференциацию следует искать за этим, или что вообще её можно за этим искать, я с удовольствием займусь этим. Я только подозреваю, что острые и хронические лимфолейкозы, более тесно связанные с лимфатической системой, обычно имеют причиной снижение самооценки меньшей силы.

Кстати, белое вещество головного мозга – единственная область, которую я нашёл до сих пор, где переходы между конфликтом самооценки, связанным с СДХ, и более мягким прогрессирующим снижением самооценки текучи. Этот более мягкий способ снижения самооценки также называется декальцинацией или деминерализацией. У взрослого можно достаточно точно определить причину, потому что при обусловленном СДХ обрушении самооценки отёкшая область белого вещества в фазе восстановления чётко очерчена. Мягкая деминерализация (= остеопороз = инфантильная или возрастная форма в соответствии с ожиданием самоэффективности) более расплывчата. Это трудно отличить у ребёнка или подростка, которые обычно реагируют *генерализованно* при нарушении самооценки, обусловленной СДХ, но кроме того, область конфликта также не ограничивается, а генерализируется как типичный признак ощущения детей. («Мать избивала меня, она больше терпеть меня не может») Старый пациент может реагировать снова «по-детски» и пострадать более обобщённым обрушением самооценки, например, при остеопорозе у стариков.

³²⁴краниально = в направлении головы

³²⁵каудально = в направлении хвоста

21.5 Самое распространённое проявление лейкоза как сопутствующий симптом исцеления декальцинации шейки бедра, таза и позвоночника. Остеосаркома

Три проявления лейкемии особенно распространены. Вот почему мы должны обсудить их здесь. Конечно, официальная медицина не подозревала об их связи с лейкемией. Но для нас это не имеет значения.

1. Перелом шейки бедра и исцеление некрозов головки бедренной кости и вертлужной впадины, острый суставный ревматизм.
2. Все виды искривлений позвоночника (сколиозы, кифозы, болезнь Бехтерева).
3. Остеосаркомы.

21.5.1 Перелом шейки бедра - Некроз головки бедра - Острый суставный ревматизм

На первый взгляд, эти три очень распространённых симптома не имеют ничего общего друг с другом. И все же они, конечно, принадлежат к одному и тому же типу Специальной Биологической Программы.

Два первых симптома раньше обнаруживали почти исключительно во 2-й фазе, фазе восстановления, потому что они проявлялись драматически. Некроз тазобедренного сустава тогда относился к острому ревматизму тазобедренного сустава. Шейка бедра (конфликт: «я не справлюсь!») обычно всегда переламывается в фазе восстановления, когда надкостница («костный чулок»), которая в результате отхода кости из-за внутреннего заживляющего давления становится «надкостничным мешком», отделяется от кости и больше не обеспечивает ей опору. Кость практически лишается опоры, «плавает» внутри надкостничного мешка и может сломаться особенно легко при малейшем пустяке (например, от небольшого поворота стопы).

Конечно, с помощью КТ-устройства при плановом осмотре сегодня можно обнаружить остеолиты даже в активной фазе конфликта, например, головки бедренной кости или шейки бедра, которые раньше обычно были обнаружены только в PCL-фазе, когда эти симптомы становились болезненными или так называемым патологическим переломом. Конечно, в некоторых случаях уже может присутствовать лейкемия (алейкемия или уже лейкемия или даже полицитемия), если пациент уже прошёл алейкемическую стадию или даже достиг фазы полицитемии.

21.5.1.1 Перелом шейки бедра

Симптомы остеолита бедренной кости, так называемой декальцинации шейки бедра, появляются только тогда, если у шейки бедра возникает так называемый «спонтанный перелом», это значит, что ответственность за перелом в основном несёт не безобидная травма шейки бедра, а остеолит кости в области шейки бедра. Но даже при остеолите шейка бедра всё ещё удерживается из-за твердой, как бандаж надкостницы вокруг шейки бедра, поэтому в активной фазе конфликта, когда надкостница плотно прилегает к кости и придает ей опору, перелом шейки бедра происходит относительно редко, за исключением случаев, когда шейка бедра уже обширно декальцинирована. Конфликт всегда: «Я не справлюсь». При этом принадлежность к стороне тела, конечно, различна:

У правшей это так: если мать считает, что она не справляется со своей собственной матерью или с одним из своих детей, то поражается левая шейка или головка бедра. Если то, с чем предполагается не справиться, связано с партнёром, то тогда затронута правая сторона. *У левши* все наоборот.

Сразу после конфликтолиза (КЛ), когда пациенты убеждены: «теперь я справлюсь!», внутри остеолиза устанавливается огромное давление ткани от появившегося там заживляющего отёка, который раздувает надкостницу. Для этого требуется значительное давление, потому что надкостница очень грубая и твердая. Это растяжение периоста («надкостничный мешок») очень болезненно. Одновременно остеолизированная, то есть декальцинированная кость теряет свою опору, которую раньше давала ему надкостница.

С этого момента декальцинированная шейка бедра плавает практически в центре этого надкостничного мешка. Малейшее неловкое движение, чаще всего неудачное вращательное движение в туалете или спотыкание из-за боли, например, на лестнице, может вызвать перелом.

Надкостница представляет собой полупроницаемую мембрану, через которую тканевая жидкость выдавливается внутренним давлением и приводит к отёку ткани за пределами периоста. Это часто неправильно истолковывается как тромбоз в паху и области бедра, потому что никто не знал, да и не хотел знать, как работает этот механизм.

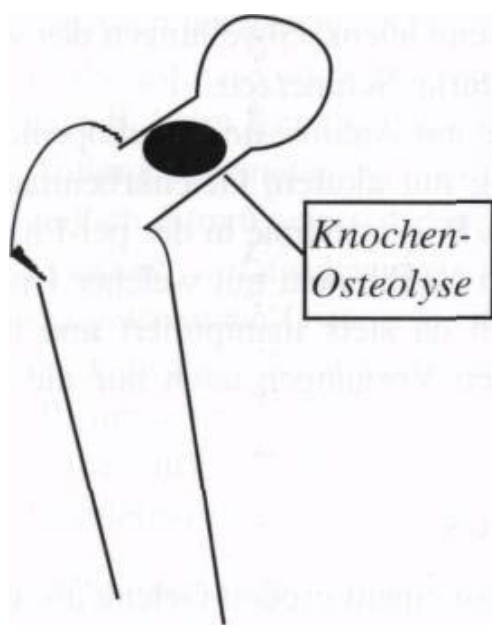
Смысл и цель очень сильного и болезненного давления в «надкостничном мешке» состоит в том, чтобы сохранить трафарет, то есть форму кости, до завершения фазы восстановления, и чтобы кость по окончании исцеления, после которого она станет твёрже, чем раньше, могла примерно сохранить свою былую форму.

21.5.1.2 Каллус

С момента конфликтолиза в надкостничном мешке образуется каллус (костные клетки), который не выталкивается через полупроницаемую надкостничную мембрану, но остаётся в надкостничном мешке. Как только накоплено достаточное количество каллуса в надкостничном мешке, что на рентгеновском или на КТ-снимке видно как увеличение белой окраски надкостничного мешка, последний снова сжимается, и начинается образование костной ткани – во 2-й половине фазы восстановления.

Поскольку кость, а также костный мозг шейки бедра является органом образования клеток крови, восстановление кости шейки бедра также сопровождается одновременно лейкозом и последующей полицитемией. Всё точно так же происходит при рекальцинации или реконструкции любого остеолиза костной системы, независимо от места нахождения! Лейкемия является лишь *сопутствующим симптомом* этой фазы восстановления кости, которую мы можем видеть по анализу крови или по картине костного мозга. При этом затронуты не только клетки костного мозга в области надкостницы, то есть локально, но и во всем организме. Таким образом, вся кроветворная система реагирует, даже если очевидно, что затронута только одно конкретное место. Так что при любом восстановлении, что, конечно, относится и к активной остеолизирующей фазе с её кроветворной депрессией (= анемия и лейкопения), организм поражается не только локально, как считали до сих пор, но вовлекается вся скелетная система, всё кроветворение, не говоря уже о мозге или даже о психике!

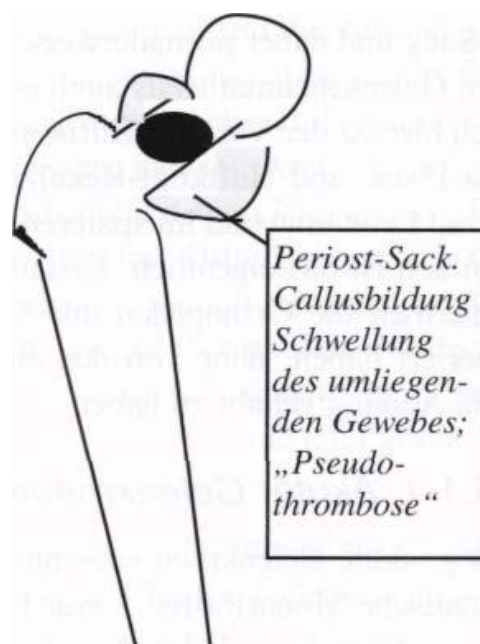CA-фаза



Остеолиз кости

PCL-фаза

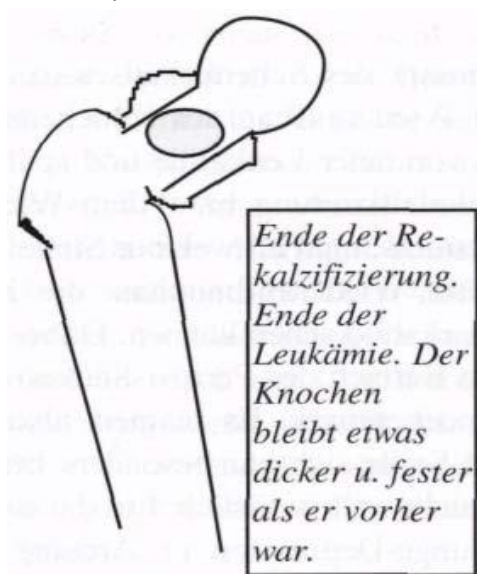лейкемия



Надкостничный мешок. Образование каллуса, отёк окружающей ткани; «псевдо-тромбоз»

21.5.1.3 Некроз головки бедра – (острый) суставный ревматизм головки бедра

Ре-нормализация



Конец рекальцинации.

Конец лейкемии. Кость остается несколько толще и крепче, чем раньше.

Головка бедра и вертлужная впадина покрыты не надкостницей, а хрящом. Этот хрящ очень хорошо проницаем для т.н. *транссудата*³²⁷, т.е. для такой тканевой жидкости, которая практически не содержит белков и просто выдавливается посредством полупроницаемых мембран, какими являются надкостница или суставный хрящ.

³²⁷транссудат = невоспаленное излияние в полости тела и тканей

В отличие от этого *экссудативная* тканевая жидкость обозначает, например, специально произведённое мезотелиомой в PCL-фазе излияние в плевру или брюшину (асцит) и содержит много белка. В PCL-фазе через хрящ выдавливаемая тканевая жидкость (отёк восстановления) вызывает обширные суставные излияния т.н. острого суставного ревматизма, в данном случае ревматизма тазобедренного сустава. Здесь в области суставов нет надкостничного мешка, и поэтому, как правило, при таких отёках суставов при т.н. остром суставном ревматизме нет сильной боли. И здесь тот же принцип: некроз головки бедра с анемией и лейкопенией в СА-фазе и рекальцинация головки бедра с острым суставным ревматизмом и лейкозом, а на более поздней стадии полицитемией, в PCL-фазе. Вот так, собственно, это просто. Удивляет, смотря ретроспективно, с какой беззаботностью ортопеды и хирурги всегда манипулировали и оперировали, не имея ни малейшего представления о реальных процессах.

21.5.1.4 Острый суставный ревматизм

Т.н. острый суставный ревматизм, в основном крупного сустава в качестве так называемого ревматического моноартрита³²⁸, раньше был очень распространённым т.н. заболеванием/симптомом. Каждый врач знал: это займет несколько месяцев. Обычно у пациентов была умеренная лихорадка от 38° до 39°. Поражённый сустав был красным, горячим, очень сильно опухшим и болезненным («rubor - calor - dolor - functio laesa»), а его функция была сильно ограничена. О причинах ничего не знали, предполагалось, что стрептококковые токсины, гнилые зубы или их корни, выступали в роли так называемых «токсичных очагов». Всё это были лишь гипотезы. Лечили, однако, во многом правильно: больной просто должен был лежать 4-6 месяцев, ничего другого он и не мог делать. Было строжайше запрещено прокалывать такое опухшее колено, локоть, плечо или бедро! У нас были целые курортные клиники, специализирующиеся на остром суставном ревматизме. Насколько мне известно, от этого почти никто не умер. Иначе бы я должен был это знать, потому что в качестве осуществляющего надзор врача и врача водных процедур в медицинской университетской клинике Гейдельберга, которому также подчинялась подготовка медицинских душеров, я был врачом по связям с такими клиниками. Тогда, до эпохи КТ, мы ещё не знали о том, что

а) каждый из этих острых случаев суставного ревматизма в кости близ сустава имел остеолит, и
б) что любой острый суставной ревматизм представлял собой рекальцинацию в фазе восстановления, и

в) то, что обнаруженное при этом сильно повышенное количество лейкоцитов, которое мы восприняли как сопутствующий воспалительный симптом, было, конечно, не чем иным, как лейкозом,

г) конечно, мы даже не знали, что это была фаза восстановления решённого конфликта Специальной Биологической Программы, например, относительно колена: конфликт обрушения самооценки в области спортивности,

д) кроме того, мы ещё не могли знать, что врачи когда-нибудь станут так бесконечно глупы, чтобы эти островоспаленные суставы разрезать для «пробной эксцизии», после того как с помощью наших КТ-устройств можно было обнаружить остеолит вблизи сустава, так что теперь каллус вытекал в ткань, и теперь приходилось ампутировать, например, ноги (при остром коленном суставном ревматизме) с диагнозом «остеосаркома» прямо-таки пачками. Смертность: 98%. Раньше у нас от этого никогда не умирал ни один пациент. Выживаемость 100%!

³²⁸ моно - = часть слова со значением одна, единственная

Однажды я потрудился и позвонил в 3 университетские клиники с вопросом, где находится отделение острого суставного ревматизма или куда таких пациентов направляют. Мне сообщили во всех 3 университетских клиниках, что таких отделений больше не существует. Таким пациентам будет сделана пробная эксцизия, после чего их поместят в онкологическое отделение и обработают химиотерапией под диагнозом «крайне злокачественная остеосаркома», как мне любезно объяснил только один главврач. Теперь в любой книге по онкологии можно прочесть, что остеосаркома, которую лечат химиотерапией, хирургией и морфием, имеет очень высокую смертность.

Я знаю, что говорю, когда утверждаю: таким бесконечно глупым не может быть ни один врач, чтобы не заметить: раньше при остром суставном ревматизме не умер ни один человек, а сегодня при точно такой же симптоматике, но при измененном теперь диагнозе («остеосаркома») умирают практически все!

21.5.1.5 Профессиональный спорт и костная декальцинация (остеолиз = рак кости), остеосаркома и лейкоз

На первый взгляд спорт не имеет ничего общего с остеолизом, т.е. раком кости, рекальцинациями и лейкемией. Но это обманчиво. Согласно Новой Медицине, это вообще неотделимо друг от друга.

Профессиональный спорт требует максимальной производительности, как на органическом, так и на психическом уровне. Эти максимальные результаты спортсменов может достичь только в симпатикотонии. Обычно для этого достаточно физиологической симпатикотонии, с помощью которой каждый человек и каждое животное могут повысить свои результаты. Но в случае биологического конфликта с СБП эта производительность может быть увеличена в разы. При СБП спортсмен может достигать максимальных результатов, выходящих за рамки его лимита производительности. Все восхищаются им: «Какой он молодец!» Если, например, профессиональный велосипедист превысил свои результаты, ставшие возможными благодаря этому, и после сезона он позволил себе немного отдохнуть, то он попадает в PCL-фазу и например, набирает 10 кг веса. Все говорят: «Как он сейчас плох!» «Да, - говорят потом спортивные врачи, - это потому, что у него лишний вес».

Это верно лишь наполовину, потому что всё состояло только лишь из гипотез, которые к тому же выдвигались только на органическом уровне. Никто никогда ничего не понимал!

У каждого спортсмена в дополнение к обычным человеческим конфликтам, которые также есть и у других людей, бывают специализированные вызванные спортом биологические конфликты, например, если он проиграл в решающей игре чемпионата. Обычно спортсмен воспринимает эту неудачу как обрушение самооценки спортивности, причем каждый вид спорта имеет свои особые области скелета, где проявляется этот конфликт самооценки. У легкоатлета или теннисиста это обычно в области колена, у гандболиста – в области локтя, если в решающий момент он не смог забросить решающий мяч в ворота. С другой стороны, если он был слишком медленным, то конфликт может проявиться и в области колена, а также в области щитовидной железы (конфликт не быть достаточно быстрым, чтобы добраться до куска или мяча). У футболиста неспортивность в ожидании самоэффективности может проявляться либо в области колена, либо в области стопы, у игрока в настольный теннис – в области запястья, у метателя копья – в области плечевого сустава, с помощью которого он бросает копье. Если футболиста из-за его неудачи удаляют из команды, сажают на скамейку запасных или переводят во 2-ю команду, то он обычно страдает ещё и от дополнительного территориального конфликта.

Всего этого мы, конечно, до сих пор не знали. Мы считали, что спортсмен должен быть только хорошо мотивирован для достижения высоких результатов, в случае необходимости за деньги или ... с допингом.

Когда вы прочтете эту главу, дорогие читатели, пелена упадет с ваших глаз. Тогда вы сможете смотреть на профессиональных спортсменов совсем другими глазами.

Основной принцип довольно прост. Нам нужно вспомнить 2-й Биологический Закон природы, то есть наступление симпатикотонии после СДХ, и ваготонии с эпилептоидным кризисом после разрешения конфликта.

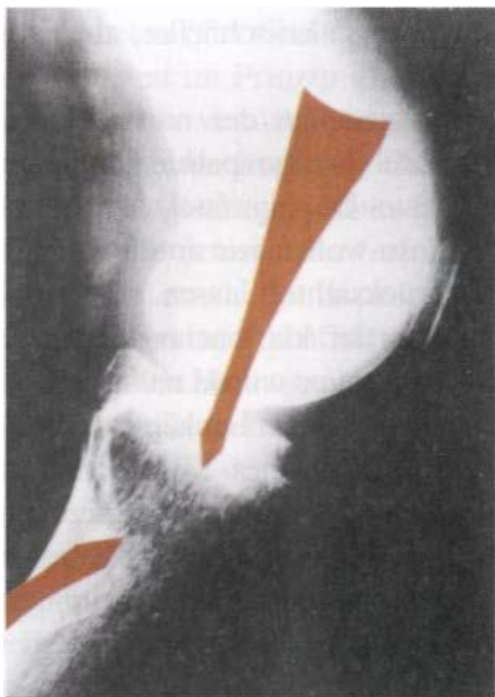Если спортсмен, например теннисист, пострадает биологическим конфликтом в смысле нарушения самооценки своей спортивности, потому что на турнире в решающем матче (финале) ему попался «черный день», и его мысли были, может быть, совсем в другом месте, благодаря чему он пострадает от конфликта не оправдавшегося ожидания самоэффективности, то он попадает в длительную симпатикотонию. Следующие несколько недель он настолько хорош («в самой лучшей форме своей жизни»), что выигрывает следующие турниры. Потому что теперь у него есть стимулятор постоянной симпатикотонии дополнительно к своему пределу результативности. Мы также можем сказать: у него естественный «допинг».

Если ещё через 4 или 6 недель он чувствует, что теперь он исправил ошибку/вину, то у него происходит разрешение конфликта и он попадает в ваготонию. На органическом уровне в этой активной симпатикотонной фазе конфликта в области колена или, если речь шла больше о попадании мяча, в локтевой области ударной руки, образовался остеолит. В фазе решения теперь этот сустав отекает. Теннисист «заболевает». Все понимают, что больной игрок не может принести полную мощность. Таким образом, он щадит себя, пока он снова не станет «здоровым», т.е. сустав перестанет быть отёчным.

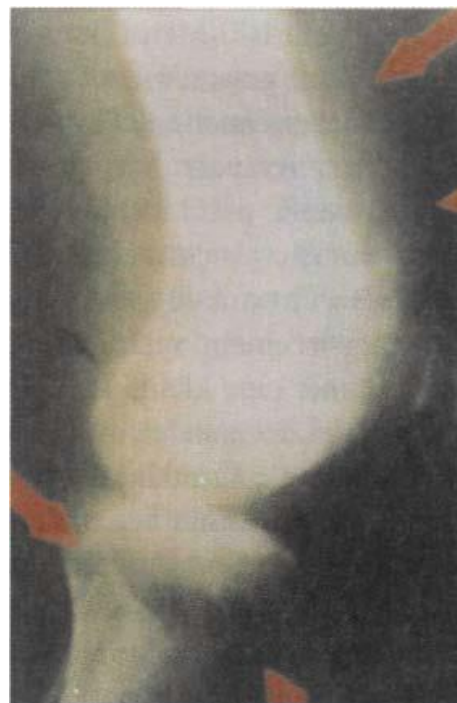Но в будущем на этом месте у игрока образуется свой трек. В каждом эндшпиле, который он проигрывает, он снова попадает на трек. Если рецидив длится всего неделю или две, то это опухание сустава, возможно, будет не таким сильным, чтобы можно было его заметить. Игрок играет - в ваготонии - и играет плохо. Он играет плохо не потому, что он плох, а потому, что он в ваготонии, даже если у него при этом нет лихорадки. Любая зверушка в соответствии со своим инстинктом легла бы в гнездо и подождала бы, пока настанет снова время помериться силами с противником. О спортсмене же пустословят как о «ведущем спортсмене», об устойчивости результатов и подобном. Спортсмен должен играть, хотя на самом деле он не может добиться высоких результатов в этот момент.

Ещё хуже когда, например, после СДХ при конфликте обрушения ожидаемой самоэффективности для спортсмена сезон закончился (сезон велогонки, теннисный сезон, футбольный сезон). Тогда он ломает себе голову, возможно до следующего сезона о своем конфликте... и, возможно, даже сможет решить его только в конце следующего сезона.

Я хочу показать вам такой случай: 17-летний теннисист проиграл молодежный чемпионат клуба молодому и более слабому товарищу по команде, у которого он всегда выигрывал. В тот день у него был как раз такой неудачный день. Он пострадал конфликтом обрушения спортивной самооценки с остеолитом в области левого колена (большая берцовая кость = Tibia и бедренная кость = Femur). Поскольку после проигранной игры сезон завершился, он смог разрешить свой конфликт только через год, став, наконец, чемпионом молодежного клуба. С этого момента выигранного клубного Чемпионата, т.е. решив конфликт, у него появилась боль в левом колене.



Остеолиз верхней суставной поверхности большеберцовой кости на высоте сустава, раньше известный как т.н. «синдром Шлаттера».



В PCL-фазе, то есть после выигранного чемпионата юниоров, случился т.н. спонтанный перелом остеолитической головки большеберцовой кости, прежде чем собственно процесс восстановления реально вступил в силу. На мыщелке бедра (Femurkondylus, kondylus = головка сустава) мы также видим скрытые остеолиты (маленькая верхняя стрелка слева) с началом опухания колена.

Конечно, исключая остальные возможные дополнительные конфликты, у всех этих спортсменов был так называемый острый суставный ревматизм с лейкоемией, хотя обычно в слабой форме, если конфликт не длился долго. Спортивные врачи, конечно, не знали, что дело обстоит именно так. Они всегда составляли профили производительности и нагрузок. И если у спортсмена не было лихорадки, но был слабый профиль производительности, тогда это значило: отставание в тренировке!

С помощью Новой Медицины мы теперь можем легко и совершенно убедительно объяснить все эти явления. Мы можем теперь по-новому посмотреть на «одноразовые максимальные достижения», которые впоследствии спортсмен достигает редко или больше никогда. Потому что если хорошо обученный бегун 100-метровки незадолго до соревнований пострадает биологическим конфликтом, тогда он ещё спортивнее, чем по плану, т.е. он проходит 100 метров теперь на 2 десятых секунды быстрее, чем раньше было его лучшее время.

Мы также понимаем, что были попытки превысить этот нормальный предел результативности допингом (= симпатикотоника), если не брать во внимание косвенные допинговые средства (анаболические стероиды, тестостерон и т.д.). Точно так же на этом этапе мы не будем учитывать периодические колебания цикла у женщин.

Если бы мы попытались объяснить травмированному спортсмену, что у него всегда есть небольшой лейкоз время от времени, он, вероятно, покрутил бы пальцем у виска. Теперь вы

понимаете, дорогие читатели, почему я назвал лейкемию, пожалуй, наиболее распространённой «болезнью», то есть фазой восстановления СБП. Если бы официальные медики ставили точный диагноз, они давно бы уже уничтожили весь мир спортсменов химиотерапией. У тех бедных овечек, которых поймали и у которых диагностировали лейкемию, конфликт просто длился немного дольше.

Остеолизы не обязательно должны быть непосредственно вблизи сустава, но, как ниже в разделе «Остеосаркома» в примере сноубордистки: Если она не чувствует себя достаточно спортивно и одновременно думает: «Я не справлюсь», то остеолиз находится, например, между коленом и шейкой бедра, как показывает этот случай.

21.5.2 Нетравматические скелетные изменения

Многие не травматические изменения скелета, в частности позвоночника (сколиоз, кифоз, лордоз³³³, так называемая болезнь Бехтерева и т.д.) теперь мы можем рассматривать как находящиеся в фазе восстановления заживления остаточных состояний остеолита скелета при однократной или рецидивирующей Специальной Биологической Программе, здесь конфликта обрушения самооценки.

Легион не травматических изменений костей, причины которых мы не могли объяснить ранее (существенные, хронические, идиопатические³³⁵, идиосинкразические³³⁶), которые мы называли болезнью Бехтерева или «синдромами» (шейный синдром, люмбаго³³⁷, поясничный синдром и т.д.), были и есть в принципе всегда одно и то же: рекальцинированные изменения после предшествующих остеолитов. Они, в свою очередь, все без исключения возникли как Специальные Биологические Программы после СДХ биологического конфликта обрушения самооценки. Рекальцинация, однако, могла проводиться только при растяжении периоста, то есть при болях, а также при сопутствующем или обязательно присутствующем лейкозе, обычно с рецидивами активного конфликта и такими же рецидивами лейкоэмических фаз восстановления.

Поскольку обрушение самооценки по своим разнообразным содержаниям (см. схему скелета в таблице) и сочетаниям является пожалуй, самым распространенным биологическим конфликтом и поскольку большинство конфликтов обрушения самооценки когда-нибудь разрешатся и кость будет рекальцифицирована в лейкоэмической фазе восстановления, то вы, дорогие читатели, надеюсь, сейчас понимаете, почему это абсолютный бред объяснять случайно обнаруженную лейкемию чем-то особенным или даже чем-то особенно плохим. Потому что вероятность выздоровления - если не позволять угощать себя химио-ядами - составляет и у людей, и у животных 100% !

Повышенные показатели лейкоцитов в периферической крови (вместе с т.н. лейкобластами), кажется, является делом индивидуальной реакции. Чем больше лейкоцитов или лейкобластов, тем эффективнее реакция заживления костного мозга! Кости могут быть рекальцинированы при 11.000/мм² лейкоцитов точно так же, как и при 500.000/мм².

Без паники, в особенности без паники крови, практически не умирает ни один пациент, во всяком случае, не должен!

³³³ Лордоз = вентрально выпуклый изгиб позвоночника в медианной плоскости (противоположность кифоз)

³³⁵ идиопатический = возникший без видимой причины, причина не доказана

³³⁶ идиосинкразия = повышенная чувствительность к определённым веществам

³³⁷ люмбаго = прострел

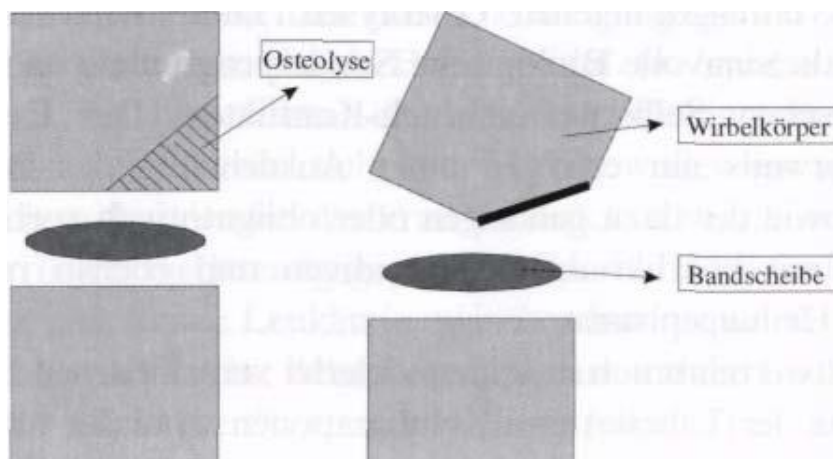
21.5.2.1 Схема возникновения сколиоза

Л

П

Л

П



Osteolyse = остеолит

Wirbelkörper = позвонок

Bandscheibe =
межпозвоночный диск

или:

Л

П

Л

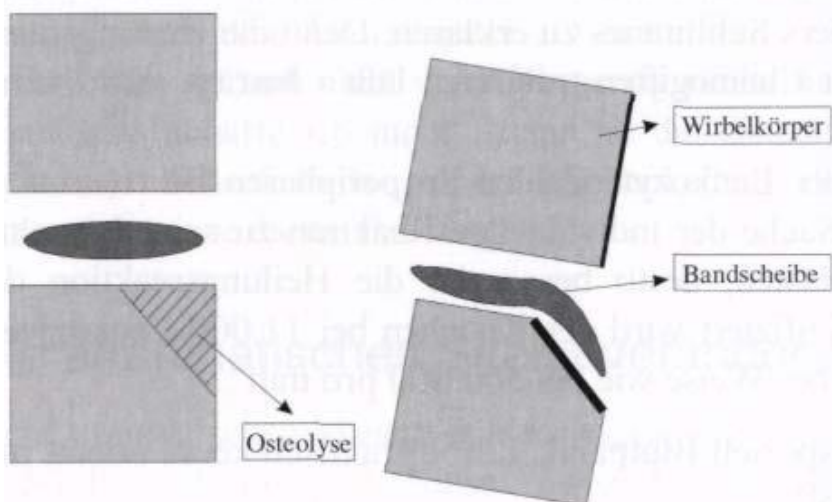
П

L

R

L

R



Остеолиты тела позвонка вызывают боковое сгибание позвоночника. При последующей рекальцинации (при лейкозе) сколиоз остается.

При болезни Бехтерева механизм тот же, только здесь остеолиты расположены вентрально или дорсально в теле позвонка.

Из-за частых рецидивов это в конечном итоге приводит к:

- а) болезни Бехтерева вперед (наклонен вперед = кифоз),
- б) болезни Бехтерев назад (наклонен назад = гиперлордоз).

21.5.3 Остеосаркома

Т.н. остеосаркома это обычно очень разумные биологические опорные процессы дестабилизированной кости, как мы ещё увидим. Это верно для всех остеосарком, за исключением возникших по медицинскому недомыслию, например, при пробной эксцизии в надутую растянутую надкостницу ятрогенных остеосарком. О «злокачественности» не может быть и речи.

В природе открытый перелом в связи с СДХ встречается часто. Потому что перелом ноги часто решает между смертью и жизнью. То, что индивид чувствует себя в месте перелома в своей самооценке сломанным, является только правильным следствием. Итак, если надкостница при переломе открыта, даже если, как и при определении открытого перелома, нет доступа наружу, то возникает необходимость в остеосаркоме, которую матушка-природа испробовала миллионы раз.

21.5.3.1 Биологический смысл остеосаркомы

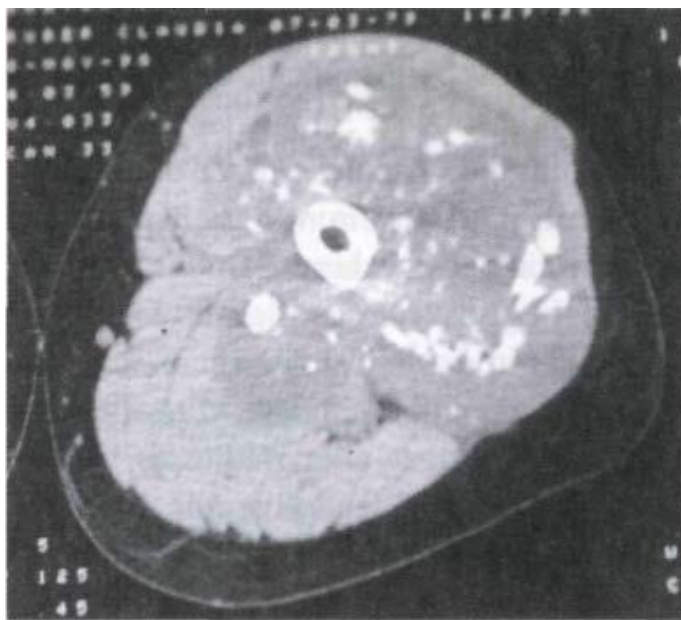
То, что в официально медицине называют бессмысленной злокачественной опухолью, является очень разумным биологическим процессом. Это дает человеку или животному реальный шанс даже в том случае, когда из-за травмы периоста в поражённом месте «механизм надкостничного мешка» больше не работает. Вытекание каллуса не воспринимается природой или нашим организмом как «авария», а сразу же активно используется для формирования стабилизирующей манжеты. Таким образом, каллус не вытекает «куда-то», как мы считали раньше, а направляется организмом циркулярно вокруг кости в виде манжеты, так что в конце происходит циркулярная стабилизация кости.

Вот как это просто на самом деле. В настоящее время 90% и более наших остеосарком вызваны ятрогенно. Это происходит благодаря тому, что при любом остеоллизе, который мы обычно замечаем только на этапе восстановления ввиду отёка тканевой жидкости, мои бывшие коллеги берут обязательную пробную эксцизию - разрезают надкостницу, чтобы добраться до костной ткани вокруг остеоллиза. Якобы необходимое диагностическое вмешательство в действительности совершенно лишнее и бессмысленное, ведь для уточнения было бы достаточно одного рентгеновского снимка и психического заключения. Потому что результат всегда один и тот же: остеосаркома. В симптоматической медицине в большинстве случаев это означает: ампутацию и химиотерапию, но прежде всего бесконечную панику, потому что «смертность от остеосаркомы составляет 90%». Но точнее и правильнее было бы сказать: смертность при тотальной панике и идиотской псевдотерапии составляет 90%. Без этой бессмысленной пробной эксцизии выживаемость пациентов с остеоллизом в фазе восстановления и с небольшим лейкозом была бы почти 100%.

Но даже после такого ненужного вмешательства в Новой Медицине ещё нет повода для паники. Правда, после такого вмешательства сначала необходимо устранить халтуру. Но даже это ещё возможно, как недавно можно было продемонстрировать по правилам Новой Медицины. Потому что эти почти белые, бескровные клубни остеосаркомы легко вылушиваются из ткани. Они не срстаются или почти не срстаются с окружающей тканью. Официальным врачам всегда удавалось с помощью трюка поймать бедных пациентов и привести их в состоянии паники: Если у человека при так называемой остеосаркоме после пробной эксцизии в области, которая не поддается ампутации, как например в тазу, применяется химиотерапия, то отравлением, как известно, останавливается любой процесс выздоровления.

НАСЛЕДИЕ НОВОЙ МЕДИЦИНЫ

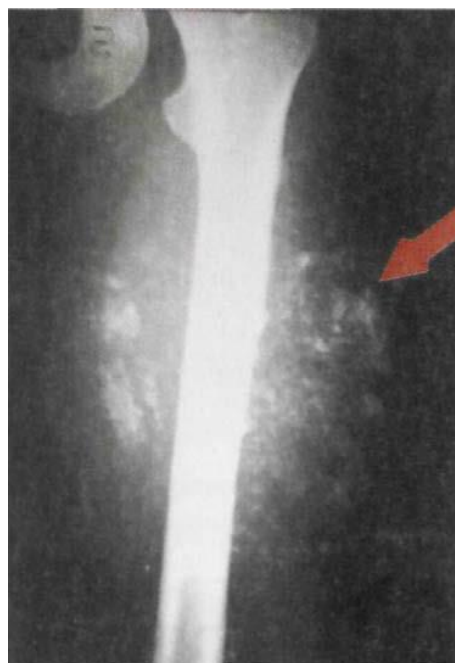Ведь всегда утверждали, что необходимо сдерживать рост опухоли, держать злых чертят – раковых клеток – как бы под контролем, поэтому нужна химиотерапия. Поскольку с помощью этой псевдотерапии токсически можно задушить любой процесс исцеления, то естественно, заглушается и биологически разумный процесс рекальцинации, а также процесс остеосаркомы, что бессмысленно приписывается к терапевтическому эффекту. На самом деле это было сущее безобразие. Паника осталась, костный мозг был разрушен, и больной с наибольшей вероятностью умирал. Потому что каждый раз, когда человек заканчивал химиотерапию, снова возвращался, возможно, процесс восстановления. Тогда медики поднимали крик, что раковые клетки вернулись и их нужно искоренить ещё более сильными средствами, вырвать с корнем. Ятрогенный замкнутый круг, который почти всегда заканчивается смертью больного.



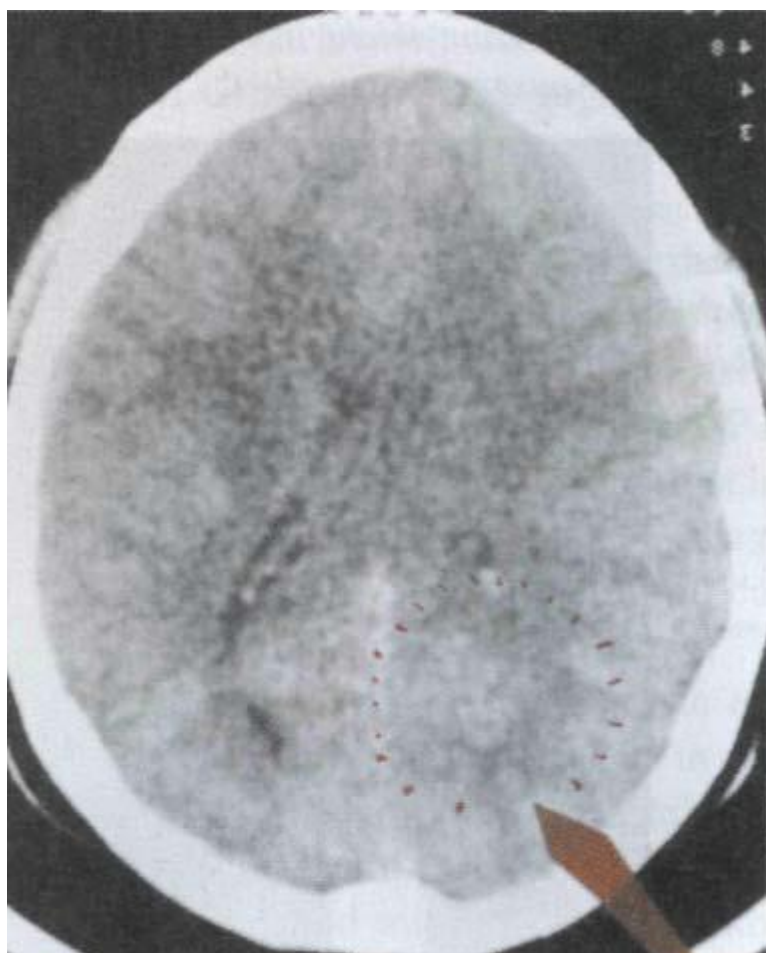
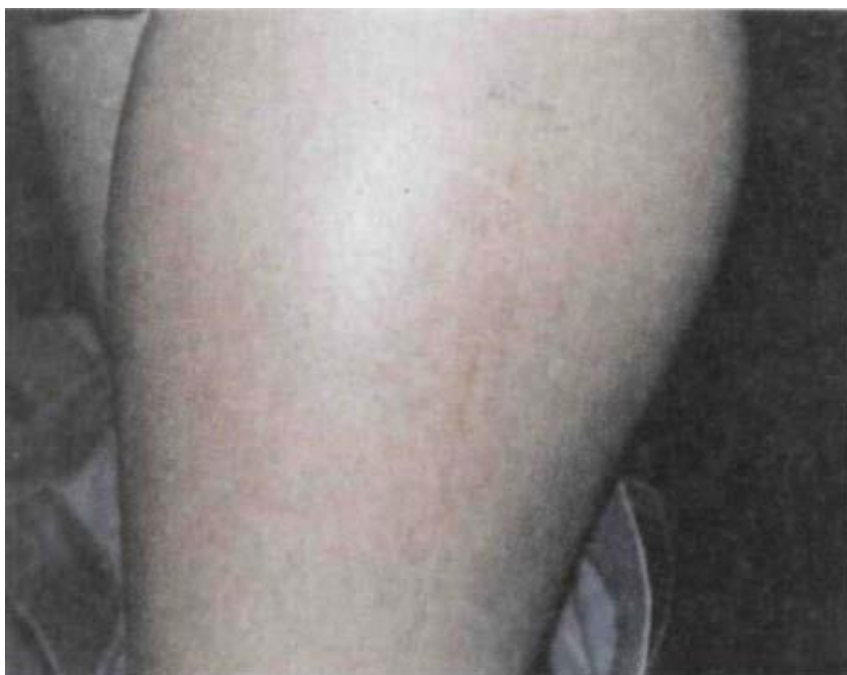Мы видим слева на рентгеновском снимке и ниже на КТ, что образовалась манжета, содержащая каллус, вокруг остеолитической части кости. Таким образом, каллус не просочился, как можно было бы предположить, в сторону наименьшего сопротивления, а разумно и планомерно вытекал вокруг всей кости, чтобы стабилизировать этот участок. Латеральная доля этой разумной опухоли была удалена. Это было около 3 кг грубого комковатого плохо снабжающегося кровью материала. Медиальная доля сначала была оставлена, потому что там проходят большие сосуды. Эта

медиальная доля может быть технически легко очищена при более поздней операции.

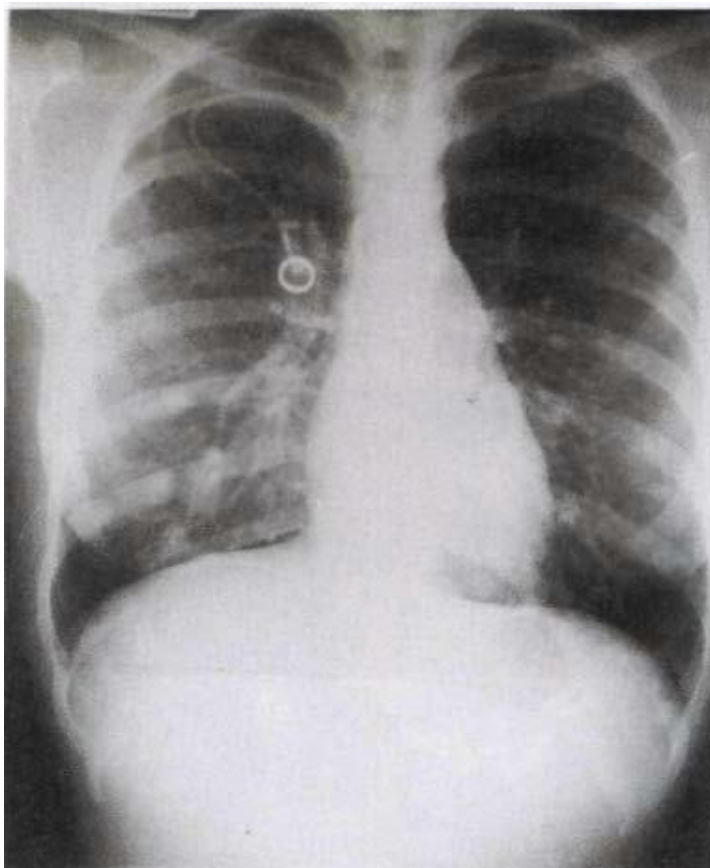
На следующем КТ-изображении от 18.11.1998 левого бедра я намеренно повернул на этот раз в качестве исключения левую сторону вправо, чтобы можно было легче сравнить с предыдущими рентгенограммами.



Прежний хирургический разрез левого бедра дорсолатеральный (боковой). Хирург хотел вытащить из кости пробную эксцизию, открыл соответственно надкостницу и достал студенистого типа, содержащий каллус материал из открывшегося надкостничного мешка.

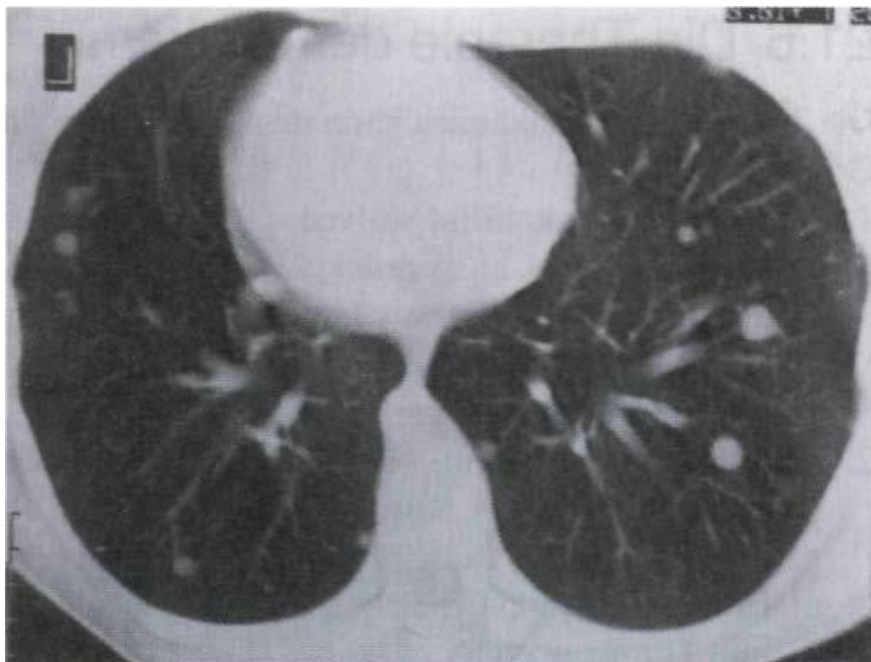


В белом веществе головного мозга мы видим (стрелка) на правом полушарии Очаг Хамера для левой ноги в типичной чередующейся рецидивирующей СА- и РСЛ-фазе. Очаг Хамера вентральный (пунктирный): конфликт потери, относящийся к левому яичнику (соотношение ребёнок/родитель).

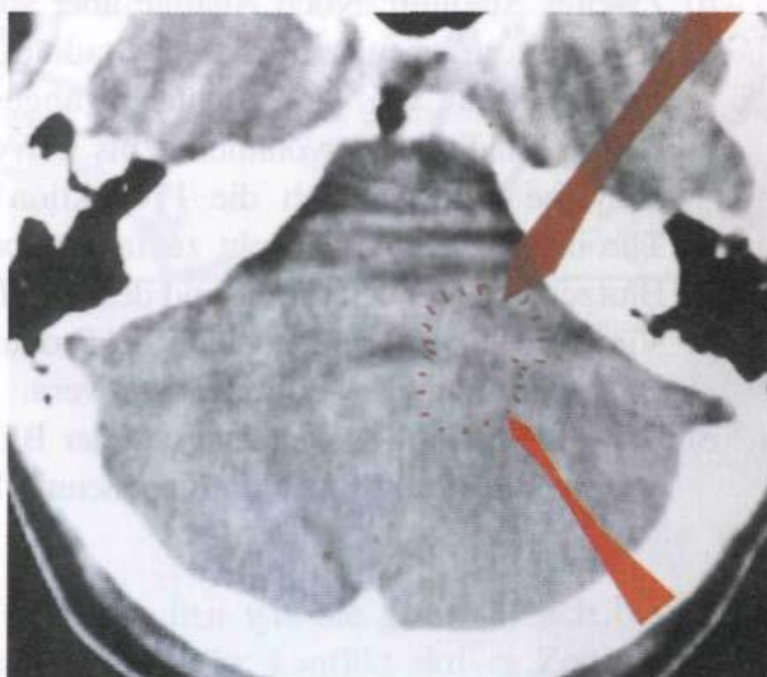


На обеих долях лёгких видно около 20 очагов длиной до 2 ½ см. Такие очаги в лёгких являются выражением страха смерти и обычно растут очень быстро, особенно у 19-летней девушки, которая учится на медсестру и знает, что в официальной медицине от этого нет лечения, поэтому предсказывается скорая смерть. В результате страх смерти превращается в замкнутый круг, который трудно разорвать. К счастью, объединёнными силами нам удалось остановить этот страх смерти. В результате у пациентки в настоящее время туберкулёз лёгких с экстремальным ночным потоотделением, кашлем, субфебрильными температурами. Там, где сейчас видны активные очаги в лёгких, позже мы увидим каверны.

Для сравнения: КТ грудной клетки от 12.10.1998 той же пациентки.



Вот как выглядит соответствующий Очаг Хамера в СА-фазе в стволовом мозге (стрелка сверху). Во время туберкулёза у него появляется отёк. Дорсальный очаг сзади (стрелка снизу) показывает активный Очаг Хамера для плевры как выражение конфликта вокруг грудной клетки из-за известных пациентке очагов в лёгких.



На операционном столе треть от 3-х килограммовой остеосаркомы.



21.6 Терапия лейкоза

Терапию лейкоза можно разделить на 2 большие группы:

1. Терапия в активной, прелейкозной (= миелофтической) фазе или, другими словами, терапия рака кости в активной фазе конфликта, что в отношении кроветворения означает: анемия, лейкопения = панмиелофтиз (чахотка костного мозга или депрессия тромбопоэза)

2. Терапия пост-конфликтнолизной, лейкемической фазы, фазы восстановления после разрешённого конфликта самооценки, период рекальцинации после рака кости, что означает в отношении кроветворения:

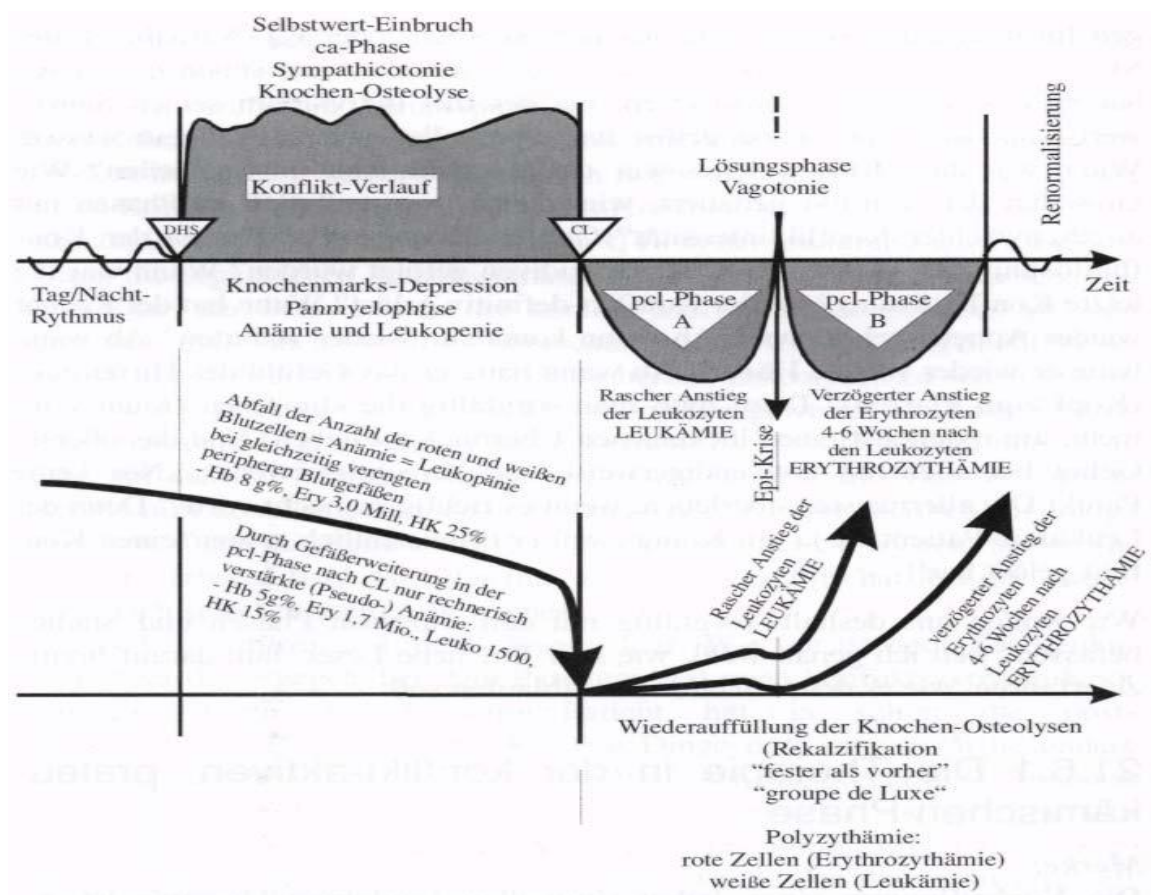
а) первая стадия: сразу после КЛ ещё анемия, лейкопения и тромбопения;

б) вторая стадия: ещё анемия, но уже лейкоцитоз, а также ещё тромбопения. На этой стадии большинство лейкозов обнаруживаются потому, что пациенты в этот момент очень сильно разбитые и вялые;

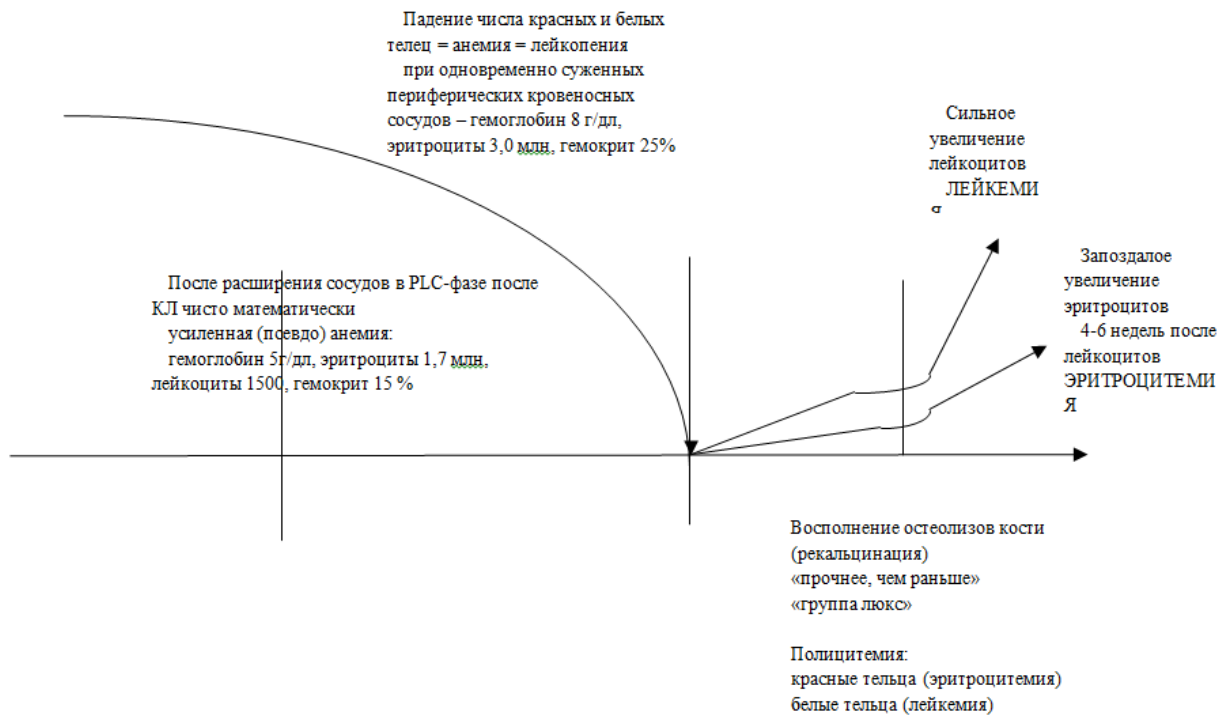
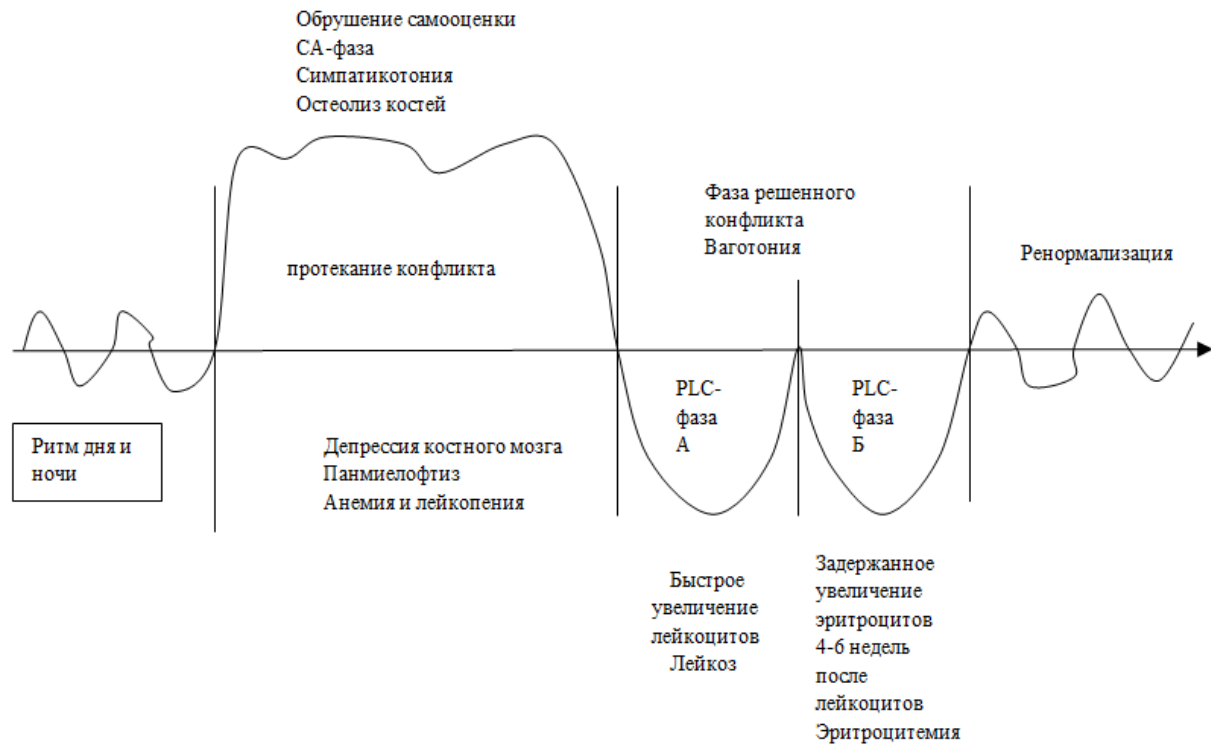
в) третья стадия: обычно через 4-6 недель после начала лейкоцитоза продукция эритроцитов и тромбоцитов также начинает увеличиваться, но большая часть эритроцитов ещё незрелая и поэтому недостаточно функциональная;

г) четвертый этап: избыточное производство белых и красных кровяных клеток, т.н. раp-polyzythämia vera – настоящая полицитемия;

д) пятая стадия: нормализация соотношения клеток крови, как в периферической крови, так и в костном мозге.



НАСЛЕДИЕ НОВОЙ МЕДИЦИНЫ



Таковы обычные этапы, принципиально происходящие при *каждом* СДХ конфликта самооценки с последующей фазой активного конфликта, а также с постконфликтотолитической фазой (фазой восстановления) при условии разрешения конфликта. Последнее вообще является условием лейкемии! Эти стадии в принципе одинаковы у человека и животных. Они являются *биологическим процессом в благоприятном случае*. При понимании этого биологического процесса терапия лейкемии относительно проста *и очень успешна*! Вы сами скоро это поймёте! Тем не менее, неразумно лечить только вторую часть Специальной Биологической Программы, а именно её восстановление, если первая часть, а именно активная часть конфликта, может вернуться в любой момент. Также, например, длительность и интенсивность конфликта довольно много говорит нам о предположительной длительности лейкозных стадий. Ту же или аналогичную информацию мы можем получить из рентгеновских снимков или компьютерной томографии скелетной системы. Если нам, как врачам, всё же посчастливилось встретить лейкемию, при которой человек уже сам решил свой конфликт самооценки, то мы должны точно знать всё: когда произошёл СДХ, каково специальное содержание конфликта? Как долго длился конфликт, насколько он был интенсивным? Были ли фазы с ослабленной интенсивностью конфликта? Были ли раньше этапы разрешения конфликта, за которыми снова последовали рецидивы конфликта? Когда было последнее разрешение конфликта? Разрешён ли конфликт окончательно? Когда у больного снова появился аппетит? С каких пор он снова мог спать? С каких пор у него снова появились тёплые руки? С каких пор у него возникло ощущение давления в мозге (голова вот-вот лопнет)? Для этого необходимо тщательно собрать все клинические данные, чтобы иметь по возможности полную картину. И при всём этом необходимая и оправданная высшая заповедь: «Только не паниковать! Большинство выживает, если всё делается правильно!» Ведь больной лейкемией – это король, потому что он, очевидно, уже разрешил свой конфликт!!

Поэтому нам нужно тщательно изучить отдельные фазы и этапы, потому что я точно знаю, насколько вы, дорогие читатели, теперь горите желанием узнать, как это происходит конкретно:

21.6.1 Терапия в активной пред-лейкозной фазе конфликта

Запомни: Предварительным условием любой разумной терапии лейкемии является, во-первых, ретроспективная реконструкция конфликтного события, происходившего до лейкомической фазы. Для этого необходимо сделать подробное описание возникновения и течения всех доступных психических, церебральных и органических данных и симптомов!

Я не могу лечить лейкоз, не зная ничего о предшествующей 1-й активной фазе конфликта СБП. Эти знания дают мне много важных отправных точек. Во-первых, **психические**: *самое главное всегда выяснить СДХ!* С ним я уже знаю максимальную продолжительность конфликта и содержание конфликта. Вторым по важности является знание хода конфликта, особенно интенсивности конфликта. А также необходимы говорящие сами за себя рентгеновские снимки или КТ поражённой скелетной части. Затем мы выясняем точный момент конфликтолиза. Он всегда должен предшествовать лейкемии, иначе у пациента не было бы лейкемии.

За этим следуют **церебральные** отправные пункты: если есть КТ головного мозга, их знание очень полезно. Они могут дать разъяснение на тот счёт, есть ли кроме обрушения самооценки какой-нибудь другой конфликт, например, территориальный конфликт, конфликт страха преследования и т.д. - особенно в сравнении с КТ головного мозга в лейкомической фазе!

Затем **органические** отправные пункты: очень полезно знать, как изменялись результаты анализов крови в активной фазе конфликта, когда (в основном это не замечается!) была обнаружена анемия; где на рентгенограммах скелета уже можно было увидеть признаки остеолиза; насколько тяжёлыми были лейкопения и тромбопения. Каждый доктор должен стать медицинским криминалистом! Мало того, что это того стоит, взять на себя криминалистические усилия, так это ещё и доставляет удовольствие! Но самое главное: это помогает пациенту, потому что фактически создаёт обоснованное доверие или способствует его появлению. Ведь пациент вскоре понимает, что во всём этом деле есть система. Он скоро будет работать с усердием, потому что чувствует, что может сам себе помочь в терапии!

Снова и снова вызывайте в своём сознании следующее: насколько хороши дела у пациента с лейкемией, по сравнению с пациентом, у которого всё ещё конфликтный активный рак кости. Ведь лейкозный пациент уже достиг PCL-фазы! Позитивные вещи также необходимо подчёркивать особенно позитивно, потому что это по-настоящему ободряет пациента и создаёт позитивный настрой. Старые представления о лейкемии как о смертельной болезни, когда предполагаемое заболевание злых бластовых клеток следует изгонять ядом и лучом, точно так же, как в средние века злого дьявола нужно было изгонять под пыткой мечом, ядом и огнём, - все эти старые страшилки можно спокойно осудить как прошлую глупость и высокомерие, которые теперь окончательно закончились.

Остерегайтесь легкомысленно воспринимать эту первую часть лечения лейкемии! За это придется заплатить, и никому другому, а именно бедному больному, которому вы хотели помочь! В недалеком будущем медики будут спорить о том, кому позволено лечить такой отрадный случай, как больного лейкемией!

21.6.2 Терапия пост-конфликтной фазы лейкоза (2-я часть СБП)

фазы восстановления после решенного конфликта самооценки, фазы рекальцинации после рака кости.

21.6.2.1 Первая стадия

Сразу после КЛ всё ещё продолжается панцитопения (т.е. анемия, лейкопения и тромбопения). Эта 1-я стадия *опасна* для незнающих, но является отрадной задачей для настоящего врача. У пациента часто диагностируется анемия всей картины крови тяжёлой степени. Сосуды до сих пор были сужены в длительной симпатикотонии. Для этого небольшого объёма сосудов было вполне достаточно небольшого количества эритроцитов и низкого гемоглобина.

Но теперь после конфликтного организма переключается на ваготонию. Сосуды расширяются. В этой постконфликтной фазе все пациенты вялые и усталые, даже без анемии. А вот те пациенты, у которых к тому же (тяжёлая) анемия, настолько бесконечно без сил, что они могут только лежать. Теперь ни один доктор уже не может не заметить, что пациент «болен», хотя как раз сейчас он находится на пути выздоровления. Гемоглобин и количество эритроцитов, по-видимому, «провисают», но на самом деле снижена только *концентрация*, кровь сильно разбавлена, потому что объём сосудов увеличен в три-пять раз за счёт расширения сосудов. Недостающий объём должен был пополниться сывороткой. Поэтому нет никаких причин для испуга! Крови не стало меньше, она только разбавлена. Сердце должно бы биться быстрее, чтобы заставить циркулировать большее количество крови с меньшей концентрацией гемоглобина и этим достигнуть той же

мощности кислорода. Но сердце не хочет этого делать, потому что конфликт разрешён, «битва закончилась». Организм мягко, но уверенно переключается на восстановление, чтобы залечить раны битвы!

Синхронно с разрешением психического конфликта компьютер *мозг тоже «переключается»*. Там тоже начинается исцеление с отёка Очага или Очагов Хамера в белом веществе головного мозга. И хотя пациент выглядит таким смертельно матовым и измученным, именно с конфликтолиза в костном мозге начинается импульс производства кроветворения. Такое состояние, когда в периферической крови *ещё* преобладают анемия и лейкопения, но в костном мозге при стеральной пункции уже можно получить первые миелобласты (или лимфобласты), обычные медики до сих пор называли «миелобластной» или «лимфобластной алейкемией» в отличие от миелобластного или лимфобластного лейкоза. Они говорят об «алейкемическом лейкозе». На самом деле это «только» 1-я стадия восстановления или запуск мощного процесса кроветворения.

21.6.2.1.1 Осложнения на 1-й стадии восстановления и терапия

Вам может показаться чрезмерным, некоторым может даже показаться смешным то, что я считаю конфликтный рецидив или новый панический конфликт с СДХ худшим осложнением. Я знаю, о чём говорю, и у меня есть на то веские причины! С осложнениями в органической области, даже в церебральной области, наша высокоразвитая реанимация сегодня может относительно хорошо справиться. От этого уже не нужно умирать - во всяком случае, не в большинстве случаев. Но психические осложнения медики обычно встречают с недоумением! Большинству бесконечно трудно представить себе, что якобы столь «жёсткие лабораторные факты» могут быть произвольно улучшены психикой, но также могут быть и ухудшены таким же образом. Весь процесс исцеления происходит и останавливается не только от мужества и уверенности психики, но сама эта психика может оставаться стабильной только в том случае, если конфликт остаётся разрешённым и нет нового, который снова отбросит пациента в длительную симпатикотонию. Если раньше пациент с лейкемией получал тяжёлый конфликт самооценки – часто из-за уничтожающего диагноза «лейкемия», - то всегда мгновенно снижались показатели лейкоцитов, потому что пациент снова находился в симпатикотонии с повторной депрессией кроветворения костного мозга. Медики тогда обычно ликовали: «Ура, так называемая ремиссия!» На самом же деле пациента, уже оказавшегося на пути выздоровления, превращали снова в тяжелобольного (= симпатикотонного). Если бедный пациент в очередной раз - против всех ожиданий – опять разрешал свой конфликт самооценки, несмотря на пытки ядом, сталью и лучом (т.е. смог снова повысить свою самооценку), то это приводило к новому лейкозу. А если он оказался очень устойчивым (или даже строптивым) ко всем попыткам отравления, так что он просто остался в фазе восстановления лейкемии, то все врачи причитали, что теперь ничего больше сделать нельзя, якобы наступил рецидив или он вовсе не уходит. Затем применяли всё более агрессивные яды, пока и такой пациент, наконец, не сдался и не умер, как и все остальные.

Пациент находится в лейкемической фазе исцеления, как нежное растение, которое ещё не должно подвергаться воздействию суровой атмосферы конкуренции в самооценке. Ему должны бы исполнить все его желания в санатории с небольшим реанимационным отделением. Следует внушать ему чувство собственного достоинства, и все проблемы держать от него подальше, особенно проблемы «семьи с благими намерениями». Прежде всего, он должен осознать свой «постельный режим» как совершенно адекватный, так же как и больной туберкулёзом. «Вялый и усталый – это хорошо!» Боль в костях – это хорошо и верный признак исцеления! «Нет повода для паники!» Всему своё время.

Церебрально, если присмотреться, уже можно обнаружить начало отёка в белом веществе головного мозга, у ребёнка и молодых людей в основном генерализированного, у людей постарше в основном ограниченного, у очень старых людей, в свою очередь, снова генерализированного. Но на этой стадии можно только очень редко ожидать осложнений в мозге. Только если конфликт длился долго, то есть больше полугода, то здесь уже нужно обратить внимание на внутричерепное давление. В таких случаях рекомендуется давать кортизон по возможности чем позже тем лучше, а по необходимости чем раньше тем лучше; у взрослого преднизолон ретард распределить от 20 до 50 мг в течение дня и ночи, при этом необходимо особенно тщательно соблюдать обычную «ночную ваготонию» с вечера 9 часов до 3 или 4 часов утра. Детям дают, конечно, соответственно меньше. Поэтому при лейкемии приём кортизона начинают как можно позже, потому что кортизон тормозит кроветворение, что нежелательно. Его принимают, чтобы ограничить увеличение внутричерепного давления. Только в 5-10% случаев нужен кортизон! Обычно на горячее место головы достаточно прикладывать пакеты со льдом.

Органически в качестве осложнений на первый план выходят *анемия* и *тромбопения* с обусловленной этим склонностью к кровотечению в самый первый период после конфликтолиза! То, что лейкопения на этой стадии обуславливает «слабый иммунитет» - это чистая ерунда! Все загноения и другие бактериальные влияния, которые также происходят в этой PCL-фазе, явно желаемы и допускаются организмом. До тех пор, пока не манипулируют цитостатиками, организм имеет достаточно лейкоцитов даже при лейкопении, чтобы обеспечить плавное сотрудничество со своими друзьями и помощниками - бактериями! Даже с 2000 или только 1000 лейкоцитов на мм^3 на этом этапе ещё «всё в порядке», нет причин для паники! И даже если на этой стадии в периферической крови уже всплывают первые лейкобласты, это самое большое повод для радости. Тот, кто придумал такую глупость, что лейкобласты могут закупорить весь костный мозг, тому принадлежит орден «За глупость и аффективное мышление»! Ни одно слово из этого не правда!

Но на 1-й стадии ещё нет переполнения лейкобластами в периферической крови. В данный момент мы имеем дело с анемией, лейкопенией и тромбопенией.

Назовем здесь следующее возможное осложнение, которое распространяется на все стадии после конфликтолиза: расширение сосудов и сильное разжижение крови, а также относительная тромбопения легко приводят к кровотечениям, особенно из носа (например, вследствие корок и ковыряние в носу). Это не повод для паники, однако, нужно предусмотрительно содержать слизистые оболочки влажными с помощью мази и масел.

21.6.2.1.2 Анемия

Анемия, без сомнения, присутствует, потому что костный мозг ещё до недавнего времени находился под депрессией кроветворения. Количество эритроцитов на мм^3 после конфликтолиза, как мы уже обсуждали выше, также значительно уменьшается, но только потому, что теперь вся сосудистая система до краёв заполнена жидкостью. И чем больше кровь разбавляется жидкостью, тем больше уменьшается количество эритроцитов на мм^3 . Гемоглобин обычно снижается в той же степени, но только чисто математически!

Это означает, что в этой ваготонной PCL-фазе гемоглобин 6 г/дл при 2 миллионах эритроцитов на мм^3 примерно равен гемоглобину около 10-12 г/дл при 40 миллионах эритроцитов на мм^3 в симпатикотонном состоянии сосудов, а именно с узкими сосудами и, следовательно, низким объёмом сосудов. Поэтому только не паникуйте! С 6 г/дл гемоглобина пациент всё ещё живёт очень хорошо в PCL-фазе (фаза ваготонного восстановления)!

Действительно ли у пациента - при условии окончательного разрешения конфликта - всё ещё понижается реальное (абсолютное) количество эритроцитов, или такое снижение обманчиво и связано только с колебаниями объёма, мы ещё не знаем точно. Однако, по моему нынешнему опыту я считаю возможным, что существует ещё некоторая «истекающая депрессия» кроветворения, особенно если заранее возникший конфликт длился долго. Но, несмотря ни на что, с момента конфликтолиза мы также находим признаки повышенного кроветворения красной крови. Начало красного кроветворения занимает немного больше времени, чем начало белого кроветворения. Но поскольку наряду с анемией почти всегда присутствует и чисто математическая тромбопения, которая может привести к очень неприятным кровотечениям, то не следует рисковать, а если гемоглобин опускается ниже 5 г/дл (50 г/л), а при гематокрите (ГК) 15% число эритроцитов понижается ниже 1,5 млн на мм³, то следует делать переливание крови - но как можно меньше! Время все равно работает на пациента! Поэтому лучше, если он получит только консервированные (450 мл) эритроциты, чем ему будут делать «переливание крови» как раньше с совершенно другим прогнозом. Конечно, больному нужен постельный режим!

Тромбоцитопения, или коротко тромбопения, является возможным осложнением, которое не следует недооценивать. В частности, у детей я всегда наблюдал, что любой панический страх может в краткосрочной перспективе «загнать» количество тромбоцитов в подвал. Это правда быстро восстанавливается, когда паника закончится, но в данный момент присутствует склонность к кровотечению, и тогда пациент временно возвращается в симпатикотонию, не ест, его тошнит и т.д. Особенно опасны кровотечения в желудочно-кишечный-тракт из носоглотки. Опасность кровотечения, как обсуждалось, вызвана сильно разбавленной кровью. Всегда действует принцип: пациент, которого не отравляют цитостатиками и к которому вообще применяют как можно меньше «максимально жестокой медицины», пациент, которого психологически оптимально стабилизируют и не подвергают никакой панике, - такой пациент имеет оптимальные шансы выжить - до 95% и более!

21.6.2.2 Вторая стадия: Еще анемия и тромбопения, но уже лейкоцитоз, т.е. лейкоз

На этой стадии большинство лейкозов обнаруживаются потому, что пациенты становятся невероятно вялыми и уставшими (что в официальной медицине считается совсем плохим, прямо-таки дьявольски болезненным признаком). Часто это почти гротескно, особенно у пациентов, у которых не было достаточно долгой конфликтной активности: человек настолько вялый и уставший, что едва может держаться на ногах, так он устал. Но, как только он снова оказывается в горизонтальном положении, он чувствует себя хорошо, спит, как сурок и у него аппетит, как у лесоруба. В этот момент хорошего самочувствия, когда пациент только что успешно разрешил свой конфликт с самооценкой и приступил к энергичному её восстановлению, обычно приходит диагноз «лейкемия» и сразу за ним следует предполагаемый прогноз: «Всего лишь столько и столько процентов шанса на выживание». Капля за каплей следуют мучения смерти от одного переливания до другого, голова лысеет от агрессивных цитостатических попыток. Всё это в полутёмных, освещённых неоновым светом, лабораторных помещениях, к тому же добавляется постоянная болтовня о результатах крови и вокруг — сочувствующие лица родственников. И если хорошо поразмышлять, что всё это огромное надувательство, то любому станет плохо!

НАСЛЕДИЕ НОВОЙ МЕДИЦИНЫ

И если такой уже наполовину до смерти «терапевриванный» бедный человек всё же найдёт путь к вам, как вы думаете, где должна начаться терапия? Ни в коем случае не с анализа крови, на чём только что остановились люди в белых халатах! И не с академического умничанья о предполагаемых статистических шансах на выживание и прогнозах, которые все до одного мошенничество! Нет, вот бедный замученный человек, друг и брат, к которому вы должны быть милосердны! И не смейте говорить в этом ханжески-жалостливом тоне: «Ах, господин Мюллер, пока еще терпимо?» И при этом некоторые на самом деле нередко думали: «Надеюсь, скоро всё закончится!» Нет, этот бедняга снова станет таким же здоровым, как и вы сами, если только вы будете относиться к нему как следует!

21.6.2.2.1 Психические осложнения

Пациенты этой 2-й стадии в ещё более удачном положении, чем находящиеся в алейкемической 1-й стадии восстановления. У них, к счастью, уже есть своя лейкокемическая фаза, «счастье лейкокемии»! Вы должны говорить им это по крайней мере 10 раз в день снова и снова, полный радости и уверенности, потому что это действительно очень хороший знак, что кроветворение снова запустилось полным ходом! Лучше всего к приходу настоящего больного лейкокемией устроить небольшой праздник, такое радостное событие эта лейкокемия! И пусть он подробно описывает, как он сумел восстановить свою самооценку, хвалите его и восхищайтесь им по достоинству! А если он, даже пережив «методы лечения» ваших коллег, не получил при этом повторного, глубочайшего шока самооценки, то он действительно герой и так и нужно к нему относиться!

Вы должны спуститься со своего надменного докторского пьедестала. Сегодня это необходимо больше, чем когда-либо, так как вы должны понять, что десятилетиями говорили своим пациентам неправильные вещи. Эти пациенты - не «медицинская карта», а такие же люди, как мы с тобой. И если вы, медики, не можете обращаться с такими людьми должным образом, то вы непригодны для Новой Медицины!

Один профессор гинекологии недалеко от Репербан в Гамбурге однажды спросил меня, можно ли вылечить рак с помощью психического лечения. Я ответил, что при определённых условиях даже очень успешно! На что он сказал, что это он отвергает, так как тогда он должен будет со своими пациентками, у которых сексуальный конфликт и согласно моей системе рак шейки матки, разговаривать о своих грязных сексуальных конфликтах, их сутенерах и т.п., это для него не приемлемо. Я возразил, что он без этого не справится чисто по-человечески с этой проблемой. Ведь это такие же люди, как и он, такой разговор для этих маленьких проституток наверняка был бы по крайней мере равносильным неслыханному требованию поболтать с ним о его гольфе, я не вижу в этом принципиальной разницы, кроме высокомерия.

Если 5 Законов природы Новой Медицины станут известны и о них начнут говорить, а также если они будут практиковаться в первой университетской больнице Германии, и если средневековые пытки отравления прекратятся, то лейкозный пациент в этой 2-й стадии процесса лечения станет «простым случаем», что касается психики. Ведь он же - иначе бы у него не было лейкокемии, - психологически должен находиться в своей высшей точке!

21.6.2.2.2 Церебральные осложнения

На этой 2-й стадии восстановления надо обратить внимание на мозг. Он набухает, что вы можете обнаружить по глубокой тёмной окраске белого вещества больших полушарий, а также по сжатию боковых желудочков. Но это действительно только при генерализованном конфликте обрешения

самооценки, при ограниченных конфликтах обрушения самооценки (например, при ожидании самоэффективности мать/ребёнок) поражаются обычно лишь специальные ареалы белого вещества головного мозга, точно так же, как только специальные участки скелета поражаются остеолитом! Вы видите тогда ограниченные области белого вещества на КТ головного мозга, окрашенные глубоко тёмным цветом и, возможно, только один частично сдавленный боковой желудочек. При этом правильная дозировка кортизона или другого симпатикотоника становится искусством: как можно меньше, но столько, сколько необходимо. Также может быть использован аденокортикотропный гормон (АКТГ), например «синактен», но его сложно дозировать. В принципе, нет никаких противопоказаний. Однако указание дозировки здесь приведёт только к путанице, ведь каждый случай индивидуален. **Чем выше поднимается число лейкоцитов, тем сильнее был предшествующий конфликт и тем сильнее ожидается Отек Хамера в белом веществе головного мозга.** Но это не является сегодня неразрешимой проблемой для современной медицины, потому что такое чисто симптоматическое медикаментозное лечение это конек официальной медицины. Преднизолон дается с 11.00 утра до 23.00 вечера каждые 3-4 часа по 5 мг. Однако это необходимо только в 5-10% случаев. Обычно достаточно положить пакет со льдом к голове на необходимое место и время от времени выпить чашечку кофе.

21.6.2.2.3 Органические осложнения

Прежде всего, лейкоцитоз, то есть наводнение лейкоцитами (которое состоит преимущественно только из бластов), не создает никаких проблем ни количественно, ни качественно. Как раз бласты уже через несколько дней снова исчезают из крови, «пускаются в утиль» и заменяются новыми. *К тому же они уже вообще не способны к делению.* Таким образом, название «лейкемический инфильтрат» также было большим невежественным блефом. Потому что, если бласты больше не могут делиться, они, конечно, не могут создавать (имеются в виду «карциноматозные») инфильтраты! Кстати, такие предполагаемые лейкемические инфильтраты также часто якобы обнаруживались в мозге. Ошибочно эти Очаги Хамера считали - ибо ничем другим они не могли быть - следствием лейкемии, при этом оно было причиной рака кости и, конечно же, процесса восстановления в компьютере мозга! И то, что наводнение лейкоцитами, я уже об этом говорил, может закупорить костный мозг или расширенные сосуды, было медицинской сказкой для детей. Никогда ещё никому не удавалось это доказать. Лейкобласты - это не что иное, как безвредный некондиционный товар, который всегда «отправляется в утиль» в течение нескольких дней, пока, наконец, снова не налажено производство только нормальных клеток. Нет, бласты не создают нам вообще никаких проблем, ибо всегда есть от 5.000 до 10.000 нормальных лейкоцитов, независимо от того, сколько бластов насчитывается на периферии. Но зато на этой стадии проблемы нам всё ещё создаёт анемия красных телец, эритроцитов и тромбоцитов. Проблематика в этой области ещё не изменилась по сравнению с 1-й стадией. Но эти проблемы хорошо поддаются лечению в наши дни, нет причин для паники!

В то время как так называемая лейкемия уже оставила конфликтолиз позади, иначе она бы просто не была «лейкозной» или лейкемической, у активных конфликтов самооценки конфликтолиз ещё впереди. Такое осложнение, при котором мы не могли бы решить конфликт обрушения самооценки, здесь не присутствует, потому что из-за решения конфликта депрессия костного мозга превратилась в так называемый лейкоз - переливающееся через край производство крови в стадии восстановления. При условии, что разрешение конфликта остаётся постоянным, то есть не происходит никакого рецидива - даже от постановки диагноза и предполагаемого плохого прогноза, - то по существу остаются 3 типа осложнений:

21.6.2.2.3.1 а. Возможное осложнение: анемия и тромбопения

Задержка эритро- и тромбопоэза в течение первых 6 недель после конфликтолиза:

Пациент может также умереть и в фазе восстановления (PCL-фаза) от анемии или тромбопении, т.е. истечь кровью. Это осложнение в клинических условиях больницы обычно вообще не является проблемой. Сейчас оно является всего лишь проблемой невежества. Но чтобы по возможности избежать любого кровотечения, пациент должен вести себя спокойно до тех пор, пока тромбоциты снова не поднимутся.

21.6.2.2.3.2 б. Возможное осложнение: спонтанный перелом кости

При конфликтах обрушения самооценки, которые длились долго, в скелетной системе могут возникнуть такие большие остеолиты, которые могут спровоцировать спонтанные переломы. Особенно я опасюсь таких, при которых повреждается надкостница. Тогда образуется т.н. саркома, разрастание костной ткани, которое хотя в принципе безвредно, но может делать значительные механические проблемы. Хотя при чистой диагностике и соответствующих предварительных знаниях это, вероятно, не будет непреодолимыми проблемами. Опять же, самая большая проблема - невежество врачей.

21.6.2.2.3.3 в. Возможное осложнение: отек мозга в белом веществе головного мозга

В фазе восстановления мы видим - как и при любом раковом заболевании - отёк головного мозга в области Очага Хамера, а именно в реле, соответствующих пострадавшим частям скелета, в *белом веществе* мозга. Этот отёк может привести временно к прекоматозному или даже коматозному состоянию больного (мозговая кома). Такое состояние наступает тем легче, если больного, как это принято сегодня, круглосуточно накачивать жидкостью (инфузиями). Но даже эти осложнения *временного* типа можно клинически очень хорошо остановить симпатикотониками и кортизоном, пенициллином и т.п. Также и здесь невежество врачей это снова большой гандикап.

21.6.2.3 Третья стадия: Начало наводнения эритроцитами периферии, примерно через 4-6 недель после начала наводнения лейкобластами

Ура, теперь есть повод для ликования, наступает наводнение крови эритроцитами! Теперь с красной кровью происходит тот же процесс, что и с белой кровью за 3-6 недель до этого. Подавляющее количество эритроцитов – незрелые бракованные продукты, если их возможно было распознать как таковых, они называются нормобластами, поэтому теперь лейкобласты встречаются вместе с эритро- или нормобластами. Такое сочетание является для гематологов двойным дьявольским признаком. Теперь они говорят об эритролейкемии и предсказывают скорый конец. Чтобы теперь изгнать двух дьяволов, применяют самые агрессивные цитостатики для отравления этого исчадия ада и – почти всегда удается отравить пациента, уже находящегося на 3-й стадии выздоровления! Не связывайтесь больше с этим презренным призраком дьявола, совершённое здесь преступление было сплошным безобразием! Мы были просто слепы. Я хотел бы ещё раз признаться, что ещё в течение нескольких лет после открытия Биологических Законов природы я тоже был в неведении насчет лейкемии. Но с 1986 года мои выводы опубликованы и замалчиваются так же, как и вся Новая Медицина!

НАСЛЕДИЕ НОВОЙ МЕДИЦИНЫ

Осторожно! Большая часть незрелых эритроцитов, так называемых эритробластов, являются бракованными товарами и функционально в значительной степени непригодными для использования в качестве носителя кислорода. Вот почему в крови сейчас много лейкобластов при нормальном количестве лейкоцитов, а также много незрелых эритроцитов или эритробластов при ещё низком количестве нормальных функционирующих эритроцитов! То же самое относится и к тромбоцитам. В результате это приводит к гиперхромной анемии, т.е. соотношение гемоглобина/эритроцитов ниже, чем обычно. И всё же это определение не совсем верно, так как на самом деле незрелые красные клетки нельзя прибавлять к общему количеству эритроцитов.

21.6.2.3.1 Психически

При правильном лечении в соответствии с 5 Законами природы Новой Медицины пациент теперь не должен иметь проблем с психическим здоровьем, если его правильно лечили на двух предыдущих стадиях. Совсем другое дело, конечно, когда пациент приходит на лечение к нам только на этой стадии. Ещё хуже, если к тому времени он прошел уже несколько раундов отравления костного мозга (отравление цитостатиками), и теперь вам придётся сначала вылечить все последствия псевдотерапии! Но как бы то ни было, если пациент достиг этой стадии, несмотря на все «изгнания бесов», то при добросовестном лечении по большому счёту с ним уже не должно что-либо случиться. Поэтому можно – и нужно! – неограниченно ободрять пациента, причем на совершенно законных основаниях!

21.6.2.3.2 Церебрально

На этом этапе вы должны быть осторожны! Это самая церебрально опасная стадия для невежд. Этот риск касается, прежде всего, детей с генерализованным обрушением самооценки и соответствующим генерализованным отёком белого вещества и соответственно сжатыми боковыми желудочками в этой 3-й стадии восстановления! Лучше сделайте на один КТ-снимок мозга больше, если вы сомневаетесь. Хотя и здесь считается оптимальным: кортизона как можно меньше и только столько, сколько нужно. Но на этом этапе вы можете немного ослабить поводья. Здесь сейчас важно: больше не рисковать, потому что при буйном наводнении эритроцитами и лейкоцитами, хотя и незрелыми, кортизон больше не может повредить костный мозг. На этом этапе вы, как добросовестные храбрые ремесленники своего дела, должны выполнять точную работу. Не повод для паники, но и не повод для экспериментов. У пациента должно быть полное доверие к вам, что вы полностью видите ситуацию и владеете ею!

21.6.2.3.3 Органически

На этом этапе чисто органически происходит большинство глупостей. Это и сегодня ещё вполне понятно, потому что пациента по-прежнему постоянно тянут то туда, то сюда, он постоянно преследуется инквизицией официальной медицины. Особую опасность представляют так называемые боли в костях, которые в действительности являются болью от напряжения надкостницы, потому что надкостница очень чувствительна. Чем лучше вы подготовите своих пациентов к этой ожидаемой «боли заживления костей», тем легче им будет переносить эту боль, они прямо ждут её и тоскуют по ней. Таким образом, вы избегаете страха и паники. Такому пациенту требуется мало болеутоляющих средств. На этом этапе многие из бывших коллег также пугаются, когда количество кровяных клеток растёт. Затем они украдкой вытаскивают обычный учебник, в котором всё написано совсем по-другому. Пациент сразу замечает, когда доктор

смущён. Но ещё больше глупостей скоро произойдёт из-за того, что доктора и пациенты будут слишком рано кричать «ура» и станут слишком смелыми. Не доверяйте эритроцитам, даже если их очень много. Обратите внимание на тромбоциты. Кроме того, 3-я стадия может длиться довольно долго в зависимости от того, как долго длился конфликт. Поэтому на этом этапе многие пациенты становятся нетерпеливыми, они, в конце концов, устали! На самом деле это уже проблема 4-й стадии.

21.6.2.4 Четвертая стадия

4-я стадия могла бы стать на самом деле самой прекрасной стадией: пациент может чувствовать себя вне опасности. Эритроцитопозз начинает приходить в норму. Потому что, в то время как лейкобласты наводняют раньше и исчезают позже, чем эритробласты, которые наполняются позже, но нормализуются раньше, на этой стадии всё могло бы идти своим чередом - при правильном понимании процесса заживления. Также и тромбоциты на данном этапе не представляют никакой опасности, а именно прежнего теоретического риска внутреннего или кишечного кровотечения.

21.6.2.4.1 Психически

Пациент чувствует себя ещё усталым, но в остальном уже хорошо, хотя именно на этой стадии у него часты сильные боли в костях, которые появляются за счёт напряжения надкостницы вокруг находящихся в исцелении, или рекальцинации остеолитов. Эти боли в костях могут быть очень настойчивыми и требуют высокого искусства психологической помощи! Пациент, особенно если он лабилен по характеру, может стать угрюмым, затем потребует болеутоляющих средств, которые, в свою очередь, оказывают разрушительное действие на тромбоцитопозз.

Поэтому важно знать: пациент не выдумывает предполагаемые боли в костях, которые на самом деле являются болью надкостницы, они у него действительно есть. Растяжение надкостницы также очень хорошо можно обнаружить на многих местных томограммах костей. **Тем не менее, боль становится невыносимой только тогда, когда пациент впадает в панику.** Мои пациенты, которые поняли взаимосвязи, с этого момента редко требовали обезболивающее - «Когда я знаю, что это хороший знак исцеления, это можно терпеть, наоборот, иногда я даже разочаровываюсь, когда боль уходит, потому что боюсь, что она не заживает дальше», - сказала мне одна пациентка. Морфий вообще не нужен пациенту, постигшему взаимосвязи! Кортизон вредит меньше, чем большинство болеутоляющих средств, которые в основном оказывают седативное, ваготропное действие и тем самым ещё больше усиливают костный отёк и напряжение надкостницы!

Морфий или производные морфина абсолютно противопоказаны, потому что при ослаблении их действия больной испытывает более сильные боли, чем раньше, у него уже нет морали и - нет аппетита, потому что весь желудочно-кишечный тракт встал.

Очень важно:

Следите особенно внимательно за тем, чтобы ничего, особенно в области позвонков, не могло сломаться (опасность поперечного миелита!). При необходимости больной должен лежать до тех пор, пока позвонки не кальцинируются и не станут стабильными.

Запомни: Никогда не прокалывай натянутую надкостницу над костным остеолитом, находящимся в заживлении! Опасность вытекания каллуса через натянутую надкостницу наружу (= т.н. остеосаркома) велика. Прокалывать или разрезать такую натянутую надкостницу – это просто профессиональная ошибка! Каллус вытекает в окружающую ткань и уплотняется в «остеомиосаркому».

21.6.2.4.2 Церебрально

На этой 4-й стадии кульминацией является местный отёк мозга в белом веществе головного мозга, частично уже на 3-й стадии. С пациентом может случиться эпилептоидный кризис, который не замечен ни судорогами, ни нарушением дыхания или т.п., а только по определённой централизации, так называемым «холодным дням». Больной бледнеет, на лбу выступает холодный пот, он становится беспокойным. Только если есть ощущение, что эпилептоидный кризис протекает недостаточно, т.е. что пациент от локального отёка сразу после этого может скатиться в мозговую кому, то в этом случае рекомендуется применение от 20 до 50 мг преднизолона медленно в/в. Ответственным за это является именно локальный отёк мозга. Этот эпилептоидный кризис наступит в любом случае, но протекает в основном недраматично. Всегда при этом следует исследовать уровень сахара в крови и поддерживать его в норме. **В качестве предосторожности рекомендуется начальное внутривенное и пероральное применение декстрозы.**

Отёк мозга в крайних случаях (при большой конфликтной массе) может привести к прекоматозному или даже коматозному состоянию больного (кома мозга). Это состояние тем легче наступает, когда больного, как это принято сегодня, круглосуточно накачивают жидкостью (инфузиями). Поэтому: **остерегайтесь инфузий в стадии отёка мозга!** Вы можете буквально утопить пациента этим! Кроме того, рекомендуется держать голову не ровно, а немного выше тела, чтобы мозговой отёк мог вытекать! Очень хорошо здесь помогает очень простое средство: охлаждение горячего Очага Хамера, ощущаемого через кожу головы, пакетами со льдом, обернутыми тканью.

В принципе, и эти осложнения *временного* характера хорошо лечатся клинически симпатикотониками, кортизоном, пенициллином и др. Также и здесь невежество врачей снова крупнейший гандикап!

Самое главное, чтобы пациент не впадал в панику. Потому что я не видел ни одного пациента, умершего от такого эпилептоидного кризиса самооценки, пока не добавляется паника!

21.6.2.4.3 Органически

Даже если на этой 4-й стадии показатели крови начинают постепенно нормализоваться, ни в коем случае нельзя становиться легкомысленным! Это особенно верно для тромбоцитов! Один единственный шок страха, именно конфликт крови, может в данный момент вернуть тромбоциты опять на их показатели ниже плинтуса. Нельзя рассчитывать на то, что после того, как шок страха утихнет, тромбоциты снова вырастут. За это время многое может случиться. Поэтому пациент должен иметь возможность выздоравливать именно в «свободной от паники» среде, где таких потрясений не ожидается. Довольно часто вы не можете их предотвратить, потому что тогда вы должны будете отменить телефон и всякую связь пациента с внешним миром!

Еще раз очень важно:

По-прежнему обращайтесь внимание на остеолиты, которые на этой стадии из-за растяжения периоста лишены опоры «надкостничного чёлка». Тем не менее, надкостничный чёлочек теперь начинает медленно сжиматься. Поэтому риск перелома становится всё меньше и меньше. Особенное внимание следует уделять позвонкам и шейке бедра. Лучше, чтобы пациент лежал в постели в течение 4-6 недель, чем подвергался какому-либо риску.

21.6.2.5 Пятая стадия: Переход к нормализации

Этот этап не должен предполагать заметные возможные осложнения. Поэтому его и не следует рассматривать расширенно. Если я также перечислил все возможные осложнения, в соответствии с их возможным появлением на соответствующих стадиях, то это ни в коем случае не означает, что они вообще должны произойти. Кроме того, если медики знают, на что обратить внимание, это, как правило, уже не проблема. Великий гандикап до сих пор был в том, что мы судили обо всём неправильно. К этому ложному суждению относилось, прежде всего, вынесение души за скобки...

21.7 Конфликт кровотечения или травмы - некроз селезёнки, тромбоцитопения

В ходе моих наблюдений за случаями лейкемии я сделал совершенно удивительное наблюдение: особенно дети, приведенные в клинику для переливания крови, демонстрировали следующее явление: изначально тромбоциты были, например, около 100.000, через один или два часа, непосредственно перед переливанием, при повторном измерении они снижались почти до нуля. То же самое наблюдалось и в том случае, если дети получали переливание тромбоцитного концентрата за день до этого. Я попросил всех коллег, которые работали со мной, тоже понаблюдать, и так мы вместе нашли следующую закономерность:

Если животное травмируется и истекает кровью, оно может пострадать шоком от кровотечения и травмы. В головном мозге поражается правая височная часть белого вещества, на уровне органов появляется *некроз селезёнки!* С момента СДХ количество тромбоцитов в периферической крови падает очень быстро до значений значительно ниже нормальных или даже на значения т.н. тромбопении или тромбоцитопении (что значит мало тромбоцитов в крови). Всё это продолжается до тех пор, пока остается активная фаза конфликта. Если происходит разрешение конфликта, то Очаг Хамера в белом веществе получает правый височно-затылочный отёк, селезёнка целиком набухает или образует кисту, в зависимости от того, был ли некроз больше внутренним или периферическим, количество тромбоцитов в периферической крови возвращается к нормальным значениям!

Смысл этого биологического конфликта настолько очевиден и прост, насколько сложно нам было его понять из-за его самоочевидности: например, пока у животного имеется открытая рана, открытые вены наполняются фибрином³⁴³ и активированными факторами свертывания крови. Эффект должен бы быть на самом деле катастрофическим: вся венозная система должна бы впоследствии наполниться тромбозами. Любое животное с более-менее большой рваной раной на самом деле должно было бы погибнуть от этого. Но этого не происходит. То, что этого не происходит, вероятно, в значительной степени связано с тем, что организм - управляемый церебрально - вылавливает тромбоциты из периферического кровотока и концентрирует их только в месте травмы! До сих пор мы всегда считали, что функции текучей крови – это более или менее пробирочные функции, то есть не контролируемые мозгом, а это было неправильно. Подсознание не может различать «кровотокающую травму» и «переливание крови (кровотечение)». Поэтому, особенно дети, при мысли о мучительных «травмах», связанных с закладкой катетера для переливания крови, испытывают конфликт кровотечения или травмы. Взрослые также могут

³⁴³Фибрин = белок

пострадать таким «конфликтом крови», например, при страхе, что при переливании возможно получить ВИЧ-положительную (СПИД) кровь, если их не проинформировали, что вирус СПИДа вообще не существует (его никто не смог изолировать, не существует, например, фото!) и что при этом речь идёт только об обмане!

Биологический смысл некроза селезёнки с последующим увеличением селезёнки (спленомегалия) очень прост: при рецидиве селезёнка должна стать больше, чем раньше, чтобы лучше или легче принимать много тромбоцитов. Если селезёнка стала слишком большой от такой СБП, её можно биологически безопасно вырезать («спленэктомия»). Затем соседний лимфатический узел вырастает в новый тип селезёнки. Потому что сама селезёнка – это не что иное, как особенно большой лимфатический узел.

21.8 Предварительные замечания к примерам лейкемии

Случаи лейкемии, показанные далее, должны по возможности показать вам синхронность 3 слоёв психики - мозга - органа. Я очень горжусь тем, что могу показать вам столько наглядных примеров. Если бы вы знали, как трудно было добраться до необходимых КТ мозга и рентгеновских снимков скелета. Ведь гематологи и онкологи считают это абсолютно лишним! Пациенты должны были временами притворяться, что у них «головная боль» или есть родственник-врач, чтобы получить доступ к снимкам, да и чтобы вообще сделать снимки. Поэтому в некоторых случаях я не могу показать вам все три уровня. Некоторые случаи, тем не менее, были настолько достойными описания, что я взял на себя недостачу неполноты.

Поскольку мне приходилось экономить на изображениях по финансовым причинам, я всегда старался привести как можно более типичные иллюстрации, хотя мне хотелось бы показать процессы целиком. Что особенно важно знать для каждого случая, и что необходимо видеть на снимках?

21.8.1 Психика

У пациента должен был произойти конфликт обрушения самооценки, который при лейкемии должен быть разрешён. Лейкемии без решения обрушения самооценки не существует! По стадии лейкоза можно более или менее точно определить время конфликтолиза. Важно выяснить СДХ и специальное содержание конфликта!

21.8.2 Церебрально

Типичным для лейкемии является не только то, что в белом веществе головного мозга виден тёмный Очаг Хамера, но он должен быть виден в совершенно определённом месте, в соответствии с содержанием конфликта! А они, в свою очередь, должны точно соответствовать локализации костных остеолитов!

И даже тогда, когда перед нами скорее генерализированный конфликт обрушения самооценки, мы обычно видим несколько глубоко тёмных Очагов Хамера внутри общего окрашенного тёмным отёка белого вещества. Правда, в конце концов, всё это сливается, но на определённых стадиях это можно хорошо различить.

21.8.3 Органически

Нет лейкемии без предварительно начатого активного рака кости. Рак кости, как мы знаем, означает остеолит кости. Релейные области скелетных костей расположены в белом веществе мозга в виде младенца, лежащего на спине. Я снова вставил изображение здесь, чтобы вам не приходилось всегда прыгать от одной страницы к другой туда и обратно. Таким образом, правое белое вещество ответственно за левую половину скелетной системы и наоборот. При каждом из остеолитов, если их фотографировать достаточно точно на КТ мозга, Очаг Хамера должен быть виден на противоположной стороне белого вещества, точно в обязательном для этого месте.

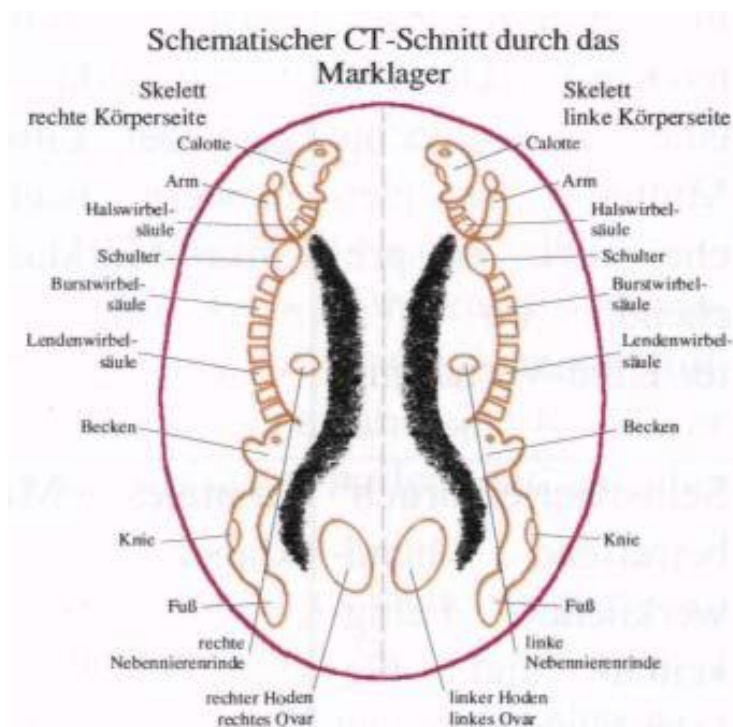


Схема реле для скелетной системы
в белом веществе головного мозга:

Skelett rechte Körperseite: = скелет, правая сторона тела:

Calotte = калотта, черепная коробка

Arm = рука

Halswirbelsäule = шейный отдел позвоночника

Schulter = плечо

Brustwirbelsäule = грудной отдел позвоночника

Lendenwirbelsäule = поясничный отдел позвоночника

Becken = таз

Knie = колено

Fuß = стопа

rechte Nebennierenrinde = правая кора надпочечника

rechter Hoden = правое яичко

rechtes Ovar = правый яичник

Skelett linke Körperseite: = левая сторона тела:

Calotte = калотта, черепная коробка

Arm = рука

Halswirbelsäule = шейный отдел позвоночника

Schulter = плечо

Brustwirbelsäule = грудной отдел позвоночника

Lendenwirbelsäule = поясничный отдел позвоночника

Becken = таз

Knie = колено

Fuß = стопа

linke Nebennierenrinde = левая кора надпочечника

linker Hoden = левое яичко

linkes Ovar = левый яичник

НАСЛЕДИЕ НОВОЙ МЕДИЦИНЫ

Конечно, и картина крови, т.е. кроветворения, должна протекать строго синхронно, что касается как лейкопении и анемии в активной фазе конфликта (и даже ещё на 1-й стадии после КЛ), а также что касается лейкоцитоза и эритремии, или эритролейкоза. Всегда всё должно протекать совершенно синхронно с учетом возраста пациента, продолжительности и интенсивности конфликта.

Я хочу показать вам на следующих примерах, что лейкемия – это не русская рулетка, где никто не знает, как дело пойдёт дальше, а очень разумное, очень хорошо понятное событие. Только так вы «поверите» мне, когда поймёте, почему в будущем мы можем обоснованно надеяться, что почти все пациенты смогут стать здоровыми. В медицине нет ничего, что было бы более законным, чем это!

<i>Психика</i> Тип обрушения самооценки	<i>Мозг</i> Локализация в белом веществе мозга	<i>Орган</i> Локализация остеолиза в скелете	<i>Гематопоз</i> Костный мозг
Интеллектуально- моральное обрушение самооценки	Фронтальное (лобовое) белое вещество	Остеолизы калотты (черепной коробки) и шейного отдела позвоночника	Для всех конфликтов обрушения самооценки:
Обрушение самооценки в отношениях матери/ребёнка («Ты плохая мать»); то же самое в отношениях отец/ребёнок	У правши: фронтальное правое белое вещество; у левши: фронтально левое белое вещество	Остеолиз левого плеча Остеолиз правого плеча	В активной фазе конфликта: <i>угнетение гематопоза</i>
Обрушение самооценки относительно ремесленных способностей и сноровки	Фронтальное (лобовое) белое вещество	Остеолизы костей рук	в PCL-фазе: <i>лейкемия</i> , позже эритроцитемия и тромбоцитемия
Центральное обрушение самооценки личности	Латеральное (боковое) белое вещество	Остеолизы поясничного отдела позвоночника Остеолизы грудного отдела позвоночника	
Обрушение самооценки ниже линии пояса	Белое вещество темпорально- окципитально (височно- затылочная область)	Остеолизы таза	
Обрушение самооценки в отношениях мужа/жены	У правши: слева фронтально; У левши: справа фронтально	Остеолиз правого плеча Остеолиз левого плеча	
Обрушение самооценки неспортивности	Окципитальное (затылочное) белое вещество	Остеолизы ног	
Обрушение самооценки: «Я не справлюсь!»	Окципитальное (затылочное) белое вещество	Остеолизы шейки бедра	

Запомни:

- Правое полушарие мозга для левой стороны скелета
- Левое полушарие мозга для правой стороны скелета

21.9 Примеры

21.9.1 Тяжёлая авария и её последствия

10-летний Дирк Б. из Гейдельберга пострадал в серьёзной автомобильной аварии 6.10.1982 с переломом черепа, переломом таза и т.д. В клинику он был доставлен без сознания. Когда он - ещё в шоке! - очнулся от потери сознания, у его кровати стоял врач, который сказал ему, что у него целый ряд переломов костей, ему нужно спокойно лежать, можно только надеяться, что всё это снова срастётся как следует.

При этом доктор ничего плохого не думал, возможно, он даже хотел ободрить пациента. Но так как мальчик ещё находился в шоке, ему попало это «не в то горло». В течение следующих 2 месяцев он плохо спал, у него не было аппетита, он похудел и находился в какой-то панике, размышляя день и ночь о том, заживут ли правильно кости или он останется калекой. Когда в начале декабря мальчик вернулся домой и сделал там свои первые успешные попытки ходьбы, это ободрило его. Вскоре он смог вернуться к занятиям. С начала декабря обрушение самооценки, боязнь остаться калекой, стало, таким образом, беспочвенным, конфликт был разрешён.

В январе 1983 года классный руководитель сообщил о Дирке, что он постоянно уставший, неконцентрирован, его результаты в учёбе уже не такие, как раньше, когда очень чувствительный мальчик был успевающим учеником. Мальчик, как мы теперь знаем, находился в постконфликтолизной ваготонной фазе (PCL-фазе), которая характеризуется преобладающей ваготонией, хорошим самочувствием, усталостью, местным отёком мозга, а также отеками и экссудацией³⁴⁵. Соответственно, стадия ремонта поражённой части скелетной системы с производством красной и белой крови костным мозгом, которое раньше было «угнетено», шла полным ходом. Это мы называем тогда *лейкемией* или правильнее *лейкемической фазой*. Её обычно замечают только случайно, так как пациенты чувствуют себя хорошо за исключением сильной усталости!

В нашем случае симптомы местного отёка мозга хотя и не принимали угрожающих масштабов, но не остались незамеченными для родителей. Они сказали: «Мальчик ходит так странно». Поскольку они боялись, что это могут быть последствия переломов костей, то, когда симптомы не ослабли в период с мая 1983 по сентябрь 1983 года, и даже, скорее всего, немного усилились, они пошли к врачу. Там в конце сентября обнаружили лейкемию. Родители не знали ничего лучше, поэтому в университетской клинике Гейдельберга провели химиотерапию и облучение головного мозга, что, как известно, особенно вредно для клеток мозга.

СДХ произошел 6 октября 1982 года. Конфликтный шок самого тяжёлого конфликта обрушения самооценки произошёл от бездумного замечания врача, когда Дирк только что проснулся от потери сознания. Дирк: «Я боялся, что все кости срастутся неправильно, и я останусь калекой».

После СДХ появилась типичная симпатикотонная фаза с бессонницей, потерей веса, навязчивыми мыслями. В этой активной фазе конфликта происходила депрессия костного мозга, анемия и лейкопения.

После **конфликтолиза** в конце ноября/начале декабря 1982 года организм перешёл в фазу ваготонии с хорошим самочувствием, хорошим сном, хорошим аппетитом, но также с усталостью и слабой концентрацией. В мозгу всё белое вещество было отёчным и опухшим, в костном мозге началась гиперпродуктивная фаза восстановления с увеличением эритропоэза и лейкопоэза.

³⁴⁵экссудация = выпот экссудата

НАСЛЕДИЕ НОВОЙ МЕДИЦИНЫ

Незадолго до спонтанной ренормализации этой всё ещё существующей лейкемической фазы было обнаружено изменение картины крови из-за упомянутой симптоматики внутричерепного давления.

В конце 1983 года у Дирка произошла псевдо-нормализация показателей крови. Ренормализация в любом случае произошла бы спонтанно и гораздо быстрее, если бы заживление не было постоянно прервано химиотерапией и облучением мозга и, следовательно, много раз не было отложено. Официальные медики говорят о так называемой «ремиссии», т.е. нормализации показателей крови. Уже само слово «ремиссия» имеет у них привкус только временного, а не окончательного характера. Это выражается в непрерывных амбулаторных «проверках», единственный вопрос на которых ставится только о том, вернулся ли уже лейкоз. Это ожидание возвращения «беды» передаётся родителям и пациентам настолько, что любая проверка сопровождается вздохом облегчения: «Слава богу, ещё нет!»

В июне 1984 года Дирк сломал правую руку во время езды на велосипеде. Я думал, что это событие могло бы вызвать, возможно, ассоциативный шок с рецидивом конфликта у мальчика, если бы он ориентировался на 1-ю аварию, но так как мальчик ответил отрицательно - то считается только то, что нам пациент сообщает сам!

Но через месяц, в июле 1984 года, семиклассник, то есть для третьеклассника «большой дядя», приходит к своему школьному товарищу и спрашивает: «Скажи-ка, что это у тебя, собственно, за болезнь?» Мальчик отвечает: «Лейкемия». Семиклассник: «Да, но тогда ты должен умереть, это сказала наша учительница биологии, и она это точно знает».

Это было для мальчика новым СДХ, страшным шоком. Дирк был совершенно раздавлен, он постоянно размышлял о семикласснике и тяжёлом содержании его слов, которые тот сказал, он больше не спал как следует, больше не ел как следует, и находился в конфликтной панике. В этот период белая кровь показывала результаты от нормальных до лейкопенических. Хотя мальчик рассказал своей матери о семикласснике, но она не приняла это всерьёз и пропустила мимо внимания. Думки у мальчика продолжались почти 2 месяца. Он находился в симпатикотонии.

В конце сентября 1984 года Дирк приходит к выводу о том, что семиклассник может быть неправ, ибо он ведь не умирает, показатели крови остаются в порядке. Происходит разрешение конфликта. Четыре недели спустя при обследовании обнаруживается т.н. лейкозный рецидив. К этому времени мальчик снова почувствовал себя комфортно, снова хорошо спал, у него снова был хороший аппетит, уже почти восстановил потерю веса от 8 до 10 кг, имел тёплые ладони, но также был вялым и усталым, как это обычно бывает в ваготонии.

Маленького пациента снова лечат в университетской детской клинике Гейдельберга химиотерапией, облучают кобальтом мозг и т.д. без «успеха». Родителям сказали, что организм мальчика стал «невосприимчивым» к цитостатикам, он «неизлечим». 27-го мая его отправили домой и попрощались с ним «навсегда». Повторный приём в клинику был признан нецелесообразным, потому что в ближайшие 2-4 недели рассчитывали на кончину мальчика. Парнишка всё это понял, потому что он был, как я уже сказал, высокочувствителен! Ребёнок был поставлен клиникой под опиаты, из-за болей в кости, которые он чувствовал в основном в верхней части руки и в бедренной кости. По моему личному вмешательству коллеги по клинике выполнили мою просьбу и сделали переливание крови мальчику с 7 г/дл гемоглобина до 11 г/дл.

28 мая 1985 года я посетил Дирка Б. впервые: ему теперь 12 лет, он совершенно апатичный, едва или вообще не реагирующий. Ему каждый час давали массивные обезболивающие с долантином, вдобавок люминал. Видимо, неделю он пребывал в полной панике и страхе смерти, потому что он слышал, что «больше ничего сделать нельзя». Эта паника была «прекращена» опиатами. Люминал он

получил, потому что незадолго до этого перенёс эпилептический припадок, признак (по крайней мере, временно) разрешённого конфликта невозможности чего-то избежать.

Сначала я сел у кровати тяжелобольного мальчика и попытался поговорить с ним, но это было вряд ли возможно, потому что мальчик был где-то «далеко» и в панике. Тогда я прибегнул к последнему возможному средству: я твердо посмотрел ему в глаза гипнотизирующим взглядом и медленно и настойчиво сказал, что я специально приехал из Рима из-за него и теперь точно знаю, что через 2 месяца он снова выскочит на улицу, как и его товарищи и братья, он должен только сам себе помочь! Я ещё сказал ему, что здешние врачи не понимают его болезни (что вполне соответствовало истине). Но Рим это город, который гораздо больше, чем здешний университетский город Гейдельберг, и поэтому я, как врач из Рима, просто знаю это лучше!

Мальчик был как ударенный. Он лишь недоверчиво посмотрел на родителей, они кивнули. Трудно было решить, правильно ли он воспринял сказанное мной или понял ли он то, что я говорил. Но через 10 минут, когда мы уже вышли из комнаты, у него «зажглась ракета». С этого момента он был как наэлектризован, вдруг снова мог бежать к телевизору, рассказывал своим братьям и сёстрам, что врач из Рима сказал, что через 2 месяца он снова будет полностью в форме и будет прыгать на улице. 17-летний брат спонтанно сказал: «Я в это не верю!» Братья и сестры уже все были готовы к скорой смерти брата. Несмотря на эту «аварию», мальчик больше не нуждался в болеутоляющем средстве. Когда он чувствовал лёгкую боль в плечах и бёдрах (из-за напряжения надкостницы над отёком кости!) это место охлаждалось, так же как и при боли в голове, которая, однако, была терпимой, и при охлаждении пакетами со льдом быстро отступала.

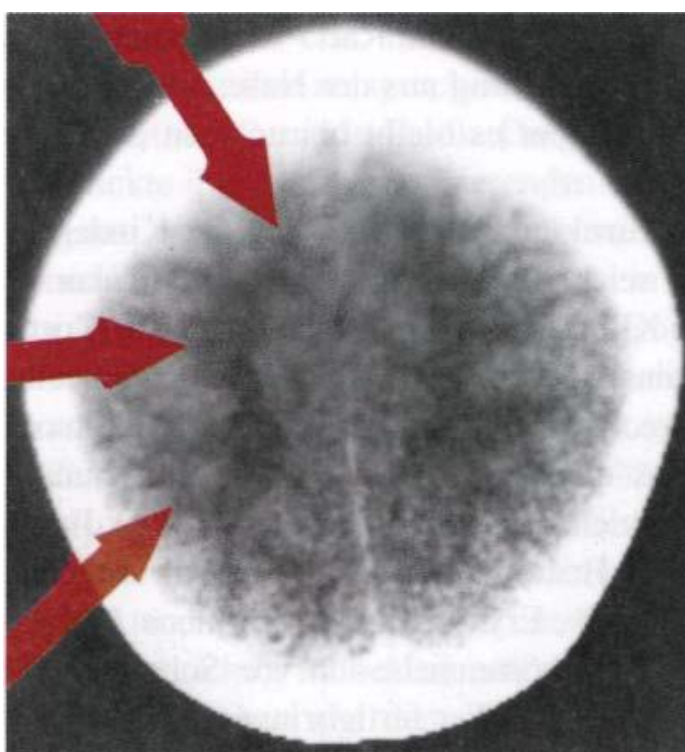
На следующий день он уже спонтанно потребовал еды, чего не делал уже несколько недель или месяцев из-за лекарств и новой паники. У мальчика дела пошли хорошо! Лейкоциты составили после возвращения домой из клиники около 100.000, из них 91% лейкобластов. Это противоречит всякому врачебному опыту, что мальчик, который сейчас счастлив - в ваготонии, - играет, хорошо спит, хорошо ест, смеётся и принимает участие в своём окружении, должен умереть только потому, что чисто интеллектуально ориентированные врачи университетской клиники говорят ему, что он скоро умрёт, да ещё что он умрёт в ближайшие 2-4 недели! Моральный дух мальчика был настолько хорош, что он отказался принимать обезболивающие вообще, потому что я сказал ему, что без обезболивающих он будет здоров быстрее, чем с обезболивающими. Тогда он сказал: «Это не настолько больно, чтобы они мне были нужны».

Также неполадку, а именно депрессию тромбоцитов в течение нескольких дней со 150.000 до 14.000 из-за введения т.н. биологического цитостатика - вопреки моему настоятельному совету! - мальчик смог перенести удивительно хорошо, несмотря на массовое кровотечение из носа, потому что я сказал ему: «Дирк, это небольшая авария, но мы остаёмся при наших 2 месяцах, выздоровление всё равно продолжается!»

18 июня 1985 года Дирк однако, умирает в мозговой коме. Д-р А. Ф. детской больницы Ландау сообщил, что пациент был оцепенелым, в мозговой коме. По совету Гейдельбергской университетской клиники намеренно не давали кортизона. Реанимацию не делали, потому что верили не в мозговое давление по Новой Медицине, а в «лейкемическую кому». Что этот доктор под этим понимал, он не знал точно. Он цитировал только Гейдельбергскую университетскую детскую клинику. Мальчика накануне привезли в больницу из-за нарастающей сонливости. Показатели крови были: гемоглобин 12 г/дл, эритроциты 4,2 млн., тромбоциты 19.000, лейкоциты 140.000. Когда я услышал о смерти Дирка, я завыл от боли и ярости. Невероятно, что ещё могут произвести меди-циники!

После этого я ещё раз предложил шефу Гейдельбергской детской клиники, в которой я сам когда-то работал врачом, выступить перед всеми врачами клиники по делу Дирка. Профессор передал мне: «Нет интереса!»

За такими пациентами, как Дирк, которые должны были страдать не только от химиотерапии, но и от облучения мозга, нужно внимательно следить. Облученный мозг перестаёт реагировать на новые отёки с той же эластичностью. Его необходимо охлаждать, давать симпатикотоники, возможно, кортизон, надо сделать контрольную КТ мозга, чтобы оценить степень отёка мозга. Принципиально: лечение осложнений после облучения мозга означает попытку исправить халтуру официальной медицины. На самом деле это не имеет ничего общего с Новой Медициной. Однако, ужасно при этом следующее: если пациент переживёт что-то подобное, он войдёт в статистику успеха медицины, если он умрёт, потому что ущерб от «терапии» был непоправим, то «Новая Медицина тоже уже не могла ему помочь».



КТ мозга Дирка Б. Стрелки указывают на генерализованный отёк белого вещества головного мозга, узнаваемый по его обширной глубокой тёмной окраске. Таким образом, речь идёт о генерализованном обрушении самооценки всей личности, в соответствии с диффузной подростковой деминерализацией костей.

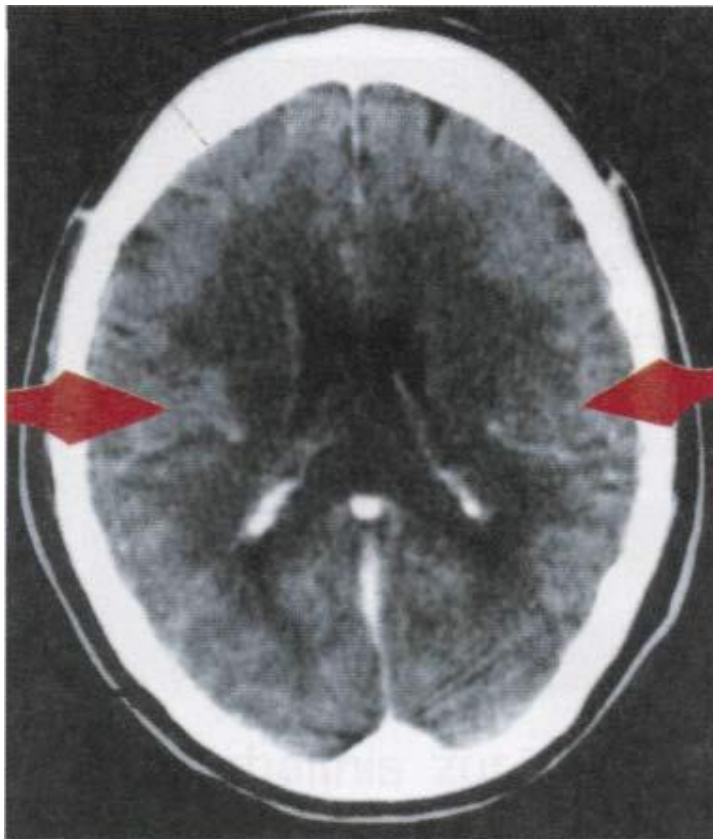
Мальчика после разрешения его конфликтов с горячей головой и в глубокой ваготонии, с признаками острого мозгового отёка доставили в небольшую больницу под Гейдельбергом. После консультации с университетской клиникой Гейдельберга врачи больницы отказались дать мальчику необходимый кортизон и охладить голову. - Мальчик, как и ожидалось, умер от комы мозга.

21.9.2 Полное обрушение самооценки из-за смерти жены

Жена пациента в этом описываемом случае умерла в ноябре 1983 года. В то же время она была для него своего рода матерью (эдипов комплекс), была старше его на 8 лет. Поэтому, кроме своего обрушения самооценки, пациент пострадал одновременно и территориальным конфликтом, и ещё женским территориальным конфликтом (конфликтом ощущения себя одиноким на территории) и, таким образом, находился в шизофренической констелляции. Он стал словно оцепеневшим, подавленным и совершенно смятённым. В его окружении говорили, что после смерти жены он «сошел с ума».

Разрешение конфликта у господина К. произошло довольно странно: После девяти месяцев тяжёлых мыслей его начальник однажды пришел к нему и сказал: «Вы мне нужны, у меня есть работа, которую можете сделать только вы!» И тут он словно очнулся от глубокого, дурного сна. Он выполнял работу, которую мог сделать только он...

Восемь недель спустя пациент перенёс причитающийся сердечный приступ, который он кое-как пережил после многократной реанимации. Компьютерная томография мозга никого из кардиологов не интересовала. Это было сделано только по моему направлению. К этому времени пациент снова был полностью «нормальным», у него были горячие руки и он продолжал быстро набирать вес. Кардиологи университетской клиники Вены интерпретировали этот случай так, как будто пациент сам увеличил «риск сердечного приступа» из-за прибавления веса за последние 7 недель и поэтому перенёс сердечный приступ. По ЭКГ это был инфаркт задней стенки, но в соответствии с КТ мозга это, должно быть, был сердечный приступ левого сердца и правого сердца одновременно! Чудо, что пациент при этом выжил!



Пациент (52 года), включённый в Венское исследование сердечных приступов, после смерти жены пострадал генерализованным конфликтом обрушения самооценки, и одновременно мужским и женским территориальным конфликтом.

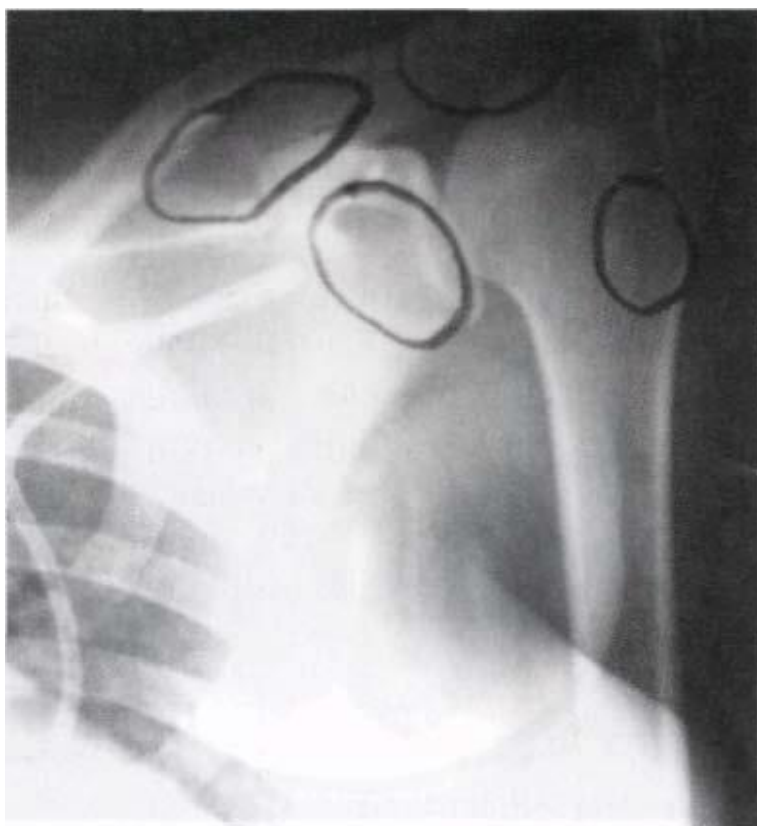Отчётливо видна глубокая тёмная окраска всего белого вещества мозга. Но внутри этого белого вещества отчётливо видны особенно глубокие тёмные ареалы (Очаги Хамера), которые особенно подчёркивают отдельные реле внутри всей области скелета.

21.9.3 Острый лимфобластный лейкоз, потому что девушку покинул любимый

Этот случай на самом деле является самым заурядным случаем. Молодую студентку-медика 21 года, у которой скоро должны пройти предварительные медицинские экзамены, покидает любимый. Это произошло в ноябре 1984 года. Незадолго до этого она, находясь на практике по физиологии, сделала себе анализы крови: все значения в пределах нормы. Девушка чувствовала себя слишком толстой, но была очень умной и общительной. Всё своё сознание самооценки она основывала на своём друге, с которым позже хотела образовать семью. Это было её самым большим желанием. Когда друг покинул её – а это был её первый друг, - она почувствовала себя глубоко униженной и разрушенной в своей самооценке. Конфликт был очень интенсивным.

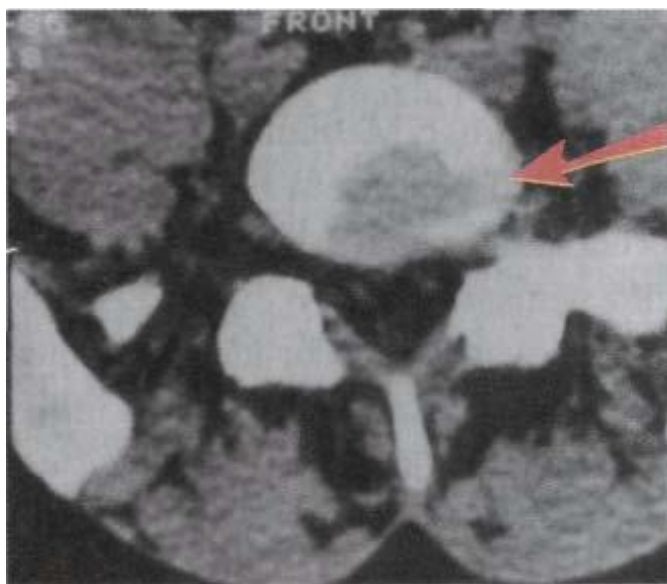
НАСЛЕДИЕ НОВОЙ МЕДИЦИНЫ

Почти через 2 месяца произошло примирение. С этого момента девушка была такая измученная и уставшая, что не могла больше учиться. В период с ноября 1984 по февраль 1985 года она похудела на 3 кг. Но сейчас у неё был даже излишний аппетит и вес быстро увеличивался, так что она весила больше, чем раньше. К сожалению, через 4 недели она пошла к врачу, и он нашел лейкоцитоз 80.000, из них 75.000 лимфобластов и 5.000 нормальных лейкоцитов. То, что последовало за этим, было сплошной траурной игрой: в университетах Эрлангена и Эссена пытались сбить лейкоциты цитостатиками.

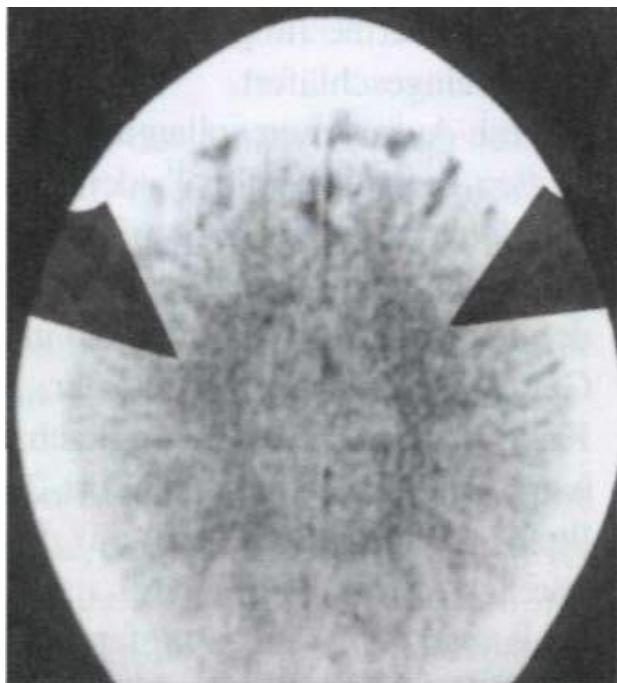


На этом снимке мы видим остеолизы левого плечевого сустава, (пациентка была левшой). Там у неё тоже болела растянутая надкостница. Эта область скелета (у левшей) обычно поражается при обрушении самооценки в партнёрских отношениях.

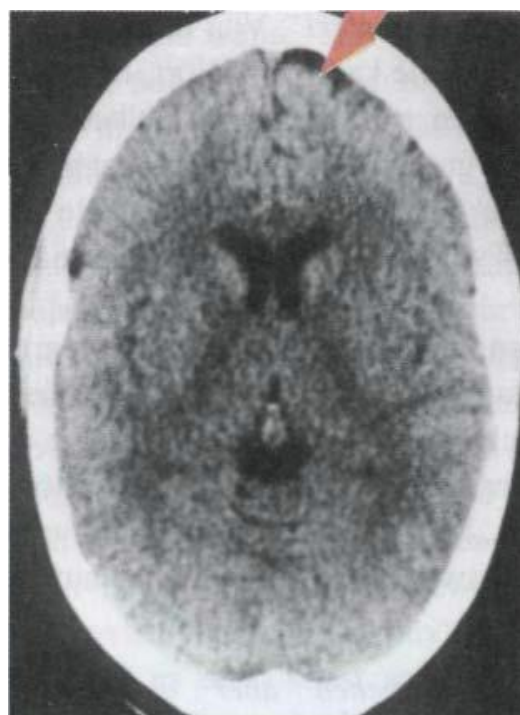
Но конфликт оставался разрешённым, и каждый раз, когда прекращалось цитостатическое псевдо-лечение, количество лейкоцитов снова быстро увеличивалось! Тогда врачи кричали, что это рецидив! Пациентка, в конце концов, умерла ятрогенно, её «залечили» до смерти.



Остеолиз 1-го поясничного позвонка, здесь у неё тоже были боли (генерализованный конфликт обрушения самооценки всей личности).



На КТ головного мозга мы чёткое видим тёмное в белом веществе мозга. Стрелки указывают на две очерченные области, соответствующие остеолизам рёбер в фазе восстановления.



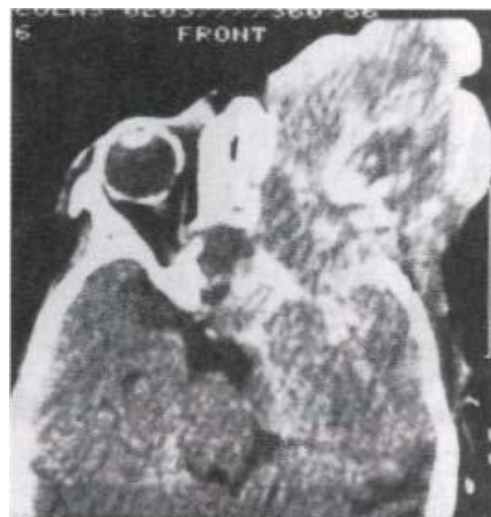
Стрелка справа фронтально указывает на разрешённый Очаг Хамера для конфликта бессилия, то есть конфликта: «Надо же что-то предпринять, но никто ничего не делает!», вызванный диагнозом и прогнозом врачей, на уровне органа связанный с язвой протоков жаберных дуг.

21.9.4 Обрушение самооценки в отношениях с сестрой, когда она сказала: «Ты чудовище!»

Этот трагический случай произошёл в университетской клинике Тюбингена.

Речь идёт о 9-летнем мальчике.

На этом КТ-снимке мы видим большую саркому орбиты глаза, появившуюся после операции на орбите.

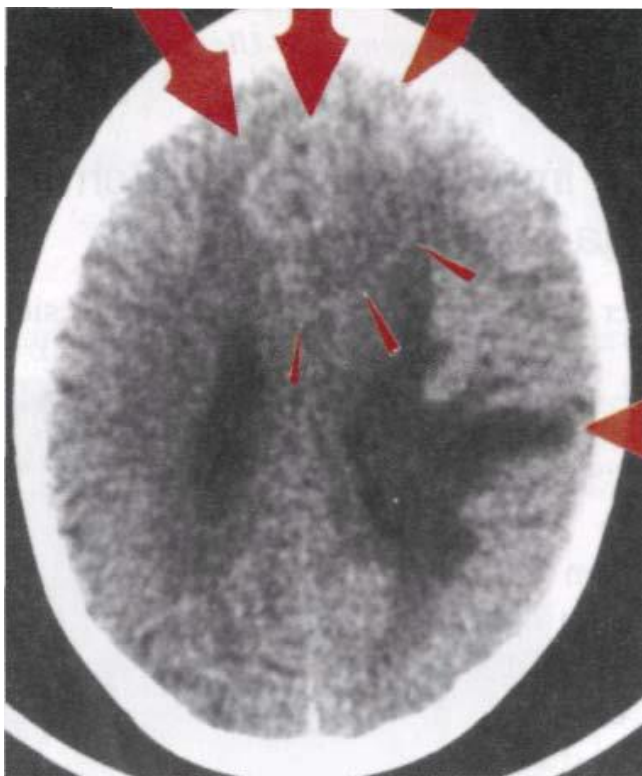

НАСЛЕДИЕ НОВОЙ МЕДИЦИНЫ

Во время этих снимков в сентябре 1986 года, можно было бы хорошо прооперировать мальчика, потому что от этой саркомы, которая представляла собой только чрезмерную реакцию заживления, мальчику действительно не нужно было умирать. Но профессора офтальмологи в Тюбингене отказались от операции. Итак, бедного мальчика лечили химио-цитостатиками и усыпили морфием.

Но эти снимки должны показать ещё кое-что: когда дело дошло до этого большого **protrusio bulbi**, выдавливания правого глазного яблока, обусловленного ретробульбарной саркомой, 5-летняя младшая сестра сказала брату: «Ты похож на чудовище!» С этого момента мальчик стал молчаливым, следующие 2 месяца почти не говорил ни слова, похудел, больше не спал. Он пострадал довольно серьёзным конфликтом самооценки с СДХ, одновременно большим конфликтом неприятностей на территории. Кроме того, от одного этого слова он перенёс 2 или даже 3 фронтальных центральных конфликта. Все это видно на КТ мозга. Кроме того, он был в «шизофренической конstellляции».

Когда маленькому храброму мальчику, которого отказались оперировать профессора в Лионе, Женеве и Цюрихе, сказали, что в Тюбингене есть профессора, которые могли бы правильно прооперировать его лицо, и тогда он снова выглядел бы почти так же, как раньше, - он со слезами признался в слове «чудовище», - всегда было только одно слово «чудовище, чудовище». Ещё раз он попытался восстановить свое обрушенное чувство собственного достоинства.



Но остались два конфликта обрушения самооценки слева для правой орбиты, кольца которой на рядом стоящем снимке практически ещё не были отёчными (все снимки одинаковой даты). Маленькая стрелка в правом верхнем углу указывает на рецидивирующий Очаг Хамера для фронтального страха, который ещё не решён должным образом. На шее у мальчика были постоянно возвращающиеся кисты жаберных дуг. Остеолиз левого плеча и левого таза я не могу показать, так как никаких снимков не было сделано. Кроме того, безусловно существующая карцинома печёчно-желчных протоков (Очаг Хамера см. стрелку справа) не была обследована, но соответствующие реле на КТ мозга однозначно затронуты.

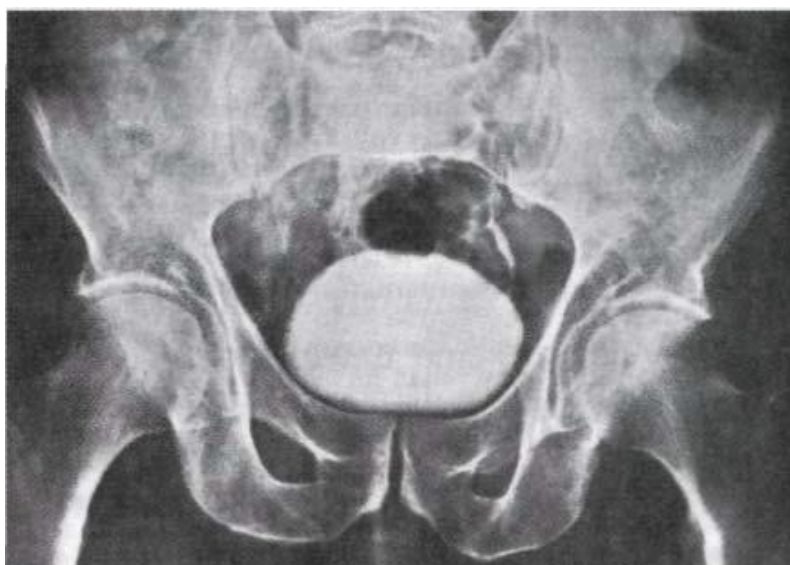Я тогда буквально на коленях умолял профессоров рискнуть операцией по этим психическим причинам, так как терять было бы уже нечего, но всё зря! Когда маленький мальчик без успеха уезжал из Тюбингена и знал, что профессор не хочет ему помогать, он теперь есть и останется «монстром», то он впал в полную летаргию, а затем был усыплен морфием и химиотерапией на своей родине, на юге Франции.

На момент этого снимка существовал лейкоцитоз около 12.000, начало лейкоза в случае положительного развития событий. До тех пор, пока медики не берут во внимание психику и лечат только симптоматически, такие жестокие случаи будут обычным явлением. Профессора также объявили все изменения в мозге, будь то чёрные или белые, коротко «всё метастазы мозга». Когда я

сказал профессору, что у человека после рождения вообще нет роста клеток нервов мозга, что в лучшем случае там могут расти только безобидные клетки соединительной ткани мозга для ремонта, которые образовались бы даже при любой черепно-мозговой травме, он только посмотрел на меня и сказал: «Да, что же это ещё может быть?» Этот профессор уже 6 лет как декан медицинского факультета и «по должности» имеет дело с Новой Медициной, но он не понял ни одного слова, а скорее не хотел понять!

Мои друзья, приехавшие из Франции, и я только рыдали.

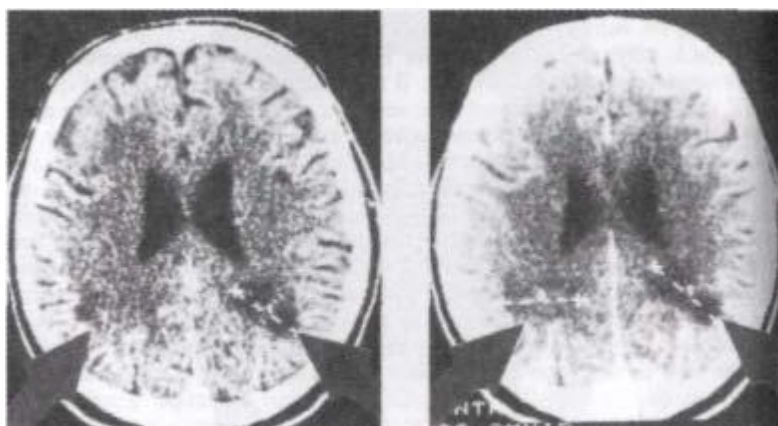
21.9.5 Обрушение самооценки от «удара ниже пояса»



Это снимок таза мужчины 65 лет, который с нетерпением ждал выхода на пенсию, когда ужасное обрушение самооценки сбило его с ног: он был членом муниципального совета и председателем местного комитета по благоустройству. Однажды на совете мэр сказал: «Ну, теперь я возьму это на себя». Это было для пациента полным обрушением самооценки.

Рентгеновский снимок: тёмные места показывают остеолиты в лобковой и седалищной кости

Решение пришло к нему, когда примерно через 4 месяца, всего за несколько недель до того, как должна была быть закончена подготовка деревни к конкурсу, мэр лично пришёл к больному и совсем скромно попросил его снова взять всё в свои руки, потому что это было лучше. Кстати, пациент всегда, как он неоднократно признавался, рассматривал это обрушение самооценки как «удар ниже пояса», следовательно, в момент СДХ он связывал это содержание конфликта «ниже пояса».



На КТ мозга стрелки указывают на соответствующие отёки в белом веществе головного мозга, где мы можем хорошо видеть отдельные Очаги Хамера для остеолита седалищной и лобковой кости.

Пациент пережил лейкемию. Он снова абсолютно здоров.

21.9.6 Обрушение самооценки из-за увольнения жены из той же фирмы и перехода на новые компьютеры

При любом конфликте, и тем более при конфликте самооценки, все зависит не от того, насколько важным другие считают то, от чего болен пациент. Даже не важно, какую ценность пациент ретроспективно, как бы уже из защищённой крепости, приписывает делу. Решающее значение имеет только то, что пациент почувствовал в момент СДХ, когда он пережил конфликтный шок и вызвал соответствующие очаги в мозге.

Этот 35-летний мужчина из Франции был руководителем филиала в страховой компании, которая в значительной степени работала с компьютерами. Он был, в том числе ответствен и за их ремонт.

СДХ для пациента произошло 1-го января 1985 года. Его жена, которая работала в той же компании и представляла для пациента моральную опору, была уволена. В то же время пациенту было сообщено, что приобретается совершенно новое поколение компьютеров от совершенно другого производителя. Эти два роковых послания ударили по пациенту, как молния. Он не только почувствовал себя лишённым опоры, но и засомневался в себе в обращении с новыми компьютерами. Он впал в полную панику. Он пережил конфликт полного обрушения самооценки, который затронул всю его личность. С тех пор он постоянно писал заявления для устройства на работу в разные компании. У него не было на уме ничего другого, кроме как уйти из компании. Всё время он получал отказы и чувствовал себя ещё более неполноценным. На всё это ушел почти год; он теперь значительно похудел, был постоянно напряжён, возбуждён, но не подавлен.

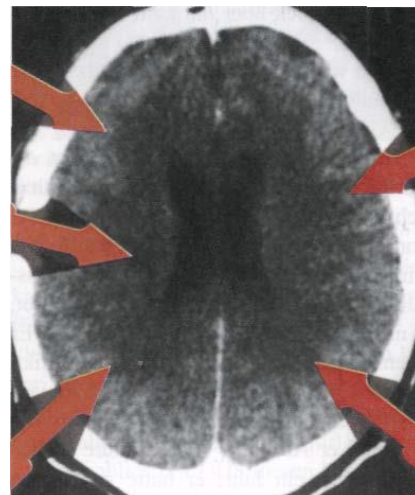
Конфликтोलиз (КЛ): 7 ноября он представил себя снова новой компании. В этом году он так часто делал, и 19.12.85 его приняли на новое рабочее место, но он должен был сначала пройти медицинское обследование. Он сделал это через 10 дней, и – у него нашли лейкемию!

В последующем у пациента начались сильные, но терпимые боли в костях во всём теле, но более сильная боль была в рёбрах. Лейкоциты были при приёме на работу 2 января 1986 года уже около 30.000, в следующие месяцы повысились до 170.000. Хотя 16 января его уже в новой компании снова уволили, он это понимал, что ну да, мол, он был болен, хотя на самом деле он чувствовал себя хорошо, но просто устал. В компании его заверили, что, когда он поправится, его сразу же восстановят.

Поскольку первоначально количество лейкоцитов только медленно увеличивалось, пациента сначала лечили антибиотиками. Когда ничего не помогало, а лейкоциты продолжали расти, ему, наконец, после пункции костного мозга поставили диагноз «хронический миелоидный лейкоз».

К счастью, он вовремя нашёл дорогу к моим друзьям во Франции. Сегодня он в порядке, он снова работает и здоров, ни разу не приняв цитостатики.

К сожалению, у меня нет рентгеновских снимков грудной клетки. Я уверен, что там были бы остеолиты. Но КТ головного мозга от конца июня 1986 очень характерна для т.н. генерализованного отёка белого вещества, как это, однако, на самом деле больше присуще детскому типу лейкемии. Стрелки показывают частично на отдельные очаги, которые только при очень детальном рассмотрении выделяются из большого отёка белого вещества.



21.9.7 Нарушение самооценки, потому что пациент посчитал, что его причислили к «старикам»

Следующий случай с типичными для лейкемии КТ головного мозга описывает очень высокопоставленного священнослужителя из Италии, который отвечал за обучение преемников священника и пережил 2 конфликта в 60-х годах, когда многие семинаристы-священники уходили:

1. конфликт неприятностей на территории (язва печёчно-желчных протоков) с конфликтом страха за территорию (бронхиальная язва), обе справа-церебрально, потому что семинаристы уходили в массовом порядке, и он не знал, как сдерживать себя от гнева и страха перед будущим.

2. конфликт бессилия, когда его пригласили в Ватикан и столкнули с вопросом: «Нужно срочно что-то с этим делать, но что?» При этом он пережил как бы «конфликт близнецов» на органическом уровне для выводящих протоков щитовидной железы и одновременно в интима левого разветвления сонной артерии (= деление сонной артерии **carotis communis** на наружную и внутреннюю сонные артерии). Эволюционно они оба потомки жаберных дуг, имеют один и тот же конфликт, органически они находятся всего в нескольких сантиметрах друг от друга, их реле находятся в одной и той же области мозга. В разветвлении сонной артерии находятся, как напоминание для медиков среди вас, так называемые синусовые узлы сонной артерии (каротидный синус), своего рода автоматическое измерение и управление артериальным давлением организма и как говорят наши учебники, основной контур регулирования для управления и стабилизации центрального артериального давления. На органическом уровне в PCL-фазе пациент пострадал ороговевшей плоскоклеточной бородавкой в просвете именно этой развилки сонной артерии.

Когда в 1984 году этот диагноз был впервые обнаружен из-за нарушения речи, пациент запаниковал и испытал обширный конфликт обрушения самооценки, потому что теперь он, похоже, считался «стариком», как он сказал. Нарушения речи, как полагают, были выражением снижения кровотока заднего полушария головного мозга стенозом (сужением) сонной артерии.

Больной быстро похудел, больше не спал, постоянно думал о том, что он является «старьём» и больше ни к чему не пригоден. В результате он претерпел существенные остеолиты в области позвоночника и таза согласно центральному обрушению самооценки личности, то есть конфликта «чего-то не выдержать» (см. рентгеновские снимки таза).

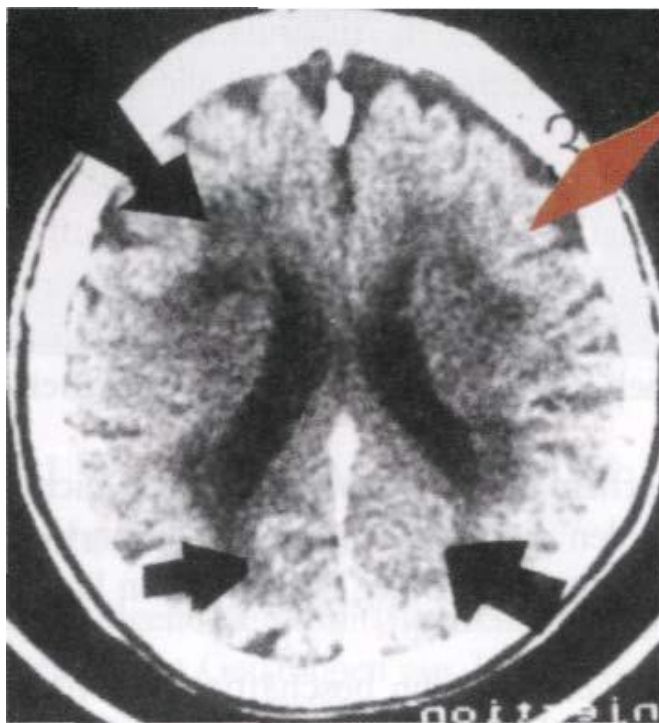
Вообще-то, по понятию официальной медицины, теперь вдвойне ничего нельзя сделать. К тому же, изображения на КТ головного мозга интерпретировались как «размягчение мозга», и это в тот момент, когда у пациента уже давно прошел конфликтолиз.

У пациента было ещё одно дело, которое его занимало: у него давно было повышенное артериальное давление (250/150). Теперь давление крови сделали ответственным за «закупорку» разветвления сонной артерии. На самом деле однажды, за 20 лет до этого, у него был ужасный водный конфликт с некрозом почек. Он летел тогда над Средиземным морем на небольшом пассажирском самолете. Внезапно самолет попал в сильную грозу. Пилот летел очень низко, тем не менее, маленький самолет постоянно бросало туда-сюда. Все пассажиры боялись в следующий миг упасть в Средиземное море и надели спасательные жилеты. Всё это длилось около 3 часов. Пациент говорит: «Это был ад!» С тех пор у него высокое кровяное давление, ему месяцами снилось это ужасное переживание.

После недавнего СДХ обрушения самооценки из-за ужасного официального медицинского диагноза, пациент находился около 5 месяцев в конфликтной активности. Потом он пришёл и доверился моим друзьям во Франции. И поскольку он очень умен, он понял систему и понял, что всё это ложная тревога, и он пострадал от обрушения самооценки из-за заблуждения.

НАСЛЕДИЕ НОВОЙ МЕДИЦИНЫ

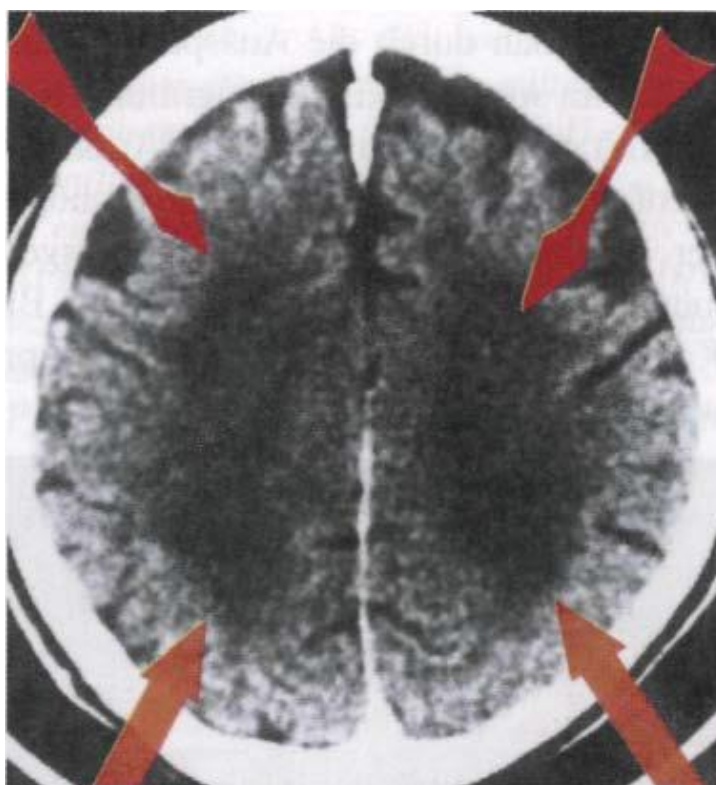
После этого он прошёл все стадии и симптомы лейкемии. Конфликтолиз состоялся в феврале 1986 года. У пациента возникли сильные боли в тазу и в позвоночнике, значения лейкоцитов достигали 20.000 после предварительной анемии, которая была настолько сильна, что он всегда балансировал на низких значениях между 7 и 8 г/дл гемоглобина. Он принимал кортизон около 4 месяцев.



Это изображение КТ мозга датируется ноябрём 1986 года и показывает глубокую тёмную черноту отека. Рентгенологи говорили о «размягчении мозга», над чем пациент к тому времени уже мог смеяться. Эта глубокая тёмная окраска белого вещества характерна для лейкемической стадии и обусловлена отёком. Акцент находится в области реле таза. Нижние стрелки указывают на два старых конфликта потери (реле яичек), из которых левый церебральный Очаг Хамера находится в рецидивирующем решении с интрафокальным и перифокальным отёком. Стрелка справа вверху: в этом случае затронуто не бронхиальное реле, а реле разветвления сонной артерии, расположенное в том же месте, где пациент был прооперирован из-за

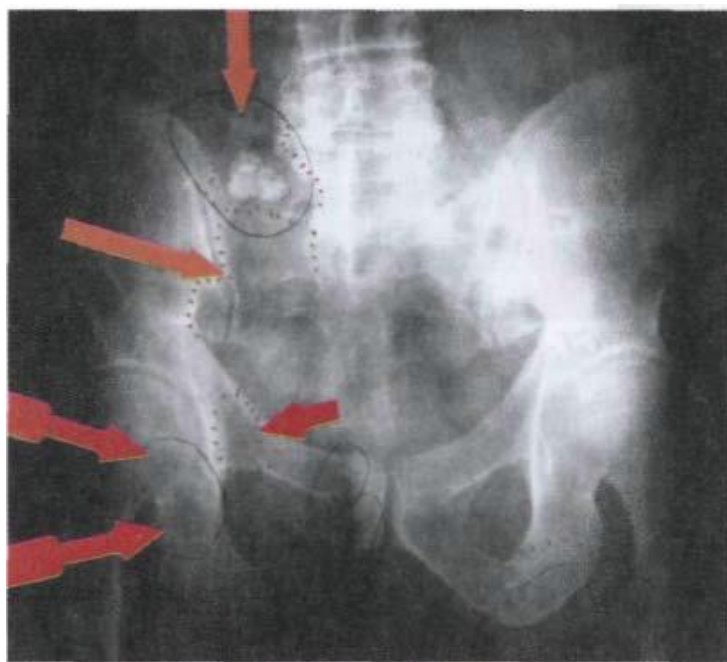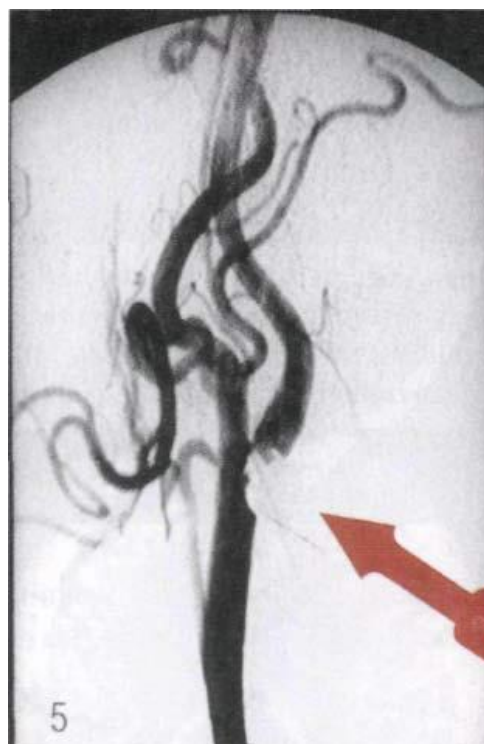стеноза. Содержание конфликта – конфликт бессилия.

Здесь мы видим (снимок от ноября 1987 года) аналог почти генерализованного конфликта обрушения самооценки в мозге: пациенту сказали, что у него усиливается сонный стеноз из-за склероза артерий и поэтому он скоро не сможет правильно мыслить, а затем станет невменяемым. Братьям и сёстрам больного удалось восстановить его морально, наступило разрешение конфликта. В результате мы видим сильный отёк почти всего белого вещества. Особенно затронуты реле позвоночника и таза.



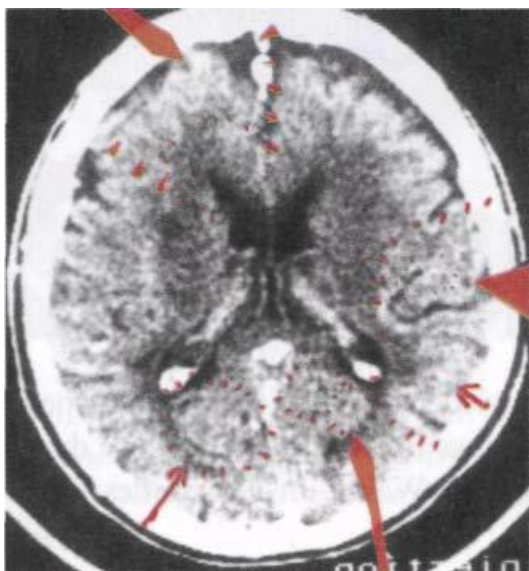
Это снимок стеноза разветвления сонной артерии на левой стороне шеи.

На раздвоении сонной артерии, где расположен т.н. каротидный синус сонной артерии, интима сосудов (внутренняя стенка артерии), которая также является потомком жаберной дуги и поэтому очень чувствительна и питается от коры головного мозга, при конфликте бессилия может изъязвляться. Это может привести к т.н. аневризме³⁵² сонной артерии. Этого не произошло в данном случае, ибо здесь речь идёт, видимо, о так называемом зависшем исцелении, т.е. всегда, когда приходили новые семинаристы, происходило временное решение конфликта. Когда семинаристы снова уходили, больной снова страдал от своего рецидива. Соответственно мы имеем здесь противоположность аневризмы, а именно стеноз из-за ороговевшего плоского эпителия в виде бородавки в просвете сосуда, который можно хорошо увидеть по оставленному свободному месту с помощью обогащенной контрастным веществом крови на т.н. ангиографии (изображение сонных артерий с контрастным веществом). **Сонные артерии** являются близнецовым образованием с возникшими из тех же жаберных дуг **выводными протоками щитовидной железы**, которые в эволюционной исторической древности выводились в кишечник (= экзокринно), а теперь в кровь (= эндокринно). Поэтому конфликт в обоих случаях практически одинаков: «Надо же что-то делать, но ничего сделать нельзя!»



Рентгенография таза от апреля 1986 года, правая сторона изображения – левая сторона тела и наоборот. В то время как с левой стороны мы видим только старый рекальцинированный очаг в седалищной кости, правая сторона таза поражена многими остеолизами. Верхний (на крестце) уже был один раз на этом месте, а затем снова кальцинировался, но теперь он снова остеолизирован. Другие остеолизы, обранные кругами, стрелками и штрихами - это свежее снижение самооценки в отношениях с партнёром. Можно сказать и так: этот высокий иезуитский чин, всегда считавший себя хорошим руководителем семинаристов,

был неожиданно глубоко поражён в своей самооценности массовым «уходом» семинаристов в Риме.



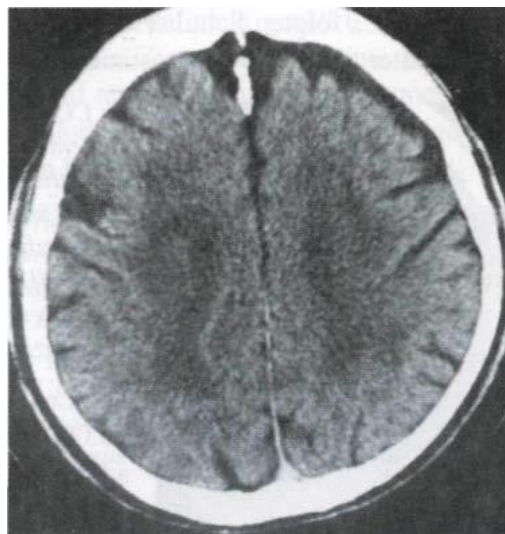
На этом снимке КТ мозга мы видим (стрелка в левом верхнем углу) Очаг Хамера, принадлежащий стенозу сонной артерии, который долгое время находился в зависшем заживлении. Снизу медиально, таким образом, многократно пережлётся исцелённый Очаг Хамера падения самооценки в партнёрских отношениях. В момент снимка он, похоже, снова стал активен. Ему на органическом уровне соответствует остеолиз правого плеча. К сожалению, у нас нет соответствующего рентгеновского снимка.

Крупная стрелка справа указывает на Очаг Хамера в реле печёчно-желчного протока (неприятности территории), где трудно определить, полностью ли

он зажил или снова имеет некоторую активность. Последнее, кажется, больше соответствует действительности, потому что несколько позже у пациента появилась желтуха средней тяжести. Этот Очаг Хамера включает в себя непосредственно снизу окципитально (маленькая стрелка) Очаг Хамера в реле мочевого пузыря (конфликт маркировки территории), который определён снова активен.

Правая затылочная стрелка указывает на активный Очаг Хамера в почечном (водяном) реле. Рядом с ним слева медиально ещё второй, также активный Очаг Хамера. Оба, вероятно, отвечают за высокое кровяное давление. Диагноз соответствует некрозу правой почки вместе с другим некрозом для паренхимы левой почки (Очаг Хамера: стрелка слева с затылка). К сожалению, у пациента не была сделана КТ живота. Но вполне можно предположить, что в данном случае высокое кровяное давление биологически совершенно необходимо, потому что оно поднялось из-за отказа почечной паренхимы, который в свою очередь был вызван некрозами обеих почек. Если мы представим, сколько мешков лекарств обычно выписывают такому пациенту (Гипотензив), мы понимаем всю бессмысленность нашей прежней медицины.

Через несколько месяцев (изображение апреля 1987 года) отёк белого вещества снова прошёл, предполагаемое «размягчение мозга» почти исчезло. Также остеолиз и анемия снова исчезли, лейкоциты вернулись в нормальный диапазон. На КТ мозга видно и общее снижение отёка белого вещества.

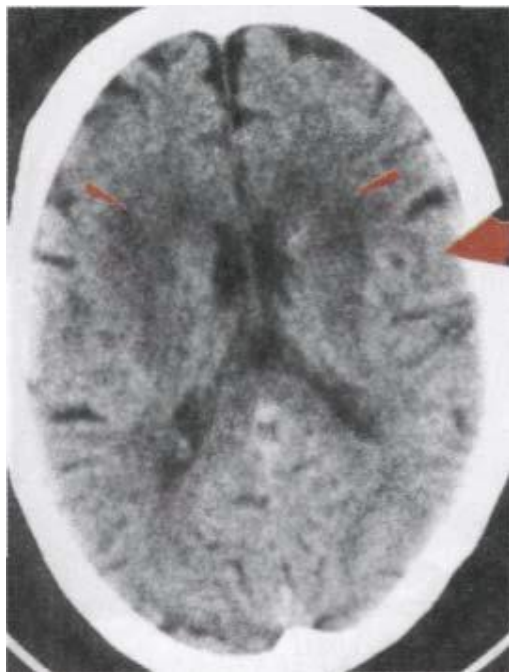


Если этот священник в 70 лет выстоял такое огромное падение самооценки генерализованного типа, то более молодые тем более могут пережить его. Этот священник тоже испытывал сильную боль, но вокруг него были люди, которые помогали ему и также поняли систему Новой Медицины.

21.9.8 Прокурор: обрушение самооценки в отношениях отца и дочери

Следующий случай касается прокурора, который считался особенно резким. С первым СДХ произошло так: у прокурора была серьёзная служебная ссора со своим начальником, генеральным прокурором, во время которой пациент возбуждённо вскочил, выбежал из комнаты и закричал: «Что вы себе вообще позволяете, с этого момента я общаюсь с вами только в письменной форме», что он и сделал и продержался так 5 месяцев до выхода на пенсию - она стала для него конфликтолизом. Связанный с ним диагноз лёгких был обнаружен только позже, случайно и в связи с другим событием. В январе 1984 года его любимая дочь должна была пойти на выборы. Прокурор сказал: «Только не зелёные!» Тогда эта послушная до сих пор дочь бесцеремонно встала перед отцом и возразила: «Ты никогда не говорил со мной, когда нужно было, теперь я больше не нуждаюсь в твоём совете!» Пациент: «Это глубоко поразило меня, в суде никто никогда так себя не вёл по отношению ко мне».

Он пострадал обрушением самооценки в отношениях отца и дочери. У матери в таком случае всегда была бы поражена область левого плечевого сустава, у отцов это могут быть оба плеча. Примирение (КЛ) произошло в апреле 1984 года. Появились боли в обеих лопатках, позже гистологи диагностировали рак.

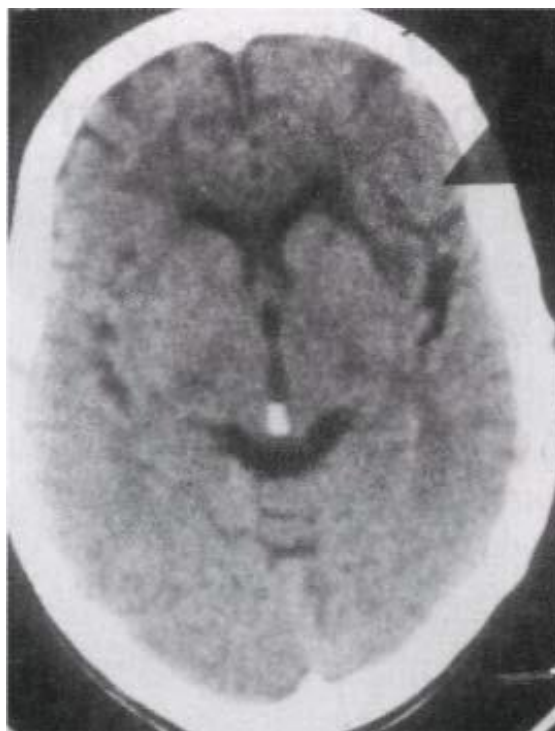

На КТ головного мозга в сентябре 1985 года мы видим сильный отёк белого вещества сбоку фронтально от передних рогов, что относится к плечу.

Дополнительный диагноз: стрелка справа указывает на старый Очаг Хамера в коронарном реле, соответствующий старому ранее происшедшему и незамеченному приступу сердца.

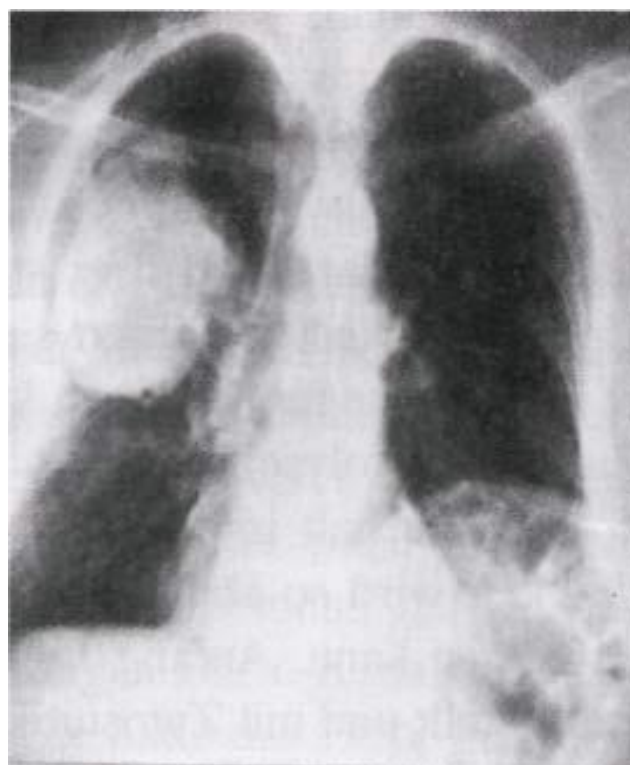
Лейкоциты были между 12.000 и 15.000. Лейкоз «не заметили» из-за якобы огромной бронхиальной карциномы, которая в действительности давно стала неактивной и остаточное состояние которой можно было видеть как безобидный бронхиальный ателектаз, он никогда не вызывал дискомфорта, потому что, к счастью, пациент разрешил свой территориальный конфликт через 4-5 месяцев после выхода на пенсию. Пациент пришёл ко мне и спросил, что ему делать. Я сказал: «Ничего, радуйтесь, что оба конфликта разрешены. Если вы ничего не будете делать, с вами ничего не случится». Он покачал головой и сказал: «Я рад, это было бы хорошо».

На КТ мозга от сентября 1985 года мы видим (стрелка справа вверху) большой Очаг Хамера, который больше не имеет отёка в правой периинсулярной области, в упомянутом конфликте страха за территорию из-за столкновения с генеральным прокурором.



Семейный совет решил иначе: порядочный прокурор также должен пройти санкционированную государством терапию рака. Его друг, умный, тоже отставной прокурор, был в отчаянии. Он должен был смотреть, как его друг «залечивается» до смерти химиотерапией и облучением, и ничего не мог поделать. Кстати, неактивный бронхиальный рак, как я и ожидал, так и не сдвинулся с места. Больной до смерти подвергся терапии и умер от цитостатической анемии. Незадолго до смерти он доверился своему другу: «Я думаю, что Хамер всё же был прав». После его смерти его друг, полный отчаяния, решил в будущем работать для распространения Новой Медицины.

На этом снимке от июня 1985 года мы видим соответствующий бронхиальный ателектаз на рентгеновском снимке лёгких, который может возникать в фазе восстановления после интрабронхиальной язвы. Для непрофессионала это выглядит как большая опухоль лёгких. Но на самом деле такие кажущиеся огромные образования – это просто ателектазы, которые могут быть вызваны язвой в бронхе размером всего лишь 1 см. В фазе восстановления этот бронх набухает внутри (окклюзия). Часть лёгочной области, в данном случае средней доли, расположенной позади этой закупорки бронха и теперь больше не вентилирующейся, остаётся ателектазной, то есть не вентилируемой. Официальная медицина рассматривает не вентилируемую или плохо вентилируемую часть лёгких как «опухоль», что совершенно неправильно. Часто ателектаз остаётся на всю жизнь, не создавая проблем.



21.9.9 Острый лимфобластный лейкоз, вызванный обрушением самооценки из-за «тройки» по музыке.



Этот случай настолько трагичен, что на самом деле остаётся только рыдать, читая его. Родители разрешили мне напечатать фотографию своего сына, потому что только благодаря этому история становится понятной.

Тогда 14-летний мальчик пострадал СДХ в начале февраля 1984 года, а именно двойным СДХ: 1. конфликт неприятностей с карциномой печёночных и желчных протоков, возможно даже язвой желудка. 2. Интеллектуальное обрушение самооценки («несправедливость») с остеолизами в шейном отделе позвоночника.

Он, лучший по музыке в классе, заядлый любитель музыки и игры на органе, который на уроке музыки должен писать всё на доске, потому что он единственный, кто умеет правильно обращаться с нотами, получает «3» по музыке по злобе и низости учителя! Мальчик, понятно, ужасно расстраивается и страдает сильным падением самооценки, ведь она основывалась в значительной степени на том, что он был таким музыкальным. Он постоянно думает об этой несправедливости и злится день и ночь, худеет, потому что у него уже нет аппетита, не может больше спать, часто испытывает тошноту. К конфликтолизу он приходит в апреле 1984 года. Мальчик говорит себе: «В следующем году ты получишь снова «5», тогда всё будет снова в порядке!» Он так похудел и устал, что в школе он уже не успевал. В начале июня 1984 года у него диагностируют острый лимфобластный лейкоз и его начинают лечить цитостатиками. В июле происходит настоящий конфликтный рецидив СДХ, когда учитель, несмотря на ныне известное состояние, совершенно неоправданно и с полной злобой снова ставит ему «3». С этого момента происходит то, что не удалось цитостатической псевдотерапии: количество лейкоцитов быстро снижается до лейкопении из-за конфликтной депрессии костного мозга. Снова мальчик быстро теряет вес, испытывает постоянно тошноту и рвоту, снова не может спать и снова должен постоянно думать только о тройке по музыке. Он пережил рецидив точно такого же конфликта: 1. конфликт неприятности на территории (карцинома печёочно-желчных протоков и язва желудка), 2. обрушение самооценки с остеолизами скелета и кроме этого 3. конфликт страха преследования с ухудшением зрения.

Это было прямо-таки гротескно: в этот второй конфликтно-активный период болезни между июлем и Рождеством 1984 года, когда мальчик постоянно худел, его рвало, он не мог спать и постоянно думал о своей тройке по музыке, согласно показаниям врачей мальчик «здоров», потому что анализ крови показал лейкопению! Это происходит именно от того, что медики только по каким-то идиотским симптомам решают, кто болен и кто здоров, хотя на самом деле было как раз наоборот!

Когда в декабре (Рождество 1984 года) мальчик сказал себе: «Ах, учитель может идти лесом», то он перестал раздражаться из-за тройки. С этого момента к нему вернулся аппетит, он вновь набрал вес, мог спать и снова - к большому крику и воплям официальных университетских врачей количество лейкоцитов выросло - как добрый знак исцеления конфликта обрушения самооценки и как знак рекальцинации костей - до 103.000! Когда мальчику было плохо, он считался здоровым. Но теперь, когда ему явно было хорошо, ему был произнесён как бы смертный приговор: рецидив лейкемии, никаких шансов на выживание!

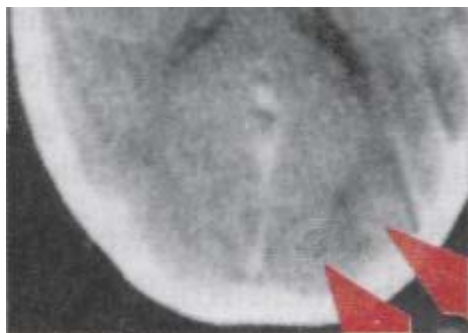
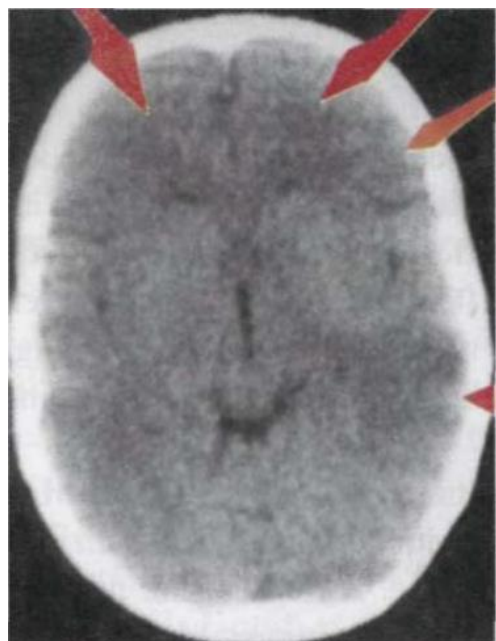НАСЛЕДИЕ НОВОЙ МЕДИЦИНЫ

С этого момента всё, что происходило, было абсолютным безумием: провели самое агрессивное химиотерапевтическое (цитостатическое) лечение с единственным «успехом» - полностью разрушили костный мозг. Правда, удалось довести мальчика до анемии, но, поскольку он был молодым человеком, лейкоциты продолжали расти - снова и снова как новый признак исцеления, потому что конфликт теперь оставался разрешённым. И снова и снова пытались изгнать дьявола всё более агрессивными цитостатиками. Бедный мальчик в конце концов умер благодатной, но совершенно ненужной смертью под этой постоянной пыткой: ночная сестра не заметила, что у него течёт кровь из носа, и кровь вытекала в желудочно-кишечный канал, хотя она как раз и должна была смотреть за этим. Она погасила свет, а когда заглянула утром в палату, бедный ребёнок потерял 1,5-2 литра крови из ануса и – умер на месте! А именно, ему дали «Карнивора» по умноженному в разы непониманию, особый яд тромбопоза. Это привело к кровотечению.

Я кстати не знаю, когда мальчик пострадал дополнительным обрушением самооценки, затрагивающим 5-й поясничный позвонок справа, в июле при СДХ конфликтного рецидива или при втором травмирующем прогнозе в конце января 1985 года, я предполагаю последнее, во всяком случае конфликт страха преследования может быть также его следствием. Оба должны были разрешиться в период с января по июнь 1985 года, когда были сделаны КТ снимки головного мозга. Я видел мальчика всего 3 часа, за несколько дней до его смерти, и ещё видел его КТ мозга.

Конфликт обрушения самооценки, основанный на несправедливости, я называю это «интеллектуальным» конфликтом обрушения самооценки, всегда приводит, как я могу свидетельствовать на бесконечных примерах, к остеолизу шейных или отдельных шейных позвонков. Мальчик тоже постоянно жаловался на боль в шее. Но у него могли быть дополнительно или вместо него остеолизы в черепной коробке, связанные с тем же конфликтом.

На КТ мозга этого чувствительного мальчика мы видим (стрелка справа внизу) Очаг Хамера в реле большого мозга для язвы печёночных и желчных протоков и язвы желудка с сильным отёком решения. Фронтально мы видим значительный отёк для реле шейных позвонков и черепной коробки с обеих сторон, соответствующих интеллектуальному ожиданию самоэффективности (верхние 2 стрелки слева и справа). Средняя правая стрелка указывает на Очаг Хамера для бронхиальной карциномы (страх за территорию), который разрешился одновременно с реле неприятностей на территории. Снимки лёгких не были сделаны.



Нижние стрелки справа указывают на конфликт страха преследования и страха перед хищником, соответствующего сильному ухудшению зрения левого глаза. Правая стрелка соответствует сетчатке (страх определённой вещи).

Левая стрелка соответствует стекловидному телу, то есть хищнику или преследователю. Конфликты возникли в связи с истязаниями терапии.

Этот бедный мальчик, которого мы видим на фотографии с его матерью рядом с органом, умер от сплошного непонимания! В будущем такого просто не должно быть! На этом случае каждый видит, как в полном неведении все естественные вещи переворачиваются с ног на голову - здоровое считается больным, больное считается здоровым!

21.9.10 Обрушение самооценки с плазмоцитомой из-за банкротства любимой дочери

1. Лейкоз после обрушения самооценки, когда дочь уехала и обанкротилась.
2. Карцинома печени после конфликта «смерти от голода» для дочери, позже и для себя после диагноза гепатита.
3. Состояние после нескольких конфликтов неприятностей на территории с гепатитом А и В в соответствующих фазах восстановления после язвы печёочно-желчных протоков.
4. Сахарный диабет после конфликта сопротивления.
5. Карцинома яичников слева из-за конфликта потери.

Этот случай 66-летней дамы из Южной Франции вызовет много вопросов. Это был один из самых странных случаев, случившихся со мной. Когда я впервые увидел женщину в апреле 1986 года, она была жёлтой, как канарейка. Её только что отправили домой из больницы, как больше неизлечимую. На столе лежали рентгеновские снимки её черепной коробки, которые показывали усыпанный остеозидозом череп. Как я смог почувствовать, костяной череп был настолько мягким, что его легко можно было бы вдавить. Вокруг неё стояли её 3 дочери, это было поздно ночью в её квартире. Удивительно было то, что эта женщина, которая, по традиционно-медицинскому мнению, имела все основания - как гласило больничное выписное письмо – настроиться на смерть в ближайшие дни, была бодра и весела и говорила мне: «Господин доктор, врачи все говорят, что я умру в ближайшие дни или недели, но я чувствую себя лучше, чем когда-либо, у меня хороший аппетит, хорошо сплю. Я не могу понять, почему я должна умереть!»

И тогда она рассказала, что у неё 3 дочери, и в её жизни всегда было 2 уязвимости, на которые она всегда чутко реагировала. Одна была несправедливость, которую она, как фанатик справедливости, никогда не могла вынести. И всегда при такой несправедливости она могла позеленеть от досады. Конечно, никто не любит несправедливости, но большинство довольно скоро с этим мирится, чего эта пациентка сделать не могла. Первая очень большая несправедливость произошла в 1944 году на войне, когда её сестра была расстреляна бойцами Сопротивления, якобы случайно. Но пациентка, в то время ей было 24 года, знала, что это не случайно, и знала, что её сестра была совершенно невиновна.

Эта история была, пожалуй, вообще самым формирующим опытом её жизни. Ведь ей, конечно, потом приходилось постоянно видеть людей, которые застрелили её сестру! Это была большая несправедливость! Была ли она тогда уже больна плазмоцитомой, мы не знаем, по крайней мере, тогда никого не обследовали.

В 1972 году старшая дочь пациентки, заместитель главы семьи, переехала от неё подальше, подальше со своими детьми. К этой дочери у неё были совершенно тёплые сестринские отношения. Она отождествляла себя с ней гораздо больше, чем это обычно делает мать. И когда эта дочь уехала, она восприняла это как:

1. Конфликт потери, который она приписывала зятю,
2. Конфликт обрушения самооценки: «Почему я не могу иметь внуков, ведь у других они есть? Теперь у меня ничего не осталось».

НАСЛЕДИЕ НОВОЙ МЕДИЦИНЫ

С тех пор пациентка жила и страдала почти исключительно с этой дочерью. Та развелась со «злым человеком» в 1974 году и 10 лет спустя обанкротилась на Лазурном берегу со своим бутиком и всем имуществом.

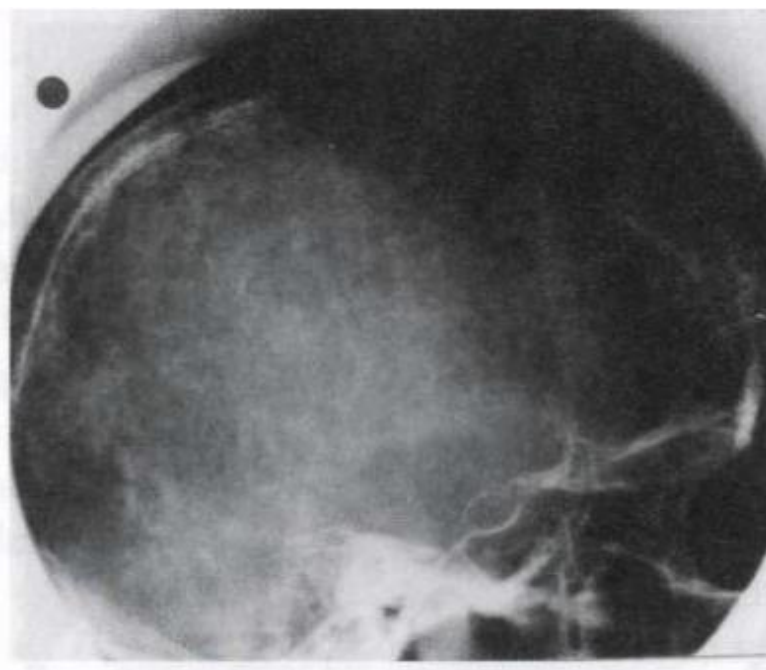
Опять же, для матери это был рецидив СДХ, на мой взгляд, при всё ещё зависшем конфликте потери. Она похудела на 8 кг, расстраивалась (конфликт неприятностей на территории с язвенной карциномой печени) и, солидаризируясь с дочерью, чувствовала себя совершенно обесцененной.

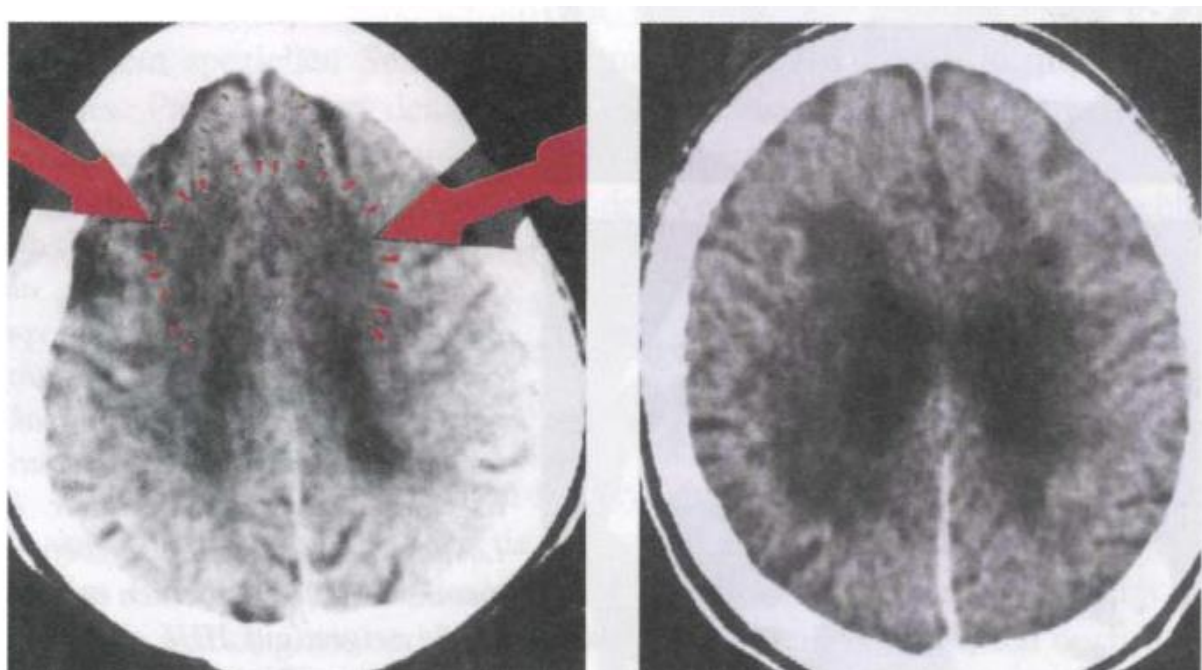
Таково было положение вещей летом 1985 года, когда в больнице нашли плазмоцитому, карциному печени и (старую) карциному левого яичника.

Решение произошло следующим образом: дочь вскоре нашла хорошую работу в качестве директора большого бутика. И смотри-ка, внезапно мать снова могла есть, набрала вес - несмотря на проведенную химиотерапию, но почувствовала себя очень вялой и усталой.

В последующем у пациентки появилась желтуха, нормальный признак выздоровления при язвенной болезни печени, асцит (как признак разрешения конфликта живота с перитонеальной мезотелиомой в предшествующей СА-фазе) и не только лейкемия, но и, как следствие, пан-полицитемия – несмотря на химиотерапию! Тогда врачи отrekliсь от всех этих ужасно необычных симптомов исцеления и отправили её домой как не поддающуюся лечению. Там между тем, «неизлечимая» чувствует себя хорошо.

На этом рентгеновском снимке мы видим генерализированные очаги остеолиза черепной коробки. Такую картину мы находим только при очень интенсивном длительном конфликте обрушения самооценки, при котором речь идёт о чём-то фундаментальном, как справедливость и т. п.





КТ снимки июня 1986 года. Левое фото: мы видим типичный для PCL-фазы отёк белого вещества с очагами Хамера, находящимися в решении. Две стрелки обозначают реле для двух половин черепной коробки и обеих половин шейного отдела позвоночника. Очаг Хамера шейного отдела далее дорсально, Очаг Хамера для черепной коробки далее фронтально. Реле очень трудно дифференцировать на КТ головного мозга.

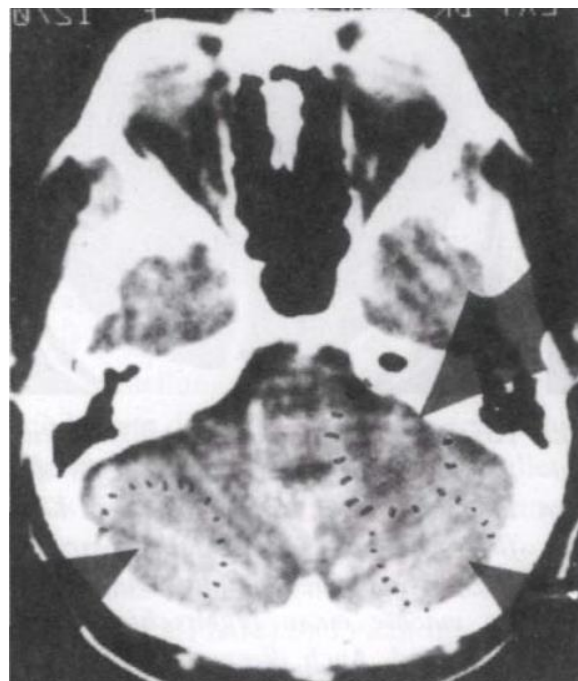
Правое фото: Очаг Хамера для конфликта противления (стрелка), который идёт в промежуточный мозг и отвечает за диабет. Конфликт заключался в противлении перед последним химиотерапевтическим лечением. Пациентка устроила настоящий клинический бунт. Этот Очаг Хамера также находится в решении.

41

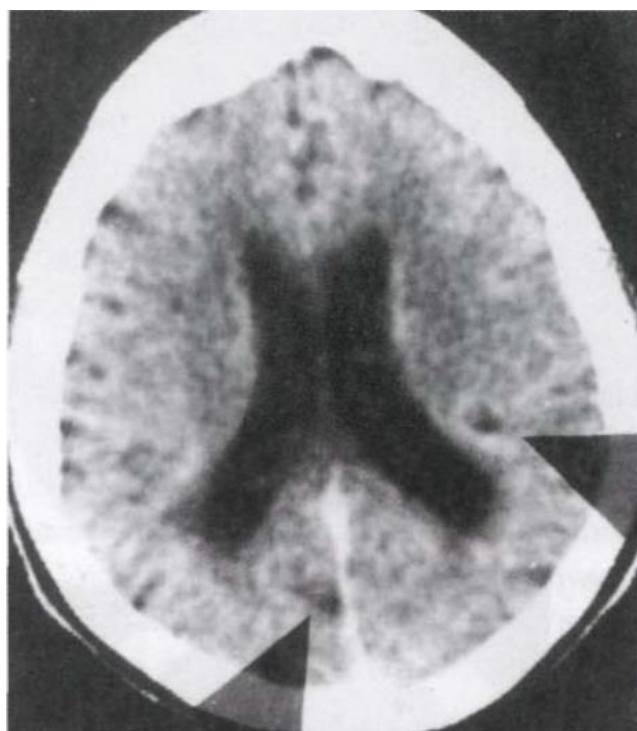

Фото слева: Стрелка справа указывает на центральный пункт часто рецидивирующего Очага Хамера в реле печёчно-желчных протоков (неприятности на территории) в течение многих лет. Нижняя стрелка указывает на карциному яичника, которая в течение многих лет была «в равновесии» и которая в момент фотографирования только что снова пришла к решению, что можно увидеть по интрафокальному отёку.

Верхняя стрелка указывает на реле печени в стволе мозга, поэтому мы должны исходить из промежуточного конфликта смерти от голода (в настоящее время вызванного диагнозом гепатита), который теперь находится в решении. Ещё один дополнительный диагноз на КТ мозга: две нижние стрелки указывают на Очаги Хамера, которые должны соответствовать плевральному или брюшному выпоту справа и слева. Они уже не свежие, а только показывают небольшой остаточный отёк. По-видимому, у пациентки был двухсторонний плевральный или перитонеальный выпот, который не был диагностирован. Особых конфликтов для этих двух карцином я не знаю. Я просто подозреваю, что они также имели отношение к банкротству дочери. После решения они быстрее всего восстановились, потому что длились недолго.



Этот случай показывает многое!

1. Многие раки обнаруживаются лишь тогда, когда они находятся в исцелении, потому что в этой фазе они показывают большинство симптомов. Тогда, конечно, врачи считают эти симптомы исцеления фактическими симптомами рака. Лабораторные исследования, которыми сегодня занимается медицина, не отклонить. В этом случае обнаружилась парапротеинемия, то есть сдвиг в электрофорезе. Такая плазмоцитома является раком кости, как и все остальные, просто плазматические клетки костного мозга поражаются сильнее. Я, конечно, задал себе вопрос, могут ли эти специальные костные раки быть также особыми видами девапоризации (обесценивания). Со всеми оговорками я думаю, что могу сказать: да! Один из критериев уже вытекает из того, что почти все плазмоцитомы имеют остеолит в калотте (черепной коробке), шейном отделе позвоночника или в рёбрах. Это уже говорит о том, что здесь к этому конкретному падению самооценки привела «духовная проблема». У этих пациентов всегда был конфликт, связанный с потерей одного или нескольких людей из своего окружения, но чаще всего таким образом, что внезапная потеря не была проблемой, и потерю обычно уже предвидели, а вот что не было предвидено, так это обрушение самооценки из-за потери «образующей самооценку среды». В этом случае конфликт потери (зависший конфликт с карциномой яичника) был дополнительным, который очевидно не является обязательным.

2. Какими совершенно беспомощными становятся так называемые официальные врачи, когда у пациента вдруг появляется «всё, что можно, да ещё в беспорядке», показывает этот случай: плазмоцитома, карцинома печени, сахарный диабет, лейкоз и пан-полицитемия: да, здесь больше ничего ничему не соответствует, что там может быть метастазом чего? Должна ли плазмоцитома состоять из лейкемических инфильтратов? Это показывает всю растерянность и бессмысленность, когда пытаются классифицировать болезни по симптомам, а не по их причине. И этой причиной ни в коем случае не должны быть психика и мозг, потому что ... «иначе всё, что мы делали в последние десятилетия, было бы ерундой».

Почему пациентка не отреагировала левой грудью, как мать? Я думаю, что эта пациентка чувствовала себя больше как сестра. Ведь можно воспринимать ребёнка целиком или частично как партнёра. Такое тоже случается, и не так уж редко! Решающее значение имеет не то, кем является пациент, а то, что он в момент СДХ *чувствует*. Надо очень внимательно слушать, как хороший комиссар. Поэтому можно спокойно забыть все нелепые статистики, которые возникают, например, когда психолог ставит галочки в своей какой-либо анкете! Кому только пришло в голову, что с такой ерундой можно исследовать человеческую душу?

21.9.11 Болезнь Вальденстрёма

В случае этого следующего пациента речь пойдёт о болезни Вальденстрёма (особый тип рака кости), лимфобластном лейкозе, внутрибронхиальной карциноме и карциноме желчных протоков, а также кратковременной шизофренической констелляции. На этом примере вы увидите, что номенклатура становится уже совершенно запутанной, когда я пытаюсь объяснить на «языке официальной медицины» предыдущие синдромы и предполагаемые заболевания в соответствии с Новой Медициной. Я должен, дорогой читатель, предварить в этом случае некоторые теоретические рассуждения, чтобы случай стал понятным, в противном случае было бы слишком сложно включать такие объяснения в непрерывное изложение случая.

Поскольку прочно устроившиеся медики до сих пор ничего не хотели знать о Новой Медицине, они также не могли понять те процессы, которые можно понять только с помощью Новой Медицины. Поскольку вы, дорогой читатель, никогда не найдёте историю болезни, где вообще задумывались бы о возможности различия между симпатикотонией и ваготонией, не говоря уже о возможности воспринимать это как причину изменения так называемых объективных диагнозов, то получилась совершенно причудливая, даже параноидальная картина функционирования биологических организмов, в т.ч. и *Homo sapiens*.

Я уже показал на определении лейкемии, что она является только второй половиной заболевания раком кости. Это, в свою очередь, лишь один из 3 уровней (психика - мозг - орган) всей Специальной Биологической Программы рака. Теперь мы должны рыскать по огромному лесу болезней. Ибо, как до сих пор было много заболеваний, которые в реальности являются только 2-й частью (PCL-фазой) предшествующей активной фазы конфликта, также, конечно же, было много мнимых заболеваний, которые являются только 1-й частью такого «заболевания». Потому что до сих пор – по медицинскому недомыслию и недостаточной наблюдательности – до 2-й части, т.е. фазы восстановления, такие болезни обычно, видимо, никогда не доходили. Кроме того, до лейкемии дело обычно доходит только в том случае, если, к счастью, ранее не был обнаружен рак кости. Если же он был обнаружен и пациенту был брошен в лицо диагноз, а ещё хуже, предполагаемый *прогноз*, то пациент обычно полностью отчаивается и страдает от очередного конфликта самооценки, потому что теперь он считает, что его ценность гораздо меньше. Вот почему вы никогда или почти никогда не видите эти две картины болезни вместе. Но если костный остеолит обнаружится во время лейкемической фазы, то говорят о «лейкемически-метастатических инфильтратах». Это тем более странно, что лейко- или лимфобласты вообще не могут размножаться, не делают деления клеток и митоза. Никто никогда не мог даже объяснить, как на самом деле должны были происходить такие предполагаемые «лейкемические инфильтраты». Подобно тому, как рак костей и лейкемия это лишь две фазы одного и того же заболевания, точно также дело обстоит с различными т.н. синдромами, которые на самом деле принадлежат друг другу, как, например, рак костей и грыжа Шморля или перелом верхней замыкательной пластинки

и лейкопения или рак костей, болезнь Шейермана-Мау и лейкопения или рак кости, болезнь Вальденстрёма и лейкопения, в случае, если время от времени эта фаза восстановления бывает достигнута. Дело в том, что она до сих пор практически никогда не была достигнута, поэтому болезнь Вальденстрёма, в принципе просто особый вид рака кости, считается неизлечимой и обычно быстро приводящей к смерти, но известны и отдельные случаи, когда болезнь длилась в течение многих лет. Болезнь Вальденстрёма, так называемая иммуноглобулинопатия, при которой иммуноглобулин G в иммуно-электрофорезе увеличен (называется также первичная макроглобулинемия), это особая форма рака костей. Стоит ли за этим особый тип конфликта самооценки, или это особый способ реакции человека или некоторых людей, или это сочетание 2 конфликтов в одновременной конфликтной активности, я ещё не могу решить с уверенностью, пока не изучил большее количество таких случаев.

Этот пациент чиновник, очень добросовестный чиновник, который хотел всё делать совершенно правильно. Уже несколько раз из-за этого у него возникал конфликт обрушения самооценки. Постоянно был затронут 2-й поясничный позвонок. Это всегда называли «люмбаго». Затем он всегда шёл к ортопеду, который пытался обкалывать новокаином нервные корешки предполагая, что нервные корешки сожмутся. Но на самом деле, вероятно, это было напряжение капсулы надкостницы, которое доставляло боль больному, потому что боль приходила каждый раз, когда пациент расслаблялся. При некоторых из этих обкалываний ортопед имел - к сожалению - особый успех, потому что боль после этого сразу уменьшалась. Он проколол опухшую надкостницу или, наконец, практически разрезал её от постоянного прокола. Вытек не только отёк, но и каллус от остеолитиза. Едва конфликт был временно разрешён, он не делал ничего более поспешного, чем образовать каллус, что тогда практически пришлось бы назвать остеосаркомой.

В этой предыстории осенью 1985 года он перенёс самый сильный рецидивный СДХ из всех предыдущих: начальник отдела на работе поменялся, а президент был смещён! Об этом пациент узнал в 1-й день, когда он только вышел из отпуска. В этот день он пришёл домой совершенно расстроенный и не мог поверить: «Теперь у меня больше нет заступника!» Президент благоволил к нему, пациент восторгался им, он казался ему большим другом, его единственной и самой крепкой опорой. И именно сейчас его должны были повысить. Об этом теперь не могло быть и речи с тех пор, как президент ушёл. В результате он пострадал женским территориальным конфликтом оставления в этих особых доверительных отношениях. В то же время он снова пострадал старым конфликтом самооценки очень усиленного и расширенного типа. В конце концов, он пострадал ко всему этому конфликтом неприятностей на территории, потому что теперь его не повысили, и это могло бы отразиться и на зарплате. Теперь он был в шизофренической констелляции.

И вот началась беда: он больше не ел как следует, не спал хорошо, у него была отрыжка и время от времени тошнота, он похудел и оставался расстроенным. И действительно, теперь его толкали из одного отдела в другой, то, чего он так боялся, и чего никогда бы не случилось при прежнем президенте!

До этих пор пациент все ещё находился в активной фазе конфликта, причём во всех 3 конфликтных областях. А 12 мая 1986 года последняя капля переполнила сосуд.

2-й СДХ: 12-го мая пациента снова перевели в новый отдел юристов, после того, как он немного попривык в предыдущем. Но в области права он чувствовал себя совершенно некомпетентным. Оставаться на прежней территории не было никакой возможности. Пациент пострадал территориальным конфликтом к уже существующим трём другим конфликтам. Он был в шизофренической констелляции с женским территориальным конфликтом и конфликтом неприятностей на территории ещё с осени 1985 года. Но теперь он совершенно вышел из себя, истощался, был совершенно апатичен, без аппетита, постоянно потел, у него был сухой раздражающий кашель и через 3 дня он был госпитализирован из-за «нервного срыва», как это

обычно называют. Ему диагностировали болезнь Вальденстрёма и для начала «пре-лейкоз». Кроме того, ему прооперировали лимфатический узел размером с фасоль из правого паха, который патологоанатомы, однако, сначала не осмелились классифицировать как доброкачественный или злокачественный. А потому посоветовали сделать лимфографию. Увидев ятрогенную остеосаркому с множественными кальцинациями, они посчитали это кальцинированными лимфатическими узлами канцероматозного генеза, а теперь добавили и лимфатические узлы из паха: все это были теперь «метастазы». Как ни странно, печёночная карцинома в левой доле печени размером 2 на 2 см, о котором у меня нет КТ, была неправильно истолкована как гемангиома печени. Тем не менее, врачи предсказали ему смерть ещё до Рождества 1986 года.

Теперь на него посыпались один удар за другим. В сентябре 1986 года он пошёл на работу, потому что не хотел сидеть дома и ждать своей смерти. Коллеги приветствовали его словами: «Ну что, возвращаетесь? Мы вас больше и не ждали!» С тех пор он ясно чувствует, что на самом деле он только «приватизирует» на службе, поэтому на самом деле ему нельзя поручать важное задание, потому что, как это ни горько, придётся рассчитывать на его скорейший (и окончательный) уход. Таким образом, он получал один конфликтный рецидив за другим, и его состояние действительно становилось всё хуже и хуже.

В марте он пришел ко мне и очень доверительно спросил меня, правда ли, по моему мнению, что он должен скоро умереть. Я сказал ему совершенно откровенно, что у меня ещё нет опыта конкретно с болезнью Вальденстрёма, но у меня есть такие определённые догадки, что и его симптоматика идет по законам Новой Медицины. Если это так, я, конечно, смогу ему помочь. Мы вместе искали и выясняли его конфликт с СДХ, мы находили связанные очаги в мозге, как для территориального конфликта справа фронтально инсулярно, так и для конфликта обрушения самооценки в белом веществе мозга. И наконец, конечно, на органическом уровне мы обнаружили внутрибронхиальную карциному, которая до сих пор ещё не была диагностирована (к счастью!) и остеолит в 2-м поясничном позвонке с увеличенными окружающими лимфатическими узлами.

41

Теперь дело было ясным, как у хорошего криминального комиссара. Пациент был очень умный и сразу понял: «Ах, да, да, конечно! Да, это мне понятно! Собственно, и не могло быть иначе!» С тех пор мы прошли ещё несколько критических месяцев вместе. Анемия ещё немного не давала нам покоя. Конфликт мы решили, предоставив пациенту для начала 2 месяца «совершенно обычного отпуска». После этого он вернулся на свою работу и вежливо дал понять, что теперь он снова здоров, что вызвало у коллег лишь знающую усмешку, а в остальном они могли бы пойти куда подальше... Между тем, мужчина снова в отличной форме, загорелый, гемоглобин 15 г/дл, эритроциты 5 миллионов, тромбоциты 200.000, играет в футбол, как раньше.

Незадолго до этого врачи больницы говорили ему, когда лейкоциты в первый раз вскарабкались выше 10.000, что теперь у него кроме метастаз в лимфоузлах дополнительно к болезни Вальденстрёма еще и *лейкоз*! Теперь с ним всё кончено! Тут уже не было абсолютно никаких шансов.

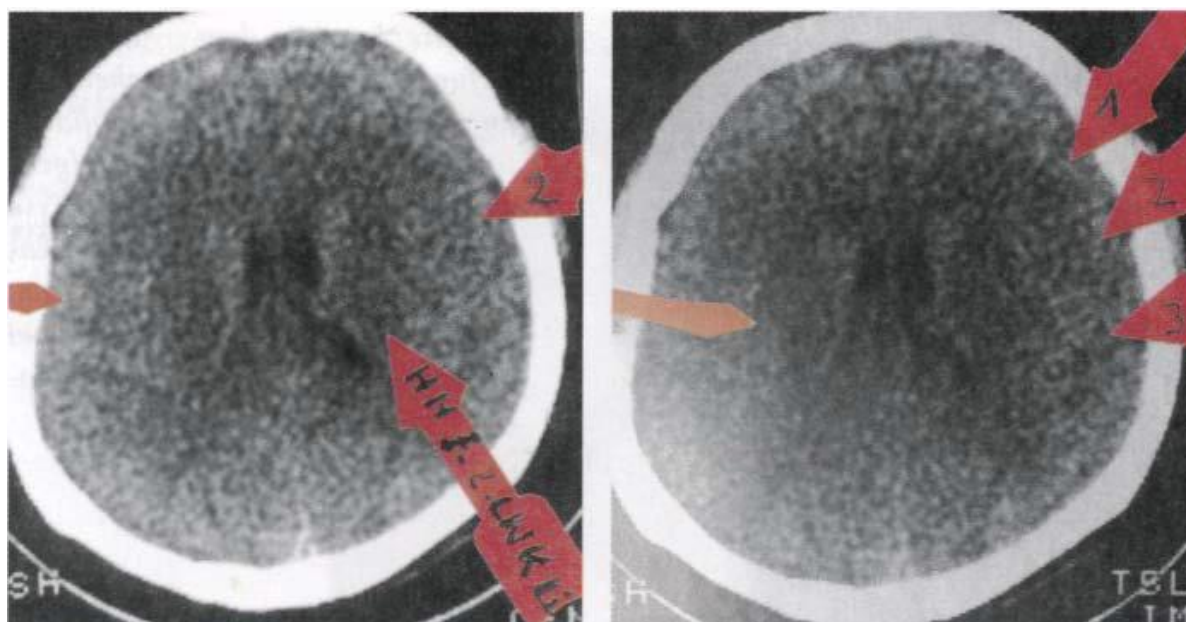
На днях президент приветствовал его: «Ну, если учесть, что вы давно должны были быть мертвы, вы ещё очень хорошо выглядите!»

Но вид был ещё немного обманчив. Мозг ещё не до конца зажил. Поэтому ему всё ещё нужен был кортизон. Поскольку у него есть терапевт, который также читал книгу Хамера, то он и выписывал ему рецепт кортизона из-под полы, ибо ни в коем случае не мог доктор Хамер быть прав. Мозг по-прежнему показывает сильную отёчность обоих полушарий, точнее, обеих половин белого вещества головного мозга. Это заметил даже радиолог. Однако он воспринял это как «нормальный вариант», ибо что ещё это может быть? ...

Между тем и первые коллеги пациента читали эту книгу, потому что «никогда нельзя знать, для чего это может быть полезно» ...

Недавно терапевт сказал пациенту: «Вы должны пойти ещё раз в университетскую клинику для проверки диагноза, потому что либо доктор Хамер прав, либо диагноз был ошибочным». «О нет, - сказал пациент, - ваши коллеги просто попытаются остаться правыми. Они будут правы, если я умру, как они и предсказывали. Так зачем же мне играть со своей жизнью и выходить на арену к диким зверям. Я чувствую себя лучше и здоровее, чем все мои коллеги по службе. Доктору Хамеру ваши коллеги никогда не дадут быть правым, потому что тогда они должны будут признать, что за последние 6 лет они сделали все неправильно! Нет, они скорее оставят меня умирать». Пациент сообщил, что терапевт ничего не сказал по этому поводу, но стал очень задумчивым. О таких азартных компаниях, как диагностическая проверка, с тех пор больше не было и речи.

Если мы сейчас обсудим изображения вместе, вы, возможно, немного насторожитесь. На следующих КТ головного мозга мы сначала замечаем сильный отёк белого вещества. Боковые желудочки заметно сужены.



41

В правом белом веществе (нижняя правая или левая стрелки) мы видим Очаг Хамера для остеолита обеих сторон 2-го поясничного позвонка в решении. Этого мы и ожидали.

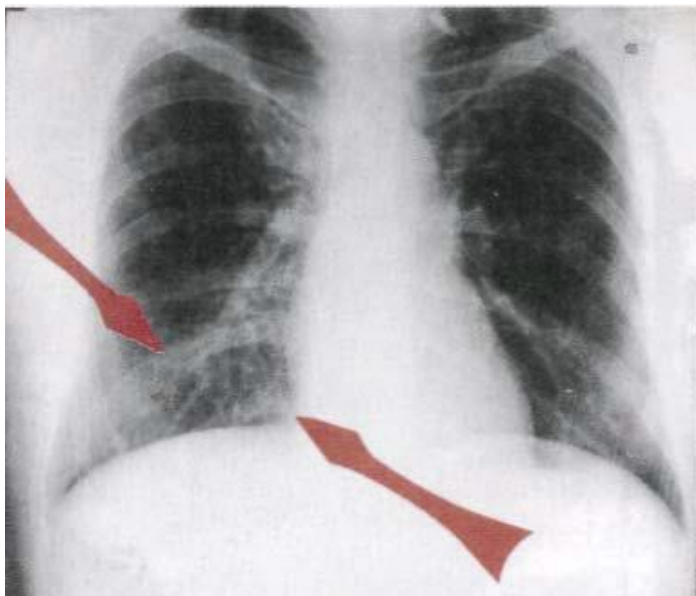
На следующем КТ снимке слева мы видим шрам для женского территориального конфликта оставления в одиночестве.

Обозначенные «1», «2» и «3» стрелки, указывают на реле бронхов, коронарных сосудов и желчных протоков. Соответствующие Очаги Хамера на момент съёмки ещё не решены.

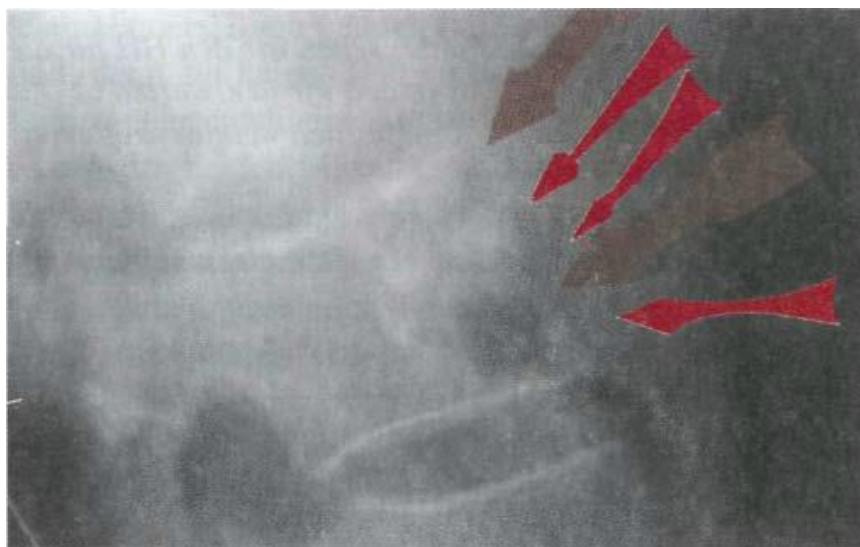Верхняя из 3 правых стрелок указывает на Очаг Хамера для конфликта страха за территорию, которому на органическом уровне соответствует бронхиальная карцинома, которая, к счастью, ещё не могла быть диагностирована во время стационарного пребывания пациента в клинике. В письме врача было только написано, что у пациента постоянно сухой кашель вследствие раздражения дыхательных путей. На следующем рентгеновском изображении лёгких справа базально (стрелка) диагноз невозможно не заметить.

Средняя правая стрелка указывает на Очаг Хамера, который также отвечает за территориальный конфликт, на органе также это ещё нельзя было должным образом диагностировать (на ЭКГ неполный блок правого бедра), потому что СДХ только что начался.

Нижняя стрелка указывает на Очаг Хамера для неприятностей на территории.

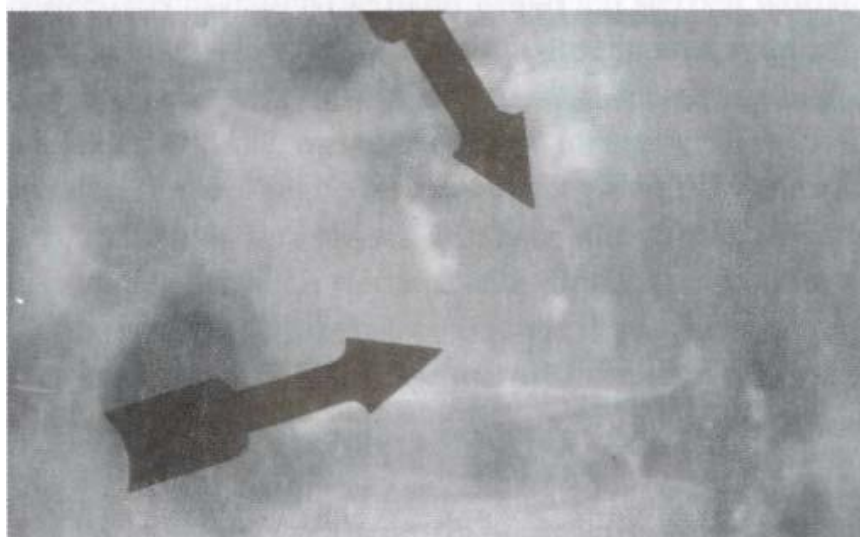


Согласно результату КТ мозга в белом веществе на следующих рентгеновских снимках (сверху март 1987 года, в середине и на следующей странице июнь '87) мы видим остеолиз позвонка в рекальцинации. Вокруг этого остеолиза мы видим отложения извести, при которых хочется сначала думать о лимфатических узлах.

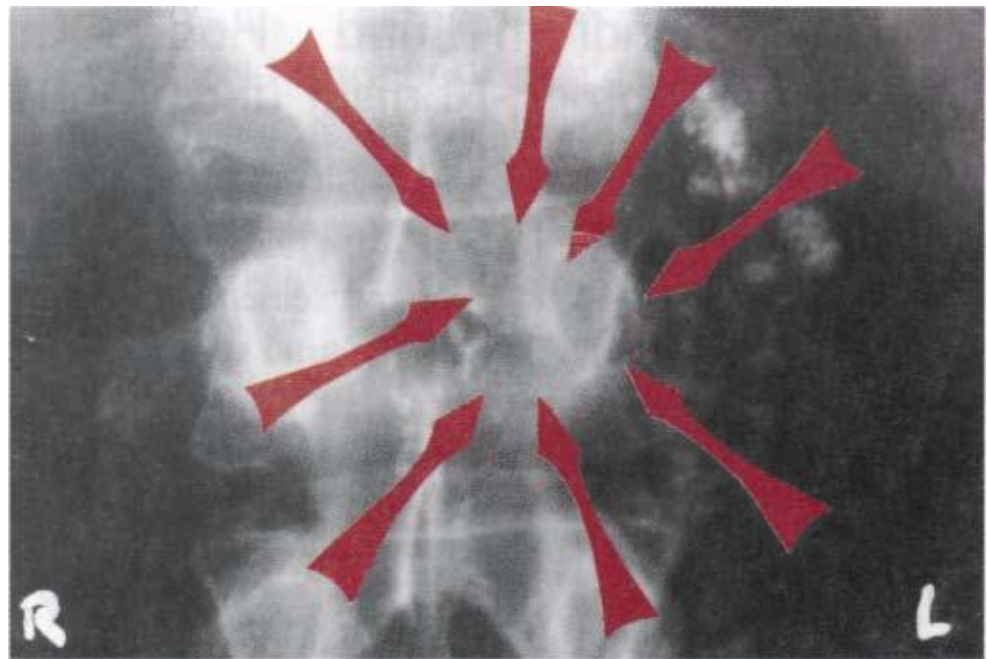


Но когда мы видим напряжение капсулы надкостницы (тонкие стрелки верхнего изображения), кажется гораздо более вероятным, что здесь произошел разрыв надкостницы на нижнем краю, отёк с образующими каллус клетками губчатого слоя вытек и вызвал эти перилюмбальные остатки каллуса. Такое образование можно было бы назвать саркомой, точнее остеосаркомой. Как верное следствие вытекает то, что, конечно, в такую остеосаркому включены и регионарные лимфатические узлы.

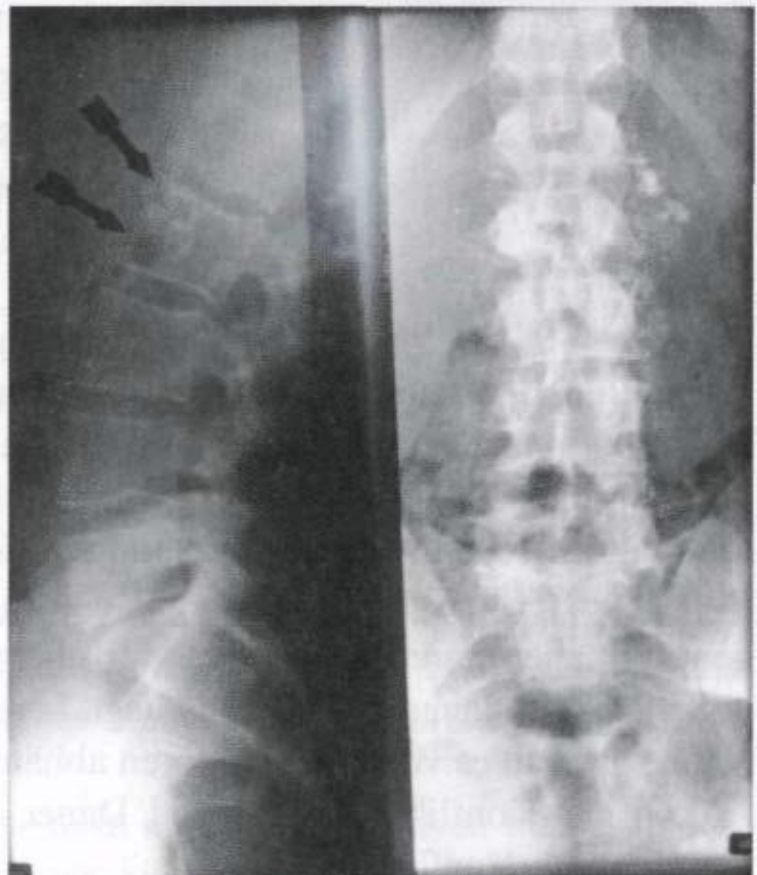
41



На последнем снимке остеолиты заметны только с трудом.



Обзорный снимок поясничного отдела позвоночника сбоку и спереди, на котором можно ещё раз найти описанные выше результаты.



21.9.12 Алейкемический лейкоз, так называемый миелодиспластический синдром и рак яичек от нарушения самооценки и конфликта потери из-за смерти дяди



Этот сияющий маленький парень со школьным кульком в руке – герой, и его отец тоже. Родители на самом деле делали только то, что должны делать все, кто находится в подобном положении, думать, взвешивать и иногда говорить: «Нет, спасибо, только не с нашим мальчиком!»

Алейкемический лейкоз означает по прежней терминологии, что в периферии нельзя или ещё нельзя найти увеличения лейкоцитов или бластов, в большинстве случаев даже лейкопения в сочетании с анемией (эритроцитопения). С другой стороны, при пункции костного мозга уже можно найти лейкобласты в увеличенном количестве. Такое сочетание можно также назвать алейкемическим лейкозом.

На самом деле, конечно, мало смысла (чаще всего) очень короткий интервал между конфликтолизом и увеличением лейкоцитов в периферической крови называть отдельным синдромом или даже отдельной болезнью. Но,

надо признать, этот интервал может занять больше времени, чем обычно. От чего это зависит, я тоже точно сказать не могу. Я предполагаю, что это зависит от двух факторов:

1. от интенсивности и продолжительности предшествовавшего конфликта обрушения самооценки и
2. от частоты и интенсивности новых конфликтов, которые могут прервать фазу восстановления, но не должны.

Таким образом, алейкемический лейкоз – это всего лишь короткая фаза между конфликтолизом и увеличением количества бластов в периферической крови. Вы помните, что я уже упоминал, что новое кроветворение начинается именно с конфликтолиза. С этого момента костный мозг в принципе производит все разновидности клеток крови. В действительности производство лейкоцитов, т.н. лейкопоз, восстанавливает свою работоспособность раньше, ещё до поэза³⁵⁶ красной крови, включая тромбоциты.

Таким образом, на этой первой стадии PCL-фазы количество лейкоцитов на периферии всё ещё могут быть уменьшенным предыдущей депрессией костного мозга (лейкопения), пока, наконец, производство бластов (= бракованный товар!) не принимает такие сильные масштабы, что бласты уже не могут так быстро разрушаться печенью и «пробиваются» в периферическую кровь. Конечно, поскольку обычные медики, не имея понятия о конфликтах и конфликтолизе, не могут себе представить, почему, собственно, при лейкемии в костный мозг всё чаще попадают бласты, которые к нему не имеют отношения, всё это называлось просто: «миелодиспластический синдром,

³⁵⁶-поэз = часть слова со значением образование, создание

пре-лейкемия»! Это должно значить: кроветворные клетки в костном мозге почти не работают, преддверие лейкемии.

СДХ:

15.2.1986 умер дядя, для мальчика он был всем, что у него есть, как он всегда говорил. Дядя умер неожиданно от приступа астмы. Для Маркуса это была не только невосполнимая потеря (карцинома левого яичка), но и полный конфликт обрушения самооценки. Он чувствовал, что без дяди он уже ничего не стоит. Этот СДХ полностью поверг в смятение этого высокочувствительного ребёнка. Когда дядю похоронили, маленький мальчик тоже пошел на могилу. Там у него впервые случилось носовое кровотечение. Ребёнок тихо страдал, плохо ел, беспокойно спал, а потом снова и снова видел бедного дядю во сне. После двух таких снов у ребёнка снова было носовое кровотечение в мае и в октябре 1986 года.

27 августа 1986 года была диагностирована глубокая анемия с тромбопенией (гемоглобин 8,3 г/дл и тромбоциты 25.000). Было сделано переливание крови, и после пункции костного мозга была диагностирована «панмиелопатия»³⁵⁷.

В этот период ребёнок всё ещё находился в активной фазе конфликта, и поэтому ему всё больше и больше и через все более короткие промежутки времени требовалось переливание крови. В январе врачи немецкой университетской клиники, в которой маленький мальчик лечился, больше не знали, что посоветовать и порекомендовали тотальное облучение костного мозга и т.н. «пересадку» костного мозга, безобразие в квадрате, потому что все знают, что этот шанс не реальный. Для своего собственного ребёнка ни один профессор не позволил бы это сделать. И даже те несколько процентов, которые по недосмотру радиолога выдержат это испытание, навсегда останутся кастрированными.

В этой отчаянной ситуации родители позвонили мне и спросили, могу ли я что-нибудь посоветовать. Я посоветовал родителям выяснить конфликт, из-за которого ребёнок заболел. Мы выяснили конфликт вместе. Если знать, где искать, на самом деле всё всегда сразу становится ясно. Мать, конечно, сразу поняла, что маленькому мальчику всегда снилось, и от чего он просто уже не был таким, как раньше. Никогда, конечно, врач в клинике этим не интересовался. Там просто подсчитывали клетки и один за другим бросали родителям в лицо только самые плохие прогнозы. Некоторые даже советовали усыпить мальчика сразу, это было якобы самым милосердным, так как всё равно никакой надежды больше нет.

Мы выяснили, что смерть дяди, должно быть, была решающим СДХ. Теперь, когда они знали, где собака зарыта, родители развили прямо-таки замечательные педагогические способности. Именно в феврале отмечалась годовщина со дня смерти дяди. Тогда родители поговорили с мальчиком о дяде. И вот - лёд сломался. Целый год маленький парень носил с собой это горе, как центнеры груза. Теперь он как бы облегчился тем, что мог выговориться с родителями и, особенно с матерью о бедном дяде. Он попросил, чтобы его взяли с собой на службу по случаю годовщины со дня смерти дяди. Это ему охотно разрешили. На следующий день мама позвонила мне и порадовала: «Господин доктор, теперь у мальчика действительно теплые руки, он снова ест, впервые спокойно спит и вообще снова полностью изменился».

Я сказал, что парень отнюдь не сразу здоров, а ещё какое-то время будет нуждаться в переливании крови, но это будет нужно все реже и реже, а затем потребуется все меньшее количество крови. И так оно и случилось. Парню сначала нужно было 3 контейнера крови каждые 14 дней, затем только 2 контейнера каждые 8 недель, возможно, оно ему уже совсем не нужно.

³⁵⁷ панмиелопатия = общее заболевание костного мозга

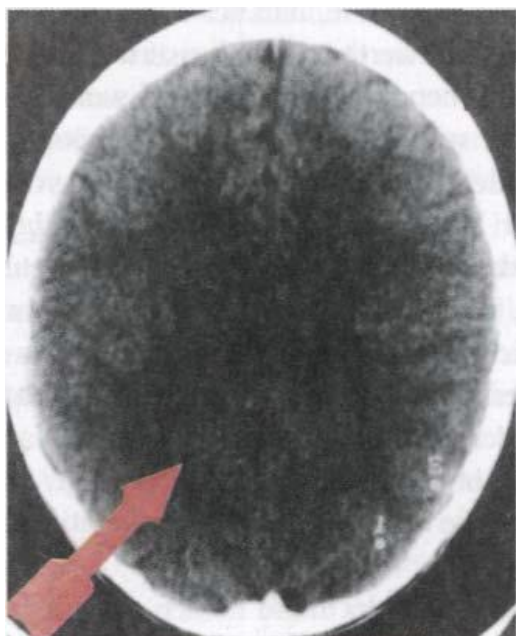
Сначала бушевала вся университетская детская клиника. Врачи особенно ругали отца за безответственность и всеми ухищрениями пытались заполучить мальчика в свои руки - с целью пересадки костного мозга. Но теперь они затихли, потому что не верили своим глазам. Мальчик тем временем набрал 10 кг веса, вырос на 12 см, бодро ходил в школу и дрался самым буйным образом. Даже самым глупым среди врачей тем временем начало приходить в голову, что, возможно, там всё-таки есть система, участвующая в режиссуре, и что эта система, возможно, может быть правильной. Наконец врачи так пристали к отцу с вопросами, откуда он так был уверен в своём деле и знал лучше их, врачей, что мальчик снова наберёт вес и показатели крови улучшатся, а теперь мальчик почти и не нуждается в переливании крови, и откуда он вообще всегда так точно знал, сколько крови понадобится мальчишке, так как они всегда предлагали ему вдвое или втрое больше крови. Наконец отец сдался и, положив на стол книгу в мягкой обложке, сказал, что секрет был прост, что всё связано с конфликтом, который потерпел мальчик за год до этого. Врачи теперь уже не удивлялись, доказательство предоставлено слишком ярко. Самым умным оказался педиатр - он между делом уже прочитал эту книгу. После каждого анализа крови он спрашивал: «Что сказал доктор Хамер?» Тогда отец отвечал: «Он говорит, что всё идёт точно по плану, он ждет лейкемии, но думает, что самое плохое уже позади!»

В течение 7 недель, кстати, мальчика мучило левое яичко, которое за это время значительно опухло в период с февраля по июнь. Кроме того, у него сейчас болели кости, но это терпимо. Похоже, что в соответствии с КТ генерализованный конфликт обрушения самооценки представлял собой большую массу конфликта, напротив, конфликт потери с умеренно увеличенным на КТ Очагом Хамера в реле яичек слева окципитально (для левого яичка) был больше сопутствующим конфликтом. Белое вещество на КТ головного мозга так сильно отекло (уже 20.2.1987), что желудочки почти полностью сжаты. Признаки того, что в мозгу «понадобилось место».

42

Я еще должен сообщить Вам следующий небольшой анекдот, который стоит прочитать и который войдёт в анналы истории медицины как революционный поступок:

Отец, ныне «специалист по лейкемии», должен был снова пойти со своим сыном для переливания крови, потому что гемоглобин между тем упал до 5,2 г/дл (за 8 недель с 9,6 до 5,2). Отец позвонил мне до этого и спросил, сколько контейнеров крови понадобится его мальчику. Я посчитал, что 2 контейнера по 500 куб. см каждый, ни в коем случае не больше, но самое главное, что это должно быть сделано только амбулаторно, иначе мальчик снова впадет в панику, и, кроме



того, в противном случае мальчика «пригвоздят», и он больше не будет хозяином происходящего. Отцу это было понятно. Поэтому он позвонил в университетскую клинику и вежливо попросил заказать для сына 2 контейнера консервированной крови. Там ему сначала сказали, что величина гемоглобина не 5,2, а 4,6 г/дл, они ошиблись.

Это уже не понравилось отцу, так как накануне было измерено дважды (позже извинились, что драматизировали результаты в его интересах, чтобы дать ему понять серьёзность положения).

КТ головного мозга от 28.02.1987 с сильно отёкшим белым веществом. Стрелка указывает на Очаг Хамера в реле яичек.

Итак, отец поехал со своим мальчиком в клинику и простодушно сказал, что заказал только 2 контейнера, и пусть, пожалуйста, мальчик получит их, и, кроме того, он хочет забрать мальчика домой. Врачи, услышав это, подумали, что услышали злую шутку и сказали, что мальчику нужно не менее 4 контейнеров, и он должен оставаться в клинике, потому что он должен сначала получить лекарство, а потом уже его окончательно подготовят для пересадки костного мозга, это он должен понять. Они взяли отца с собой в кабинет врача, тем временем пока у сына шло переливание, и 3 часа обрабатывали отца по всем правилам искусства: с приманками, с угрозами, с пессимистичными прогнозами, они постоянно говорили об ответственности и о том, что надо использовать такой маленький шанс (по общему признанию), как пересадка костного мозга, потому что теперь мальчик снова в состоянии перенести пересадку. Отец остался непоколебим: «4 месяца назад вы хотели усыпить мальчика, потому что больше ничего нельзя сделать, а теперь, когда он набрал столько веса, так хорошо ест, так бодр, переливания крови становятся всё меньше и меньше, и вы явно ошиблись, теперь вы начинаете сначала? Нет, я заказал два контейнера крови, и после этого заберу мальчика домой, у меня есть на это свои причины!»

Следующим тактическим ходом врачей было то, что они дали указание отложить переливание двух контейнеров до полуночи. Но отец терпеливо ждал у постели своего ребёнка. Он видел вокруг бедных детей, как он говорил, с их лысыми головами. Он становился всё увереннее в своём деле. В 3 часа ночи было закончено переливание, наконец, сразу же хотели пристроить следующий контейнер. Но отец встал и приказал: «Выньте, пожалуйста, трубки, иначе я это сделаю сам». «Так не пойдёт, - воскликнула сестра, - тогда мне придется выбросить контейнеры!» Но отца уже ничто не могло поколебать. «Делайте с контейнерами что хотите, я заказал только два контейнера!» И наконец, ему уступили, и отец, как победитель, двинулся домой вместе с сыном, который восхищался им. Там его встретила жена как триумфатора.

На следующий день показатели крови (теперь после двух контейнеров) были лучше, чем в прошлый раз после 4 контейнеров, потому что кровотворение уже включилось!

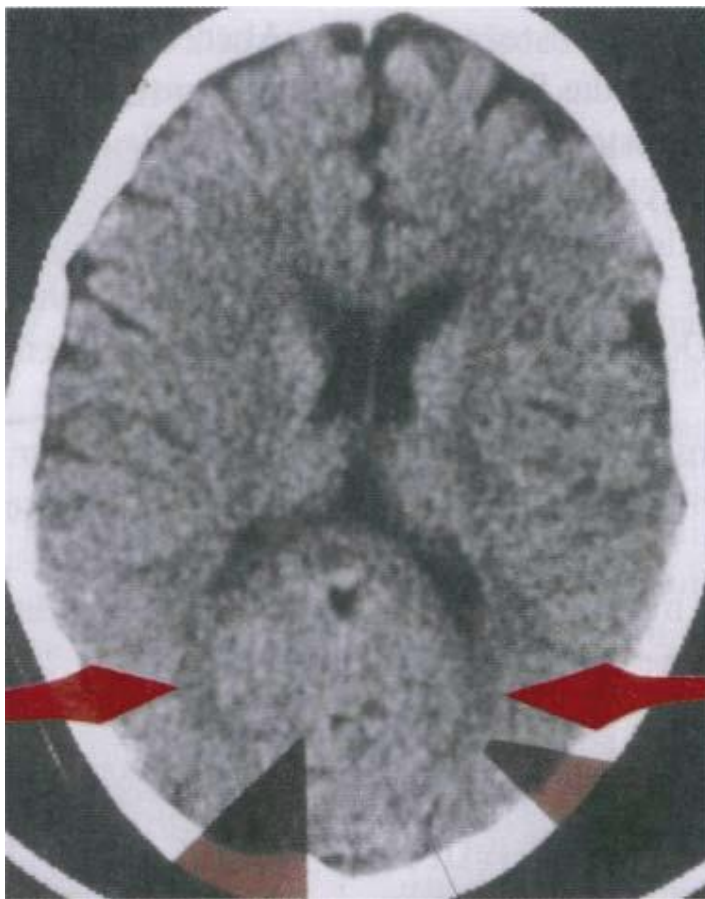
Большинство отцов, признайтесь, сдались бы в этой ситуации под давлением врачей ...

42

21.9.13 Обрушение самооценки школьника, которого поймали на прогуливании уроков

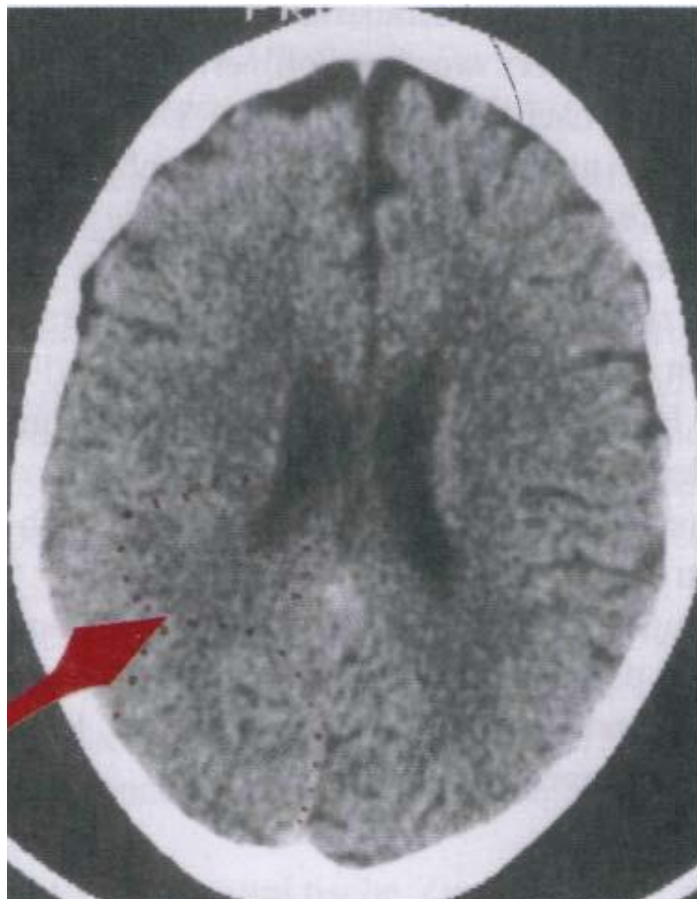У 12-летнего пациента лейкемии детской клиники Кёльнского университета, на котором должен быть опробован новый цитостатик в виде инъекции, уже через 5 минут после начала инъекции остановилось дыхание. Мальчик, конечно, впадает в полную панику, просто смотрит на бутылку с инъекцией. Вызванный стационарный врач впрыскивает сильную дозу кортизона и прекращает инъекцию. Мальчик спасён, но, во-первых, пострадал СДХ с конфликтом, связанным с жидкостью, следствием которого является некроз почек. Во-вторых, он пострадал конфликтом потери, касающегося правого яичка. Два соответствующих Очага Хамера находятся непосредственно друг под другом, очаг для конфликта воды лежит несколько глубже, но не пересекается, т.е. некрозом должна быть затронута левая почка. При этом появляется гипертензия.

Хотя в следующее время мальчик получает другие инъекции, но каждый раз у него возникает панический страх, что снова может произойти резкая остановка дыхания. Только когда, наконец, прекратились инъекции, стало возможным разрешение этого конфликта почек.



У этого мальчика было теперь, как мы видим на изображении, одновременно 2 соседних отёка головного мозга и от этого двойного отёка мозга он попал в прекоматозное состояние мозга с сильной сонливостью, головной болью и т. д.

Лейкемия без конфликта почки и конфликта потери, которые были вызваны ятрогенно, т. е. врачом, была бы пустячком!



На этом изображении показан начинающийся отёк в реле для правого таза (стрелка слева), на органическом уровне это означает начало лейкемии. Пунктирная линия в левом нижнем углу: конфликт страха перед преследователем (PCL) и вещь (активный). В то же время, Очаг Хамера перекрывается реле конфликта воды для левой почки. Связанные конфликты, вероятно, были сами врачи университетской клиники Кёльна с их разнообразными манипуляциями и инъекциями (водный конфликт).

С этим мальчиком происходили некоторые странности, заставляющие задуматься: по информации детской клиники Кёльнского университета однажды у него лейкоemia из лимфобластного лейкоза «превратилась» в миелобластный лейкоз при рецидиве лейкоемии.

11.9.1986, за день до своей смерти, у мальчика был разговор с шефом детской больницы Кёльна, который хотел ему дать понять, что надо бы уже думать и о смерти.

Проф: Я уже стар и знаю уже много.

Мальчик: Но всё же вы не знаете всего.

Проф: Что например я не знаю?

Мальчик: Я не могу сказать вам сейчас, но 6 декабря я смогу сказать.

Мальчик имел в виду научную конференцию 6.12.1986, которую созывает кафедра истории науки университета в Бонне. Конференция была *запрещена* ректором Боннского университета. Директор детской клиники Кёльна отправил своего главврача к родителям мальчика на квартиру. Он посоветовал им, чтобы мальчик прекратил принимать кортизон. Родители сдались – мальчик умер тогда в мозговой коме!

Конфликты самооценки на самом деле были пустяковыми: в первый раз мальчика застали его одноклассники, когда он был вечером в кино, хотя утром он отсутствовал в школе.

Для чрезвычайно добросовестного парнишки это была катастрофа, с которой он имел дело в течение месяца (СДХ 20.11.1984, КЛ рождество 1984). В январе 1985 года он стал очень усталым, и у него обнаружили лейкоз лимфобластов. Затем в марте 1985 произошел центральный конфликт жидкости, который затронул левую почку, когда мальчик, как уже упоминалось, перенёс остановку дыхания во время инъекции. С тех пор это был «зависший конфликт», у мальчика соответственно было повышенное кровяное давление.

В июле 1986 года произошло повторное обрушение самооценки во время велосипедной гонки с отцом. Вскоре после этого был обнаружен миелобластный лейкоз. Конфликт длился всего 10 дней. На этот раз разрешился и водный конфликт. Университетская детская клиника Кёльна остановила этот процесс восстановления жестоким прекращением принятия кортизона, что неизбежно привело к немедленной смерти мальчика из-за отёка мозга, хотя я специально убедительно предупреждал родителей об этом.

42

21.9.14 Конфликт обрушения самооценки с территориальным и (женским) конфликтом маркировки территории из-за окончательного провала на юридическом экзамене

Этот студент «заболел», т.е. находился в стадии исцеления от острого недифференцированного лейкоза лимфобластов. Он живёт в западногерманском университетском городе, принадлежит к числу вечных студентов, его жена давно закончила учёбу и преподавала в гимназии.

Пациент пострадал СДХ, когда он получил приглашение властей присоединиться к юридическому экзамену в ближайшие дни. Он перенес СДХ с 3 конфликтами:

1. Территориальный конфликт:

Он чувствовал себя стоящим перед полной катастрофой: для него было бесперспективно сдать экзамен, но что будет потом? Что ему тогда делать? В 30 лет без диплома? Он впал в полную панику существования! Он сказал: «Это было самое страшное – бесперспективность иметь или удерживать территорию и невозможность что-нибудь против этого предпринять!» Катастрофа неумолимо катилась на него, как скорый поезд, а он был неспособен даже пошевелиться. Почему, мы поймём после конфликта № 3!

2. Конфликт обрушения самооценки

Пациент снова и снова откладывал экзамен. Вся его семья теперь ожидала от него этого. Но он знал, что у него нет шансов пройти его. При этом его самооценка в значительной степени зависела именно от сдачи экзамена. Его жена уже закончила и работала учительницей. Это было его больное место. Он пострадал от Очагов Хамера в нескольких участках головного мозга и от остеолита в нескольких местах скелета, в том числе в поясничном отделе позвоночника, в тазу и бёдрах. Позже у него там возникли боли.

3. Пациент перенёс конфликт *фронтального страха* с Очагом Хамера в лобной части справа: пациент не видел катастрофу, как если бы она подкралась сзади, а он увидел её катящуюся на него в лоб, он находился в паническом страхе, как он сказал: как зачарованный. И хотя он видел, как на него катится катастрофа, он не мог увернуться, он был словно *парализован* от страха. Он сказал, что пережил адские муки страха.

4. Он перенёс конфликт *бессилия* с содержанием: «Надо же что-то делать, но ничего нельзя сделать!» Это был образ застывшего от ужаса и страха кролика, который видит, как змея приближается к нему, и всё же не может убежать. Согласно определению шизофренической констелляции, этот пациент должен был находиться в шизофренической констелляции в течение 3 месяцев с января по апрель 1985 года. Но я записал только, что он полностью изменился и изъеден страхом, поэтому я позвонил ему ещё раз, чтобы узнать, как у него дела. Он объяснил мне так: «Я был словно парализован, в паническом страхе перед тем, что теперь должно было неизбежно наступить, и всё же не был способен ни на какую реакцию. Я страдал адскими муками, испытывал страшную депрессию и в то же время находился в напряжении, как будто вот-вот лопну. Я видел всё время, как на меня катится катастрофа, и одновременно словно застыл в страхе и панике. Я не видел выхода, и поэтому всегда смотрел только на катастрофу, как кролик смотрит на змею, не в силах пошевелиться».

42

Когда в феврале 1985 года пришло 2-е и последнее требование властей, чтобы он появился на экзаменах, в противном случае он будет рассматриваться как провалившийся, его паника только возросла. Это была чистейшая поездка через ад, которую бедняга там пережил.

Малый КЛ: Наконец, в конце марта 1985 года, пациент просто не выдержал давление, и он сделал то, о чём все люди его окружения сказали: «Он совершенно сошёл с ума, мы думаем, что он сдаст экзамен». Даже его жена, - сказал он, - может быть, за его спиной, покрутила у виска и не могла понять, что же он делает. Он поехал в Людвигсхафен, когда президент Рейган случайно оказался там в то время, и смешался там среди ликующего народа. Тут же у него заболели кости, потому что мгновенно наступило решение конфликта самооценки. Но через 10 дней он опять уже не знал, что ему ещё делать в Людвигсхафене, потому что президент Рейган давно уехал. Итак, он вернулся домой, и оцепенение снова настигло его, как и прежде.

Большой КЛ: 25 апреля пришло убийственное сообщение высшего земельного суда Кёльна, что он, поскольку он не пришел на экзамены, рассматривается как провалившийся. То, что было бы катастрофой для других, было *спасением* для больного! Следуя девизу: лучше ужасный конец, чем ужас без конца, больной проснулся как бы от глубокого оцепенения. Теперь он мог идти к родителям, которые были очень огорчены, он мог вдруг снова смеяться, мог снова спать, снова есть, был вялым и усталым, но счастливым, спасаясь от адских мук оцепенения. Он был *свободен!* Даже депрессию как ветром сдуло!

Сердечный приступ: Возможно, лейкемию и все её ятрогенные последствия никогда бы не заметили, если бы пациент почти через 4 недели не потерял сознание в сауне и не был доставлен в университетскую клинику на скорой помощи. Там обнаружили сердечный приступ, который, зная Новую Медицину, должен появиться в фазе восстановления после территориального конфликта в эпилептоидном кризисе. Врачи в университетской клинике обнаружили, однако, кроме того,

анемию, которая сбивала врачей с толку, и лейкоцитоз с показателем лейкоцитов 15.000, спустя несколько дней 17.000.

И здесь у пациента всё ещё был хороший шанс проскользнуть незамеченным через жернова официальной медицины, потому что лейкоцитоз вскоре снова нормализовался из-за повторной конфликтной активности. Через неделю количество лейкоцитов уже вернулось в норму. Анемия все ещё продолжалась. Но не зря он лежал в университетской клинике, там сразу сделали пункцию костного мозга, и тогда уже не было спасения ...

Течение болезни: Протекание было настолько уникально и умно-идиотским и всё же закончилось счастливо, что оно достойно войти в анналы истории медицины: когда у пациента в июле 1985 года обнаружили так называемые шейные лимфатические узлы (по Новой Медицине в действительности кисты протоков жаберных дуг) и, как вы можете увидеть на рентгеновских снимках, признаки остеолита в костях скелета, то этот случай не оставил ничего, что официальная медицина могла бы ещё сделать. Конечно, согласно официальной медицине, всё это были просто «лейкемические метастатические инфильтраты высшей степени злокачественности», поэтому, конечно, инфаркт миокарда мог быть вызван только «лейкемической инфильтратной пробкой».

В этой ситуации ко мне пришёл отец молодого человека. Он спросил, не знаю ли я ещё что-нибудь, в университетской клинике его сыну теперь не дают и шанса. Мы вместе выяснили конфликт, мы нашли точную корреляцию между конфликтами, Очагами Хамера в мозге (после того как по моей особой просьбе впервые в своей истории университетская клиника сделала КТ мозга у больного лейкемией), и мы нашли корреляцию между очагами в мозге и онкологическими заболеваниями в соответствующих органах. Отцу, бывшему специалисту по компьютерам, это было понятно. Я сказал, что если внимательно отнестись к конфликтам, то с сыном не может случиться ничего плохого. Вся семья помогала. И действительно, молодой человек остался в т.н. «полной ремиссии», но пользовался время от времени – «Доктор Хамер, я хотел быть на всякий случай выздоравливать с обоими методами одновременно» - ещё и «облегчённой химиотерапией», чтобы успокоить себя и сомневающихся. В результате восстановление, несмотря на легкую химиотерапию и из-за этой химиотерапии, незаметно подошло к концу, так что из 3 лет идиотской игры, наконец, произошла нормализация, включая рекальцинацию остеолита и исчезновение кист жаберных дуг.

А теперь я должен сообщить вам о самом мрачном врачебном невежестве, которое, тем не менее, в Германии и везде имеет «несистему» и, как нарочно, происходило в Гейдельбергской университетской клинике, где я раньше работал ассистентом. Каким-то чудом пациент до сих пор жив. Это новый способ добиться успехов, делая здоровым трансплантацию костного мозга, по возможности, когда они, согласно системе Хамера, держали свой конфликт под контролем. А кое-кому, у кого больше везения, чем разума, удастся выжить даже после этого экзорцизма злобных мнимых черт-блестящих!

Поэтому, когда увидели, что молодой человек снова полностью здоров, все остеолиты снова кальцинированы, отёки лимфатических узлов (в действительности кисты жаберных дуг) уменьшились, анализ крови нормализовался, врачи снова заинтересовались этим делом: «Генерализированный метастатический лейкоз в полной ремиссии». Конечно, это была т.н. спонтанная ремиссия, в любом случае вызванная хорошим лечением химиотерапией, Хамер здесь вообще ни при чем! И теперь они нашептывали пациенту в уши: «Если у вас сейчас с большой вероятностью полная ремиссия, то у вас гораздо меньшие шансы на выживание (имеется в виду около 20%), но если вы можете решиться на пересадку костного мозга (для чего сегодня принимаются предпочтительно пациенты с полной комиссией для получения лучших результатов, т.е. *здоровых*) и если вы переживёте эту трансплантацию костного мозга, то у вас были бы гораздо большие шансы на выживание!» (Имеется в виду около 35%.) При этом больному не говорят, что облучение костного мозга, если оно проводится правильно, дает шанс на выживание после

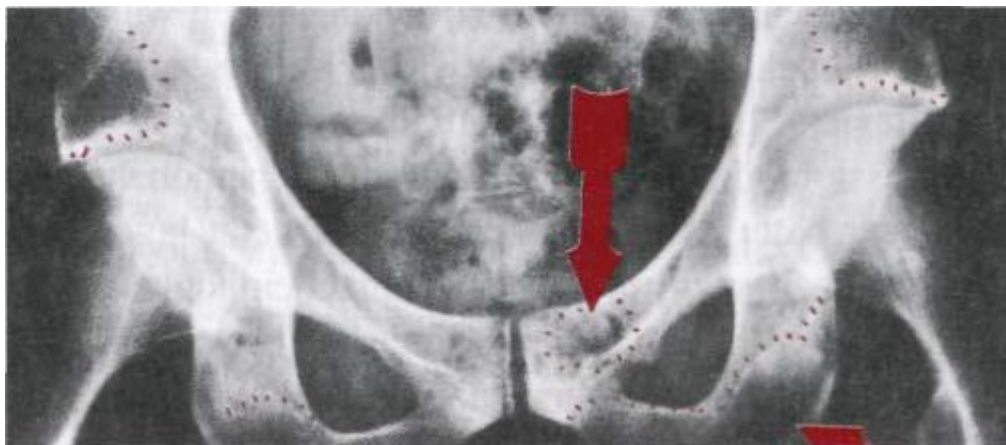
последующей трансплантации костного мозга 0%. Только там, где рентгенолог не дает полной дозы облучения, есть крошечный шанс пережить такую медицинскую меру.

Надо только представить себе этот безумный расчет: 30-ти здоровым пациентам только потому, что у них когда-то был рак костей с лимфобластным лейкозом на стадии восстановления, советуют подвергнуться русской рулетке, при которой умирают две трети пациентов, и только за одно «статистическое обещание», что в случае выживания у них будут лучшие шансы выжить, чем раньше. И пациент, который проработал свой конфликт по Хамеру, таким образом, ещё будет выставлен против меня как успех официальной медицины!

Этот пациент провёл с собой это «профилактическое изгнание дьявола» в январе 1986 года. Он должен поблагодарить своего ангела-хранителя за то, что он выжил. С ним всё в порядке.

Если подумать, что пациент должен быть благодарен за жизнь не «прирастанием» своего собственного костного мозга в данном случае, а лишь погрешности радиолога, который не достаточно полно облучил его костный мозг, то становится тошно от такого высокомерного невежества, с которым врачи берутся за работу. Кроме того, пациент, конечно, от облучения обычно остаётся на всю оставшуюся жизнь евнухом, то есть кастрированный!

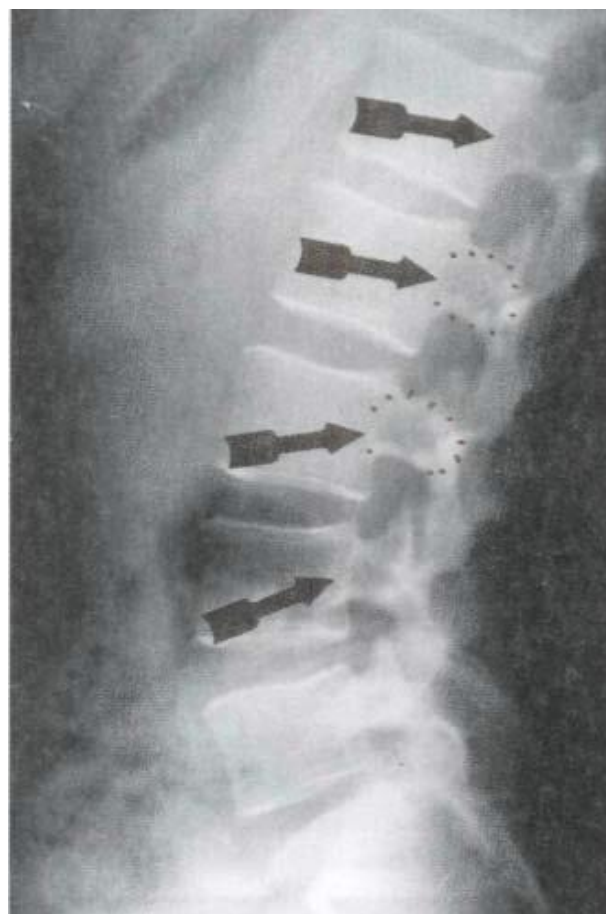Если не брать вышесказанное во внимание, всё это кроме того очковтирательство, ведь если пациент пострадает от повторного аналогичного драматического СДХ с конфликтом обрушения самооценки, у него, конечно, снова появится остеолиз, и за ним – в благоприятном случае – снова счастье лейкемии!



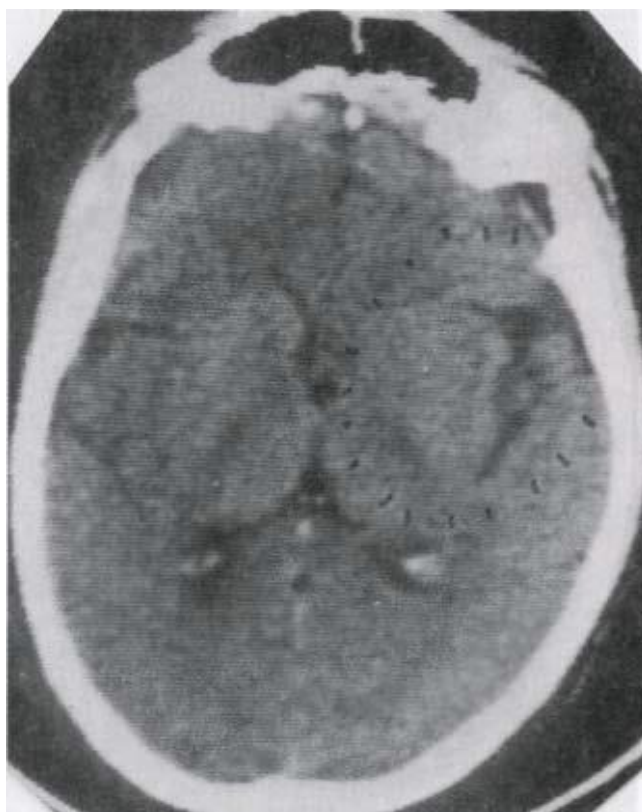На приведенном выше рентгеновском снимке мы можем обнаружить тазовые остеолизы. На снимке (фрагмент) четко видны темно-черные остеолизы, которые также несут ответственность за фазу восстановления лейкемии.

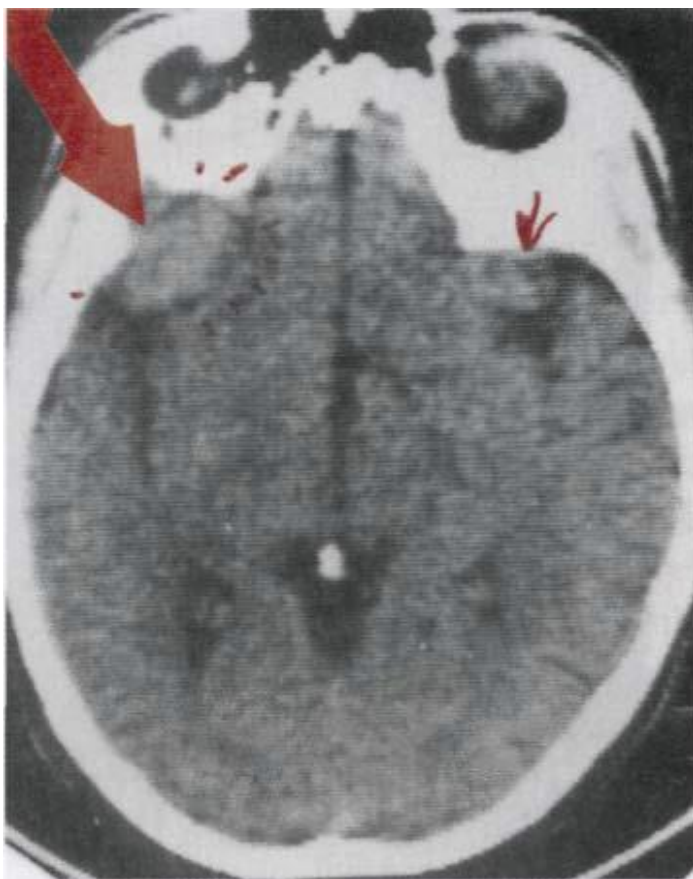В этом случае можно говорить уже почти о генерализованном конфликте обрушения самооценки, и это будет соответствовать скорее детской реакции, а также совпадать с лимфобластным лейкозом, который является преобладающей формой лейкемии у детей.

На этом снимке можно обнаружить остеофизы (стрелки) в позвонковых дужках поясничного отдела позвоночника. Это органический уровень лейкемии. Такие остеолиты рекальцинируются относительно быстро во время лейкемической фазы восстановления, если позвонки ранее не спаялись вместе. Поэтому к любой терапии больного лейкемией относится скрупулёзное обследование, особенно скелета. В этом случае остеолиты неопасны, не могут переломиться. Из-за очень больших остеолитов позвонки могут переломиться. Тогда пациент, возможно, должен в течение нескольких месяцев постоянно лежать! Потому что лёжа ни одно тело позвонка не может спаяться.

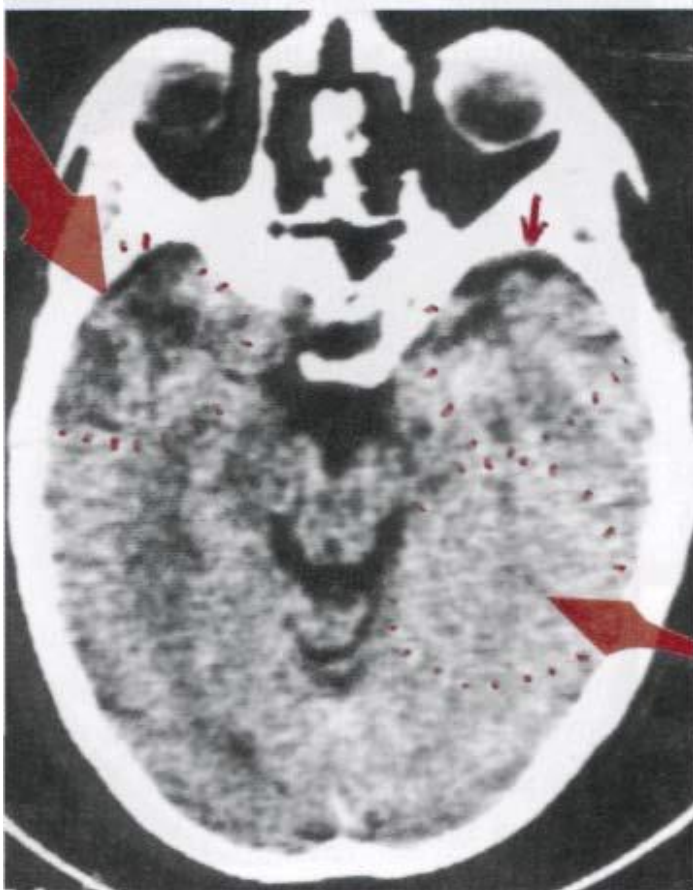

Штриховка справа указывает на сильно суженный передний рог правого бокового желудочка. Очаг Хамера для территориальной области (сердечный приступ!) находится в решении, он отёкший и оказывает давление. Он не только сужен, то есть, сжат, но и смещён влево за пределы осевой линии. Такая картина доказывает новообразование для периинсулярного процесса. По моему опыту, этот очаг, скорее всего, должен был соответствовать язвенной коронарной карциноме. Этому соответствует и сердечный приступ левого сердца.





Мы видим большой фронтальный Очаг Хамера слева (стрелка), который соответствует конфликту бессилия: «Ничего нельзя сделать!» Маленькая стрелка справа представляет страх неумолимо катящейся на больного катастрофы, которую он точно видел, поэтому «фронтальный страх» в отличие от «страха преследования (в затылке)», который не видишь, а ожидаешь из засады. Левый фронтальный Очаг Хамера вместе с фронтальным Очагом Хамера справа и периинсулярным Очагом Хамера справа вместе дают так называемую шизофреническую констелляцию во время активной фазы конфликта, здесь чрезмерный, панический страх перед приближающейся катастрофой, которая катится на него спереди.

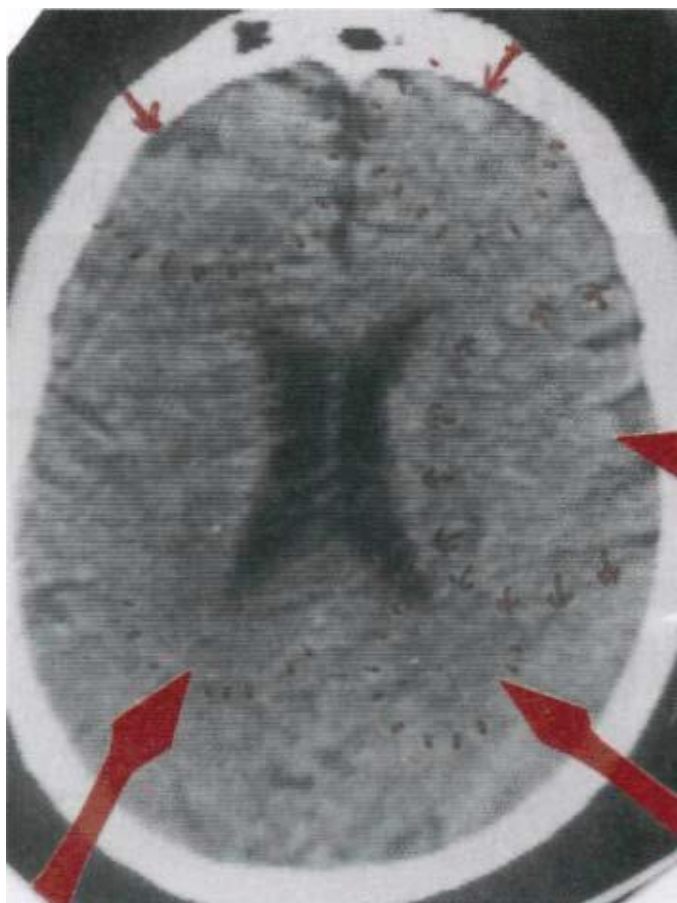

Левая стрелка указывает на Очаг Хамера для фронтально-базального конфликта бессилия, правая нижняя стрелка указывает на ещё активный Очаг Хамера в белом веществе справа, который вытесняет подпаутинные цистерны (Cisterna ambiens) к центру и имеет очень сильный отёк решения. Органически это эквивалентно спленомегалии, то есть увеличению селезёнки, которое происходит каждый раз в PCL-фазе после конфликта кровотечения и травмы. Чётко видны отдельные кольца и точка удара в центре. Правая маленькая стрелка: Очаг Хамера для кисты протоков жаберных дуг, то есть конфликта фронтального страха.

42

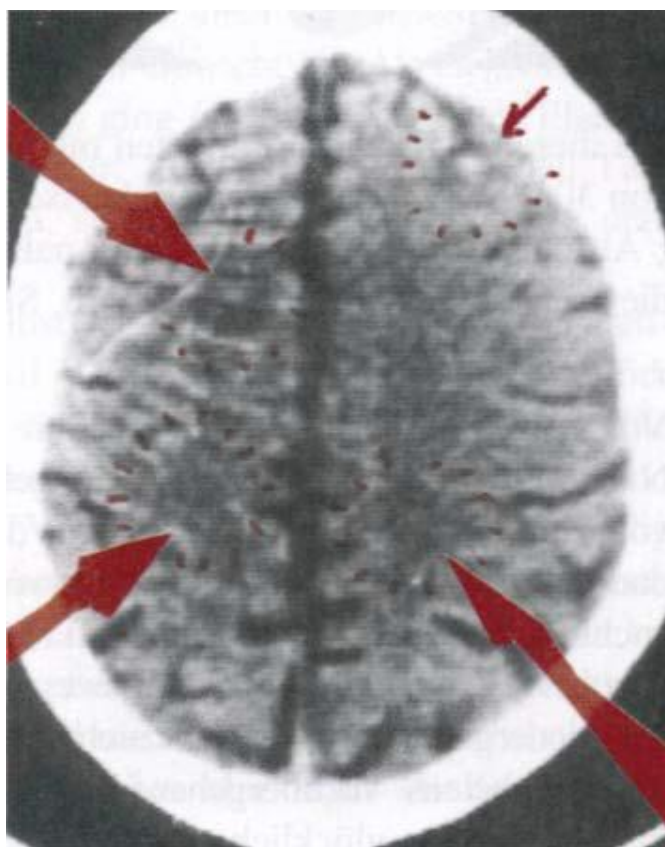
На этом изображении мы видим отчётливое сдавливание правого бокового желудочка находящимся в решении территориальным Очагом Хамера, вызванное новообразованием правой стороны (состояние после сердечного приступа). Две нижних тонких стрелки показывают умеренно увеличенный отёк в белом веществе в реле для таза, выражение исцеления или рекальцинации остеолита в тазу.

Обе фронтальные стрелки указывают слева на рецидивный активный Очаг Хамера для кист протоков жаберных дуг на шее (фронтальный страх) и слева фронтально для протоков щитовидной железы (конфликт бессилия).

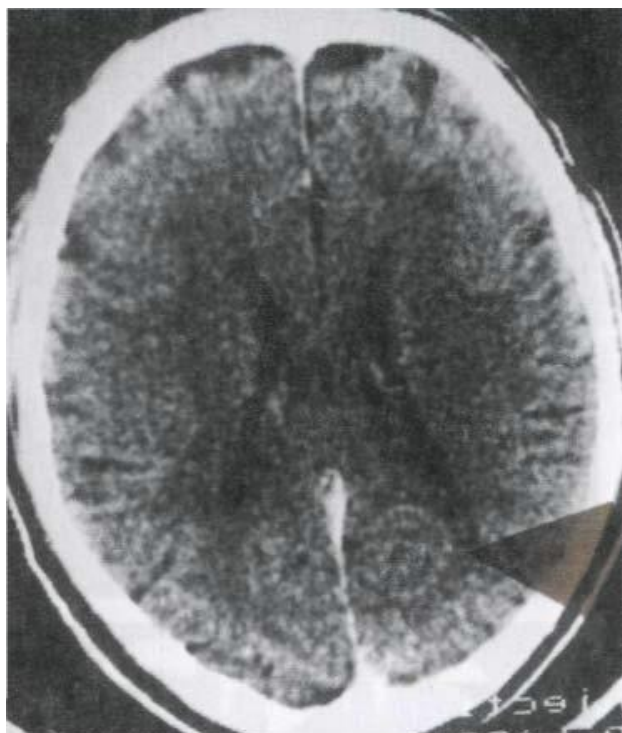

Три толстых стрелки указывают на Очаги Хамера в белом веществе, каждая из которых соответствует определённому остеолиту в скелете (позвоночника).

Маленькая верхняя стрелка справа указывает на Очаг Хамера для кист протоков жаберных дуг (фронтальный страх).



21.9.15 Конфликт обрушения самооценки из-за того, что гипнотизёр заколдовал жену



На этом снимке КТ мозга, сделанном примерно через 5 недель после начала конфликтолиза, отчётливо видно тёмное белое вещество как выражение конфликта обрушения самооценки, находящегося в разрешении. Но этот отёк ещё отнюдь не на пике. На пике «водяная подушка» боковых желудочков обычно полностью израсходована, т.е. желудочки полностью сжаты. Стрелка справа внизу указывает на старый зависший активный или снова и снова активный рубец мозга в реле для левого яичка.

43

У этого 55-летнего пациента с острым лимфобластным лейкозом с 30.000 для начала необходимо упомянуть два события: Когда пациенту было 16 лет, родители взяли его к тёте, которая умерла в больнице от рака. С тех пор он постоянно боится рака.

1-й СДХ: 40 лет назад, когда пациенту было 18 лет, у ночного клуба на него напал парень. Дело дошло до драки, молодой парень попал под проезжающую машину и умер на глазах у пациента. В результате он пострадал конфликтом потери. Он был арестован и попал в следственный изолятор. Когда его выпустили из тюрьмы, яичко временно разбухло, но от радости от вновь обретённой свободы он не обратил на это внимания. Конфликт был разрешён в лучшем случае временно, в краткосрочной перспективе. Таким образом, карцинома яичек слева, к счастью, никогда не была замечена! В дальнейшем у него, скорее всего, был постоянный некроз левого яичка.

2-й СДХ: Когда пациенту было 54 года, один гипнотизёр «заколдовал» его жену. Произошла драматическая ссора, и пациент перенёс конфликт обрушения самооценки с территориальным конфликтом. С тех пор его жена, с которой он уже 10 лет не имел интимных отношений, потому что она не хотела детей, каждый день ходила к гипнотизеру. Конфликтная активность началась в мае 1985 года.

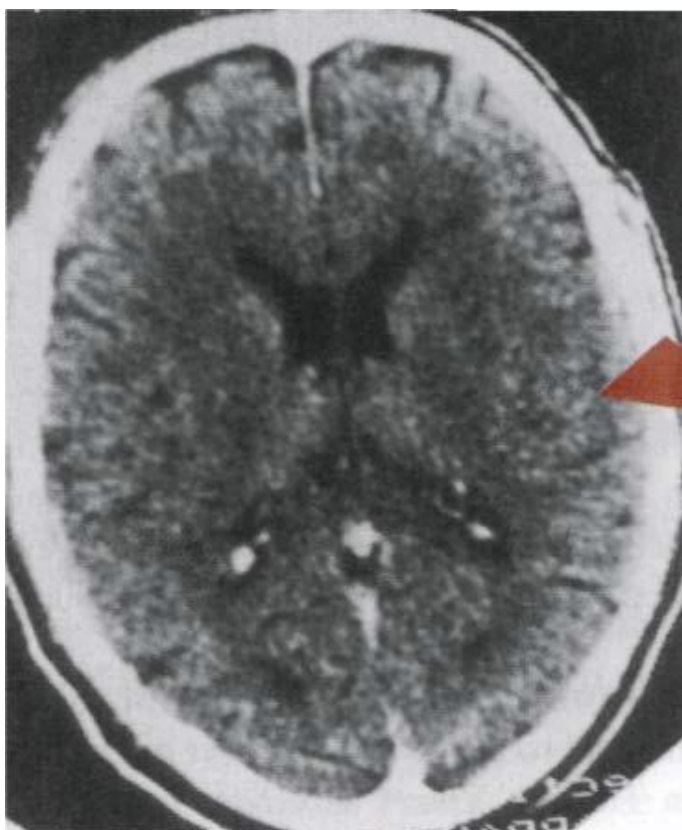
3-й СДХ: В разгар этого конфликтно-активного периода умер отец пациента, который всегда был для него самым лучшим товарищем и лучшим другом. Пациент сказал, что в результате это был «удар до мозга костей» (обратите внимание на выбор слов!). Он горько упрекал себя в том, что не смог помочь ему, не был и на похоронах, потому что сидел в тупой депрессии и совершенно отсутствовал. На самом деле он был в «полушизофренической констелляции», поскольку он пострадал справа периинсулярно от территориального конфликта, а слева в белом веществе от тяжелого конфликта обрушения самооценки с соответствующим последующим остеолитом 2-го поясничного позвонка. Кроме того, всё ещё присутствовал серьёзный конфликт девалоризации

(обесценивания) с сексуальными компонентами. Теперь пациент быстро худел посреди одновременно существующих различных активных конфликтов. Когда он лежал при смерти в больнице в декабре 1985 года, священник пошел к жене и «изгнал» из нее гипнотизера. Она приходила каждый день навещать мужа в больнице, клялась, что никогда больше не пойдёт к гипнотизеру.

Это было для него решением конфликта самооценки (№ 2 = гипнотизёр). И теперь, когда лёд тронулся, он мог говорить и о своем падении самооценки из-за смерти отца. Он снова как бы вынырнул из глубокого моря, и сказал, что между августом и декабрём 1985 года он был «сумасшедшим». Но теперь у него были постоянно 30.000 и больше лейкоцитов. Следовательно, теперь он был ещё «мертвее» для врачей, чем раньше, когда умирал от кахексии. Но, к их изумлению, сейчас у него был хороший аппетит, он набирал вес и был бесконечно уставшим. Наши снимки датируются февралем 1986 года, то есть 2 месяца спустя, и показывают глубоко тёмное белое вещество как знак отёка решения.

Однажды его сестра пришла к нему с глубоко-серьёзным лицом (январь 1986 года) и сообщила ему, что врачи сказали, что он должен умереть. Для него якобы уже не было бы никакой надежды. Он снова впал в панику от страха смерти, но через неделю нашел дорогу к моим друзьям в Шамбери (ASAC), они направили его на правильный путь. Полгода он хорошо себя чувствовал, принимая 30 мг гидрокортизона в день. Я посоветовал поддерживать эту дозировку до тех пор, пока компьютерная томография мозга не покажет, что отёк в белом веществе снова спадёт. Потом произошло следующее: участковый врач сказал, что теперь с кортизоном можно закончить, и отменил его. Тут же у пациента поднялась температура. Тогда участковый врач не знал, как ещё помочь пациенту и отправил его в больницу. С этого момента он снова был больным лейкемией! Да, сказали, лихорадка – это всегда начало близкого конца. О кортизоне при лейкемии вообще не думали. Поэтому ему дали то, что дают всем: как можно больше морфия! Через день он был мёртв!

43



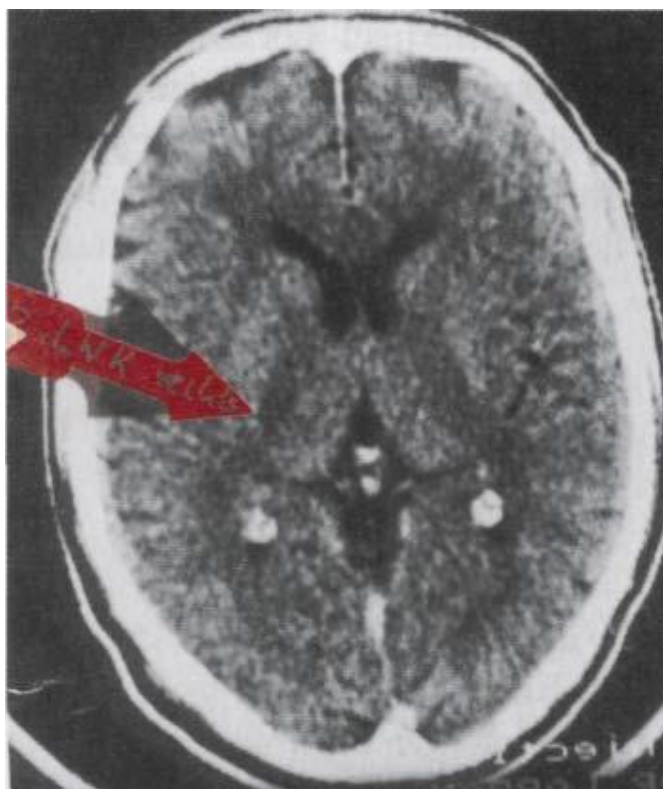На этом изображении тёмный отёк белого вещества снова чётко виден. Стрелка справа указывает на Очаг Хамера для реле территориального конфликта. Он находится в умеренно сильном решении. У пациента во время этих снимков (февраль 1986 года) болела голова.



Здесь мы видим отмеченные с помощью стрелок остеолиты 2-го поясничного позвонка, которые появились от СДХ после смерти отца и затронули его до «мозга костей». Если бы этот конфликт обрушения самооценки продлился дольше, тогда бы 2-й поясничный позвонок с правой стороны обломился.

43

На КТ головного мозга мы видим «место удара» слева в белом веществе, соответствующее правой стороне 2-го поясничного позвонка. Не всегда мы можем так хорошо распознать корреляцию, так как пациенты могли только с трудом получить КТ мозга. У этого пациента был сделан только один снимок. («При лейкомии компьютерная томография мозга,- это же ерунда! Из-за лейкомических инфильтратов или метастазов? Да нет, радиолог ведь совсем ничего не видел!»)

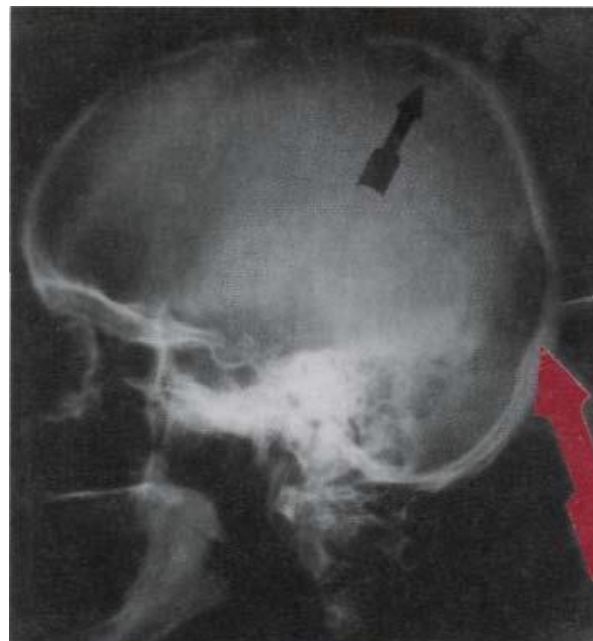


21.9.16 Карцинома матки; одновременно конфликт полного обрушения самооценки с костным остеолизом, лейкозом, карциномой влагалища

К этому случаю из Франции у меня нет КТ мозга, зато есть типичные рентгеновские снимки. Пациентка страдала миелобластным лейкозом с количеством лейкоцитов 68.000.

1-й СДХ:

Зять пациентки был арестован по обвинению в мошенничестве в торговле животными. При этом она потерпела СДХ с уродливым, полу-генитальным конфликтом, потому что в этом уродливом деле речь шла о мужчине, а именно зяте. Одновременно она пострадала конфликтом обрушения самооценки, который в основном включал в себя 3 области:



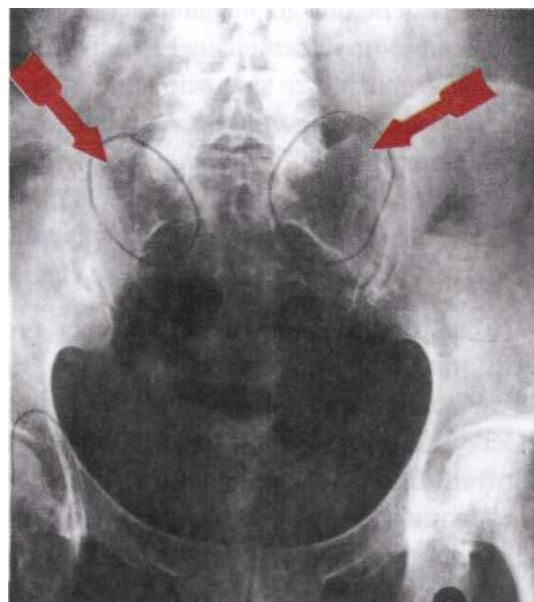
Стрелки: остеолизы в черепной коробке

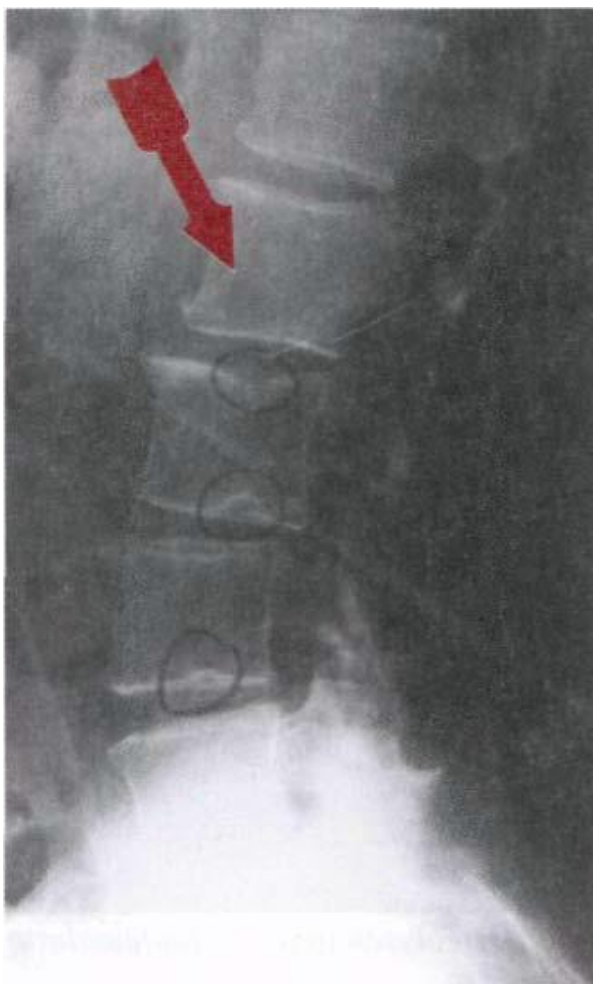1. интеллектуально-нравственная сторона конфликта обрушения самооценки: Речь шла о честности, верности и вере, обмане, неискренности перед всей семьей, которая теперь страдала от этого и «разваливалась». Этот аспект конфликта спровоцировал остеолизы в том числе в черепной коробке, возможно, ещё и в шейном отделе позвоночника.

2. сторона «центрального» обрушения самооценки, поскольку она чувствовала себя переломленной в своей самооценности. Мы видим, что т.н. замыкательные пластинки у целого ряда поясничных позвонков имеют разломы, они называются «грыжа Шморля», потому что до сих пор считалось, что хрящи вдавливаются в верхнюю пластину, и затем снова кальцинируются.

На самом деле это остеолизы, расположенные непосредственно под пластинками, которые затем могут переломиться, потому что костная опора отсутствует. Этот пример, как и многие другие симптомы, которые мы до сих пор от недостатка знания называли собственным именем её первооткрывателя, сейчас очень легко объясним, как частные проявления большой «болезни» рак, то есть часть Специальной Биологической Программы (СБП).

Рентген таза: остеолиз в тазобедренном суставе и в симфизе с обеих сторон.





Рядом снимок, на котором грыжа Шморля или места разлома замыкательных пластинок, отмеченные тёмными кругами. Стрелка во 2-м поясничном позвонке указывает на большой остеолит, который приближается к тому, что вот-вот поломаётся и превратится тоже в грыжу Шморля.

3. Третья сторона касается уродливого полугенитального аспекта дела. Такой аспект может быть связан только с областью таза. Остеолиты крестца, а также остеолиты тазобедренной и лобковой костей, особенно выделяющиеся у этой пациентки, показывают опытному врачу, что здесь человек буквально разрушается.

Остеолиты были замечены только в феврале 1986 года, напротив, карцинома матки была замечена довольно скоро (почти через 3 месяца), потому что у пациентки появилось кровотечение, она теряла вес и больше не могла спать. Что-то, казалось, с ней было не так. Когда она лежала после операции в больнице – конфликт был ещё в полном разгаре! – произошло следующее:

2-й СДХ:

Интимный друг пациентки, с которым она уже много лет поддерживала внебрачные отношения, позвонил ей и хотел навестить её в больнице. Пациентка сначала согласилась, и он также пришёл, что очень смутило пациентку и вызвало у неё новый конфликт, сексуальный конфликт, потому что теперь все хотели знать, кто же такой этот Господин. В течение следующих нескольких месяцев она постоянно боялась, что он может появиться снова, хотя она написала ему, чтобы он не делал этого. В октябре врач обнаружил небольшой вагинальный карциномный узел, когда этот конфликт уже был разрешён (КЛ август 1986 года).

К решению большого конфликта после 1-го СДХ дело дошло только после первого судебного слушания в январе 1986 года. С этого момента лейкоциты выросли и достигли уже в феврале 68.000. Пациентка выдержала несколько болезненных месяцев, но лечилась правильно дозированным кортизоном и выжила.

21.9.17 Псевдо-хронический миелолейкоз из-за постоянно различных новых конфликтов самооценки. Отец стреляет в своего сына

Этот случай касается парикмахера, которому 35 лет и который является ранним пенсионером из-за лейкемии. Случай абсурден в нескольких аспектах, потому что стать пенсионером из-за фазы восстановления – это всё равно, что исключить спортсмена из Олимпиады из-за выдающихся спортивных достижений. При обычном медицинском диагнозе «хронический» автоматически думают о вещи, которая длится долго или возвращается снова и снова. У этого пациента постоянно возникали конфликты обрушения самооценки, но всегда другие.

В тринадцатилетнем возрасте пациент начал обучение парикмахерскому ремеслу у своего отца, у которого была парикмахерская. В течение 13 лет он работал там, затем стал самостоятельным, но всё ещё жил рядом с парикмахерской отца. Отец видимо постоянно изводил мать и имел подруг. В 1975 году мать сказала ему: «Пожалуйста, возьми меня к себе, я больше не хочу возвращаться!» С тех пор мать пациента жила с ним, потому что она больше не выносила находиться дома.

1-й СДХ: В 1976 году из-за большой ссоры пациент перенёс 1-й СДХ с конфликтом обрушения самооценки, территориальным конфликтом и конфликтом неприятностей на территории, конфликтом страха преследования и конфликтом слизистой оболочки рта.

Отец пришёл, чтобы вернуть мать. Произошла сильная ссора. Отец пнул мать, оттолкнул сына (пациента) в сторону и тоже пнул его. Но сын ухватился за ботинок и потянул отца за ногу. Таким способом он хотел его вытащить из дома. Отец полез в карман, вытащил пистолет и выстрелил сыну в лицо нюхательным табаком. Таким образом, битва была решена, отец остался победителем на поле боя, мать и сын рыдали. Пациента пришлось отвезти в клинику, потому что боялись, что он потеряет правый глаз. С тех пор у пациента постоянно был страх преследования перед отцом.

2-й СДХ: Говорят, несчастье редко приходит в одиночку. Едва пациент вернулся из больницы домой, его жена обнаружила интимные отношения, которые её муж имел с какой-то подружкой в течение многих лет. Она подошла к нему совершенно спокойно и сказала: «Я знаю, что у тебя есть подружка. Я знаю о вас всё. Но я не желаю развода. Так что попрощайся с ней!»

Пациента как громом поразило. Потому что его лживость стала очевидна. Позора больше нельзя было скрыть. В течение многих лет он ругал отца, причем совершенно открыто, за то, что у него была подружка. Он всегда защищал мать и ссылался на мораль. И теперь все знали, что он был гораздо хуже отца. Он пережил обрушение самооценки на интеллектуально-моральном уровне, чей Очаг Хамера справа фронтально ещё хорошо виден на КТ мозга. На органическом уровне появился обширный остеолит черепной коробки, слева больше, чем справа. В течение следующих нескольких недель и месяцев вырос рак слизистой оболочки рта, принадлежащий конфликт которого произошёл от атаки пистолетным выстрелом с чихательным порошком, потому что отец также попал ему в рот. Кроме того, пациент расстался с подружкой, что стало для него очень тяжело.

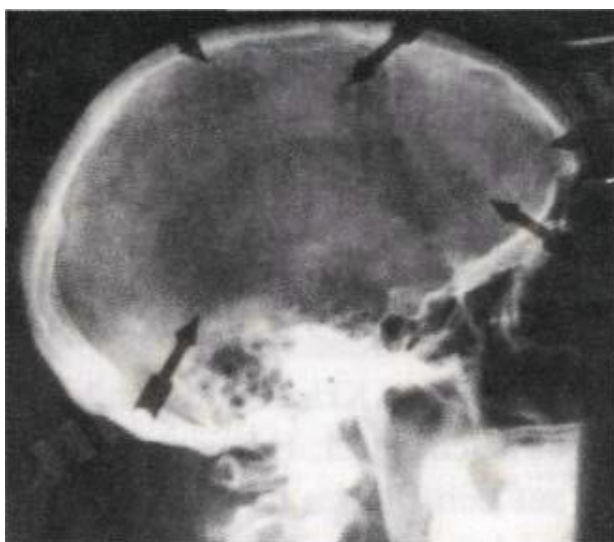
В последующие годы дело шло то туда, то сюда. То он снова наполовину примирялся с отцом, то снова происходил разлад, и отец преподавал ему уроки, какой он лицемер. Пациент в это время был постоянно усталым, едва мог держаться на ногах. Лейкемию, которая наверняка уже тогда существовала, не заметили.

Конфликтотиз: В марте 1979 года пациент окончательно примирился с отцом. В апреле он начал строительство собственного дома, переезд произошёл в январе 1980 года. В августе у него был по его словам в течение 4 недель якобы «язвенный стоматит как у коровы». На самом деле, вероятно, это было исцеление рака слизистой оболочки рта (язвы), медленно увеличивающегося со времени пистолетного выстрела отца. В январе 1980 года, вскоре после переезда в новый дом, у него появились первые гематомы на голени. В апреле был обнаружен хронический миелолейкоз с

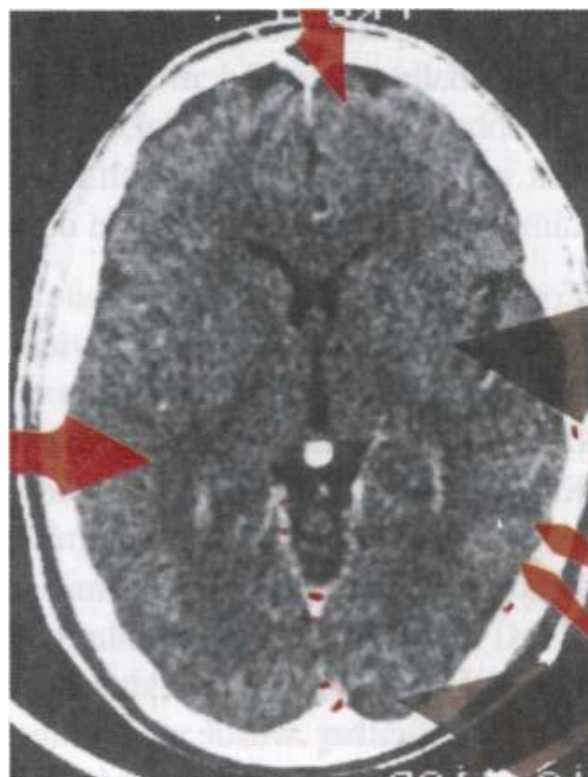
числом лейкоцитов 216.000. С тех пор его постоянно угощали химиотерапией и экстирпировали селезёнку. Пациент стал инвалидом. Поскольку лейкоциты продолжали повышаться – из-за того, что пациент разрешил свои конфликты самооценки, - использовались всё более агрессивные цитостатики.

Когда от агрессивной «химио-пытки» у него практически не осталось тромбоцитов, а лейкоциты – из-за жизнеспособности организма – не могли быть сбиты самыми сильными орудиями, его в конце концов отпустили домой как не поддающегося лечению. Это было его счастье! Потому что, когда он пришёл к моим друзьям во Франции, потому что ни один врач больше не хотел иметь с ним дела, он понял, какой авантюрный и ненужный путь заблуждения он прошёл там сквозь официальную жестокую медицину.

С небольшим количеством кортизона и немного терпения и, прежде всего, с пониманием системы, которая даёт пациенту спокойствие благодаря именно этому пониманию, он сегодня в порядке. Кроме того, бессмысленно называемые «лейкемическими инфильтратами» остеолизы в позвоночнике (чьих изображений у меня нет) и в черепе, как я слышал, зажили к изумлению врачей. Удивительно это только для того, кто не знает Новой Медицины!

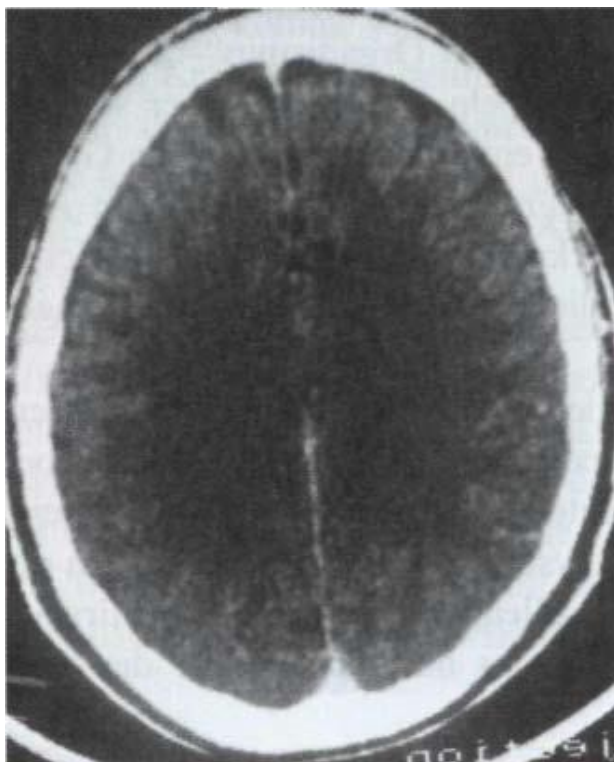


Остеолиты черепа: Боковой снимок черепа. Стрелки указывают на различные обширные остеолиты костей черепа, особенно слева.



Очаг Хамера в белом веществе справа фронтально для интеллектуального ожидания самоэффективности (стрелка справа вверх) и реле, ответственное за остеолит черепной коробки. Большая стрелка в центре справа указывает на ответственное реле для территориального конфликта (с отцом). Самая нижняя стрелка справа: Очаг Хамера для конфликта страха преследования справа для левого глаза. Между ними: 2 узкие стрелки указывают на Очаг Хамера справа для язвы желудка/желчных протоков (неприятности на территории) и далее ниже язвы мочевого пузыря (конфликта маркировки территории).

Левая стрелка ещё раз указывает на Очаг Хамера для правого таза в сплошном тёмном белом веществе головного мозга.



Глубокое тёмное белое вещество как знак отёка восстановления после решённого конфликта ожидания самоэффективности.

21.9.18 52-летний пациент, который трагически умер из-за халатности, потому что был классифицирован как «больной раком»

43

Этот 52-летний пациент не считался «ещё» лейкозным случаем, хотя у него уже был лейкоцитоз от 15.000 до 19.000 и находился в полной фазе восстановления. Он умер от острого перитонита после того, как уролог хотел сделать ему **sectio alta** (прокол мочевого пузыря через брюшную стенку) при наполовину заполненном мочевом пузыре, проколол брюшину и оставил катетер. Девиз: «Ах, у больного раком это всё уже не имеет значения!»

Пациент работал в большой страховой компании, и теперь, когда в его отделе была вакантна соответствующая должность, настала его очередь стать начальником отдела.

1-й СДХ: В апреле 1986 года пациент перенес СДХ с территориальным конфликтом и конфликтом страха за территорию, когда «просочилась информация» и он узнал, что он, вероятно, не станет начальником отдела. Для пациента это стало бы венцом его карьеры. Его жена твердо рассчитывала на это повышение, и в финансовом отношении всё уже было четко распланировано. Таким образом, пациент носил с собой свой конфликт в течение нескольких месяцев, не осмеливаясь вырвать жену из её мечты и сказать ей то, что он давно знал. В какой-то мере он всё ещё надеялся, что может возникнуть новая ситуация – тогда он просто излишне разочаровал бы свою жену.

Когда ему в октябре 1986 года начальник с жестокой откровенностью сказал: «Господин Х., с вашим повышением до начальника отдела ничего не выйдет, нам нужны молодые люди!», тогда 52-летний пациент перенес *ещё один* СДХ с конфликтом обрушения самооценки. Так что в своей фирме он уже был на запасном пути, как бы отсортированным к старикам. Самооценка гордого мужчины была сломана (в его 1-м поясничном позвонке), да ещё и буквально.

Конфликтолиз конфликтов территориальной области: когда пациент отдыхал со своей женой в ноябре, он собрался с духом и признался жене, что его не повысят. Его жена восприняла это лучше,

чем он опасался. С тех пор этот конфликт был разрешён, о нём с тех пор можно было говорить. Теперь у него появился постоянный кашель как выражение фазы восстановления 1-го конфликта. (Конфликт страха за территорию с внутрибронхиальной язвенной карциномой).

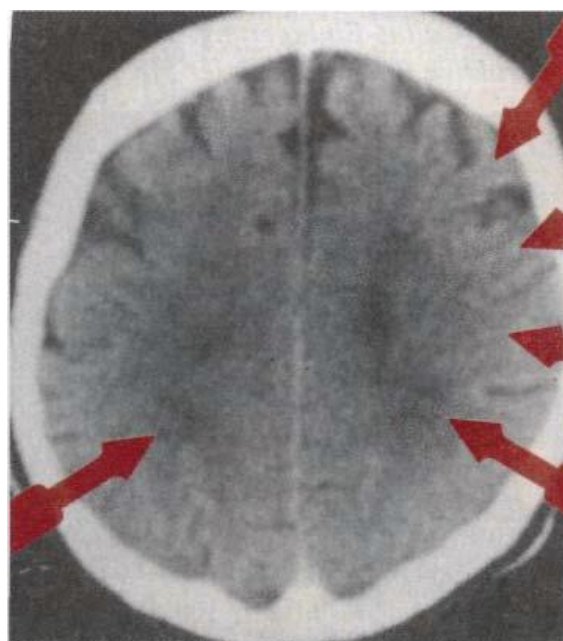
Зато он не мог говорить о 2-м конфликте - обрушения самооценки, - который он таскал с собой с октября. Конфликтолиз этого конфликта самооценки произошел в конце февраля. В это время врачи, к которым он обратился из-за его постоянного кашля, обнаружили у него бронхиальную карциному в правой средней и верхней доле. И верите или нет, для этого пациента, так он сам сообщил, этот на самом деле столь сокрушительный диагноз был разрешением его конфликта с самооценкой. Потому что теперь была причина, по которой его не повысили: болезнь, против неё ничего нельзя поделать. Конечно, это была «причина» ...

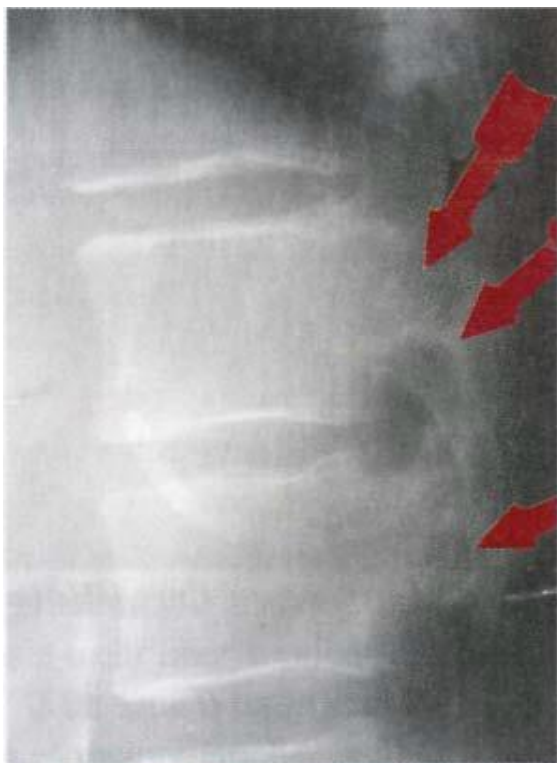И хотя теперь бедный пациент прошел весь психологический и технический ритуал пыток с облучением и «нулевым прогнозом», он постоянно выходил из этой паники. Однажды директор лёгочной клиники сказал ему: «Для вас мы больше ничего не можем сделать!» Сказал - и не оставляя сомнений открыл ему дверь. Его конфликты всё равно оставались разрешенными. В конце концов, у него появилась лейкемия с 19.000 лейкоцитов, что врачи считали инфекцией, как фаза восстановления его обрушения самооценки. Он был вялым и уставшим, у него появился аппетит, только у него была боль (надкостницы) в 1-м поясничном позвонке.

На самом деле, этот пациент мог бы стать очень старым, у него не было больше никаких причин умирать, тем более, что он понял Новую Медицину и с тех пор был спокоен, а боль в 1-м поясничном позвонке тоже была сносной. Он умер от пустяка: в больнице всем пациентам, которые не могут достаточно двигаться, для облегчения работы ночной сестры закладывают мочевой катетер. Пациенту тоже, хотя у него никогда не было проблем с мочевым пузырем. Когда его выписали домой, то вытащили и катетер мочевого пузыря. И вот теперь пациент впервые получил некоторый дискомфорт при мочеиспускании, обусловленный трением катетера. Приглашённый уролог, который теперь должен был осмотреть мочевой пузырь, знал это. Но для него пациент был всего лишь «безнадежным раковым больным». Так что он хотел избавить себя от хлопот по выходным, чтобы его больше не вызывали. И... «Ну, у таких пациентов это всё равно уже ни на что не повлияет» ... Когда на следующее утро больного с острым перитонитом доставили в хирургическое отделение больницы, якобы «помочь» ему можно было только морфием в большой дозе, от чего он через короткое время и скончался.

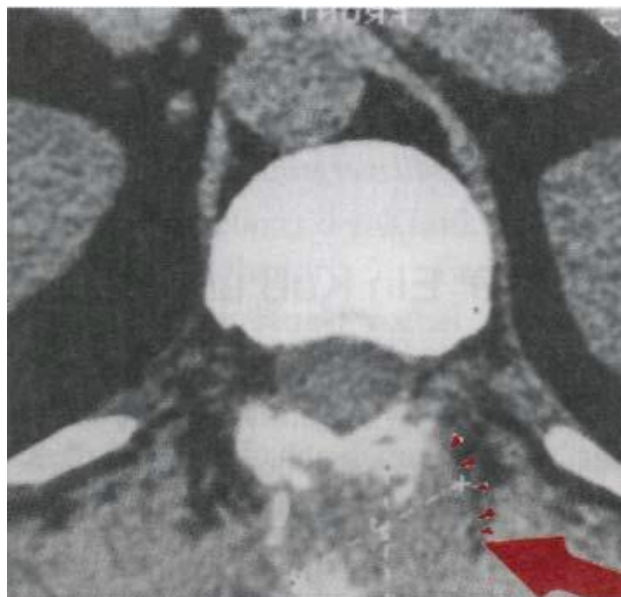Совершенно трагический случай. Он очень ясно показывает, в какой степени прогноз уже индуцирует терапию. Немногие «акробаты на канате» справляются с трюком, чтобы выжить с Новой Медициной и официальной медициной одновременно!

На этой КТ мозга слева мы видим типичную маркировку отёка. С обеих сторон это был, хотя и не очень выраженный, но всё же довольно генерализованный конфликт обрушения самооценки. Две нижние стрелки слева и справа обозначают примерно место 1-го поясничного позвонка. 3 верхние стрелки справа указывают на Очаги Хамера для территориального конфликта – конфликта страха за территорию.

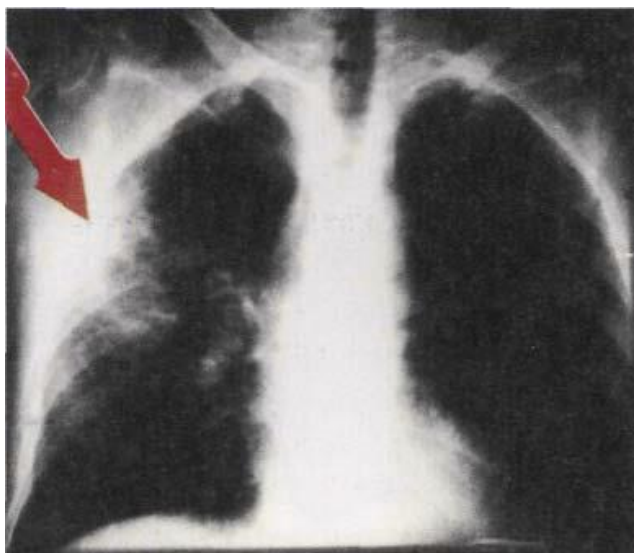




На рентгеновском снимке мы видим остеолиз дуги 1-го поясничного позвонка (стрелки), который на следующем КТ мы можем видеть намного лучше и точнее.

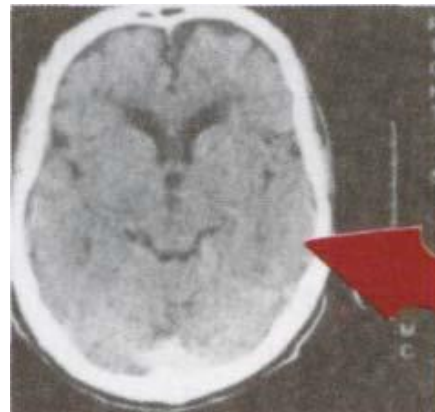


Особенно интересно на этом КТ 1-го поясничного позвонка, что здесь можно продемонстрировать именно причину боли. Переломанная позвоночная дуга с остистым отростком позвоночной дуги имеет надкостницу, растянутую до разрыва (из-за костного отёка в фазе восстановления, см. стрелку в правом нижнем углу). Таким образом, это механизм люмбагии, которая всегда возникает только в фазе восстановления. В этом случае также видно, что опасность разрыва острыми краями костей очень большая, но кроме того ещё и от укола, например, новокаина. В таком случае пациент испытывает внезапное спонтанное облегчение, потому что отёк вытекает, но с ним вытекает и костная ткань костного остеолита, которая теперь в фазе восстановления работает по другому коду и энергично образует каллус. Это потом даёт перивертебральную (околопозвоночную) т.н. остеосаркому, которая сама по себе безобидная, но нередко нарастающая до громадных размеров рубцовая ткань с отложениями каллуса. Этого у пациента нет, но редко встречаются столь инструментальные изображения, где этот механизм так хорошо виден и объясним.



На этом снимке показана бронхиальная карцинома в правой средней и верхней долях. Интересно, что эта карцинома не претерпела никаких изменений с момента диагностирования в феврале 1987 года, когда конфликтолиз уже произошёл 3-4 месяца назад. Этого врачи не могли понять, в конце концов, они приписали это своему хорошему кобальтовому облучению.

Небольшая КТ мозга показывает только один небольшой диагноз с краю: пациент был болен язвой желудка (**ulcus ventriculi**) в 1973 году в течение длительного времени. Вот как выглядит в мозгу старый шрам: хорошо видна метка Очага Хамера, но у него больше нет отёка и поэтому отсутствует сдавливание соседних областей. **Cisterna ambiens** справа немного смещена к центру и вверх из-за Очага Хамера в реле селезёнки (увеличение селезёнки = спленомегалия).



21.9.19 Поцелуй и его последствия

Можно ли получить рак, если вас поцелуют в 16 лет? Сегодня, конечно, не так просто. Но тогда, в 1957 году, когда пациентке-правше было 16 лет, это было ещё очень даже возможно. Она была незаконнорожденным ребёнком, воспитывалась матерью и её братом, который расстался со своей подругой, чтобы занять «отцовское место» для своей племянницы. Ни в одной области молодая девушка не была воспитана так строго, как в сексуальной, чтобы она «не совершила ту же ошибку, что и мать».

Теперь, когда её поцеловал 20-летний друг, молодая девушка впала в панику. Она искренне верила, что у неё теперь будет ребёнок, и это по ней будет видно. Потому что так всегда говорила мать. Особенно она боялась матери. Она сказала, что это был самый страшный конфликт в её жизни и длился почти год. «Делу с ребёнком» и сегодня, пожалуй, поверили бы некоторые девушки, потому что у пациентки сразу же прекратилось менструальное кровотечение. И она когда-то «слышала звон», что если больше нет кровотечения, то значит будет ребёнок. Старшие из моих читателей, которые были свидетелями этого времени, хорошо поймут эту историю. При всём том эта пациентка была одной из самых умных, которых я когда-либо встречал!

Спустя почти год 17-летняя девочка уже «просветилась». К тому времени она значительно похудела. Теперь конфликт разрешился. Кровотечение сначала было сильным, затем постепенно менструальные кровотечения снова нормализовались. Карцинома шейки матки, которая должна была возникнуть в то время, конечно, не была обнаружена. Какая молодая девушка в 17 лет тогда ходила к гинекологу?

В октябре 1984 года дядя («замена отца») заболел раком бронхов. Пациентка, которая была очень привязана к дяде и была благодарна ему всю жизнь за то, что он отказался от брака из-за неё, пережила двойной двигательный конфликт, как можно увидеть на компьютерной томографии мозга через год.

Поскольку мышечная дрожь ног не улучшилась (дядя тоже не поправился), она, наконец, была обследована в марте 1985 года, и при этом почти 30-летний дремавший, давно заживший рубцовый и инактивированный рак шейки матки был обнаружен и сразу же обвинён в мышечной дрожи! До тех пор пациентка никогда не подвергалась гинекологическому обследованию. Она вышла замуж очень поздно, фертильность (способность половозрелого организма производить жизнеспособное потомство) не была для неё проблемой, а с сексуальностью она была более или менее на ногах.

Со знанием Новой Медицины – главный врач клиники не читал ни одной из моих книг, - этот случай вообще не должен был стать «случаем», потому что это дело на самом деле было давно закончено уже почти 30 лет назад! Но теперь эта неправильная оценка стала началом ужасного конца! «Метастазирующая карцинома шейки».

Трагичное в вышеприведённом случае заключалось в том, что мы к тому времени ещё не могли понять взаимосвязей. Когда дядя в середине апреля во второй раз попал в больницу и там 24 мая 1985 года умер, это снова ударяет в ещё находящийся в полной активности двигательный конфликт.

Пациентка лежала с марта 1985 года в т.н. «онкологической клинике». Когда в марте ей сообщили диагноз «рак шейки матки», она пострадала следующим СДХ, ограниченным обрушением самооценки, а именно двусторонним, как можно усмотреть на КТ мозга, который на органическом уровне соответствует двухстороннему 4-му поясничному позвонку. В результате двухстороннего конфликта, касающегося обеих сторон одного позвонка, 4-й поясничный позвонок с поразительной скоростью начинает спаиваться. В марте при открытии диагноза старой карциномы шейки на кости ещё ничего не было видно, но в мае 1985 года на позвонке уже появилась спайка на высоте 1 см.

Ещё 20 мая врачи сказали ей, что с карциномой шейки можно было бы справиться. Провели облучение. 24 мая шок центрального конфликта вновь ударяет в старый ещё активный двигательный конфликт из-за смерти дяди. С этого момента появился активный двигательный конфликт, который привел к частичному параличу обеих ног, кроме того, с 20 мая конфликт самооценки был в PCL-фазе, то есть в исцелении, потому что у пациентки после знакомства с Новой Медициной снова появилась надежда, что она сможет снова стать полноценным человеком.

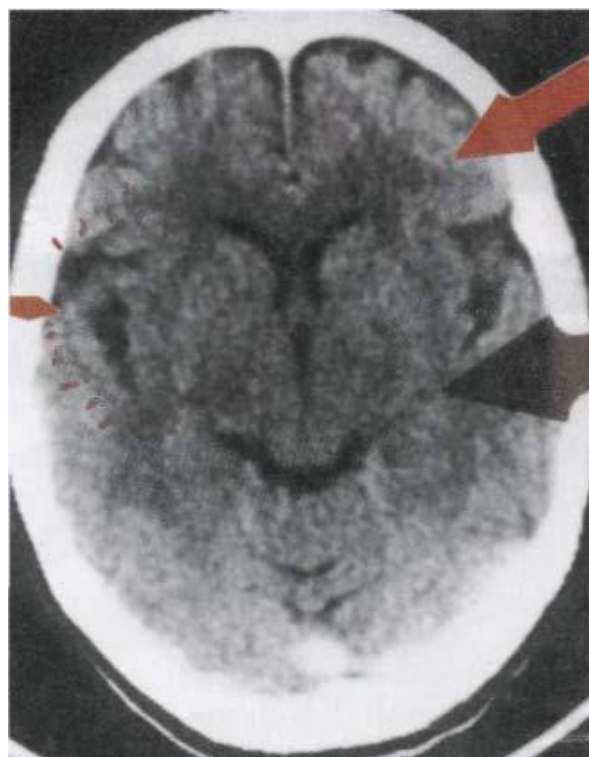
И вот произошло то, чего я с тех пор я научился бояться: у 4-го поясничного позвонка произошла спайка (см. рентген). Надкостница окружала эту позвоночную кость, как слишком большой мешок. Теперь, после конфликтолиза, появился обычный отёк. Но всё это сейчас было похоже на то, что в большом водяном пузыре лежит кусок дерева или камня. Позвоночник был разъединён водной подушкой, которая, конечно, была не в состоянии выдерживать статическое давление, например, при сидении. Вот почему произошло то, что должно было произойти тогда, но чего не должно больше происходить сегодня со знанием Новой Медицины: наполненный до предела отёчной водой надкостничный пузырь *лопнул!* Часть каллусной жидкости вытекла, но перед поясничным позвонком (со стороны живота) тотчас начал образовываться каллус. Образовалась так называемая «остеосаркома» с одновременным частичным параличом обеих ног.

Следующее серьёзное заблуждение произошло, когда всего через 2 недели после разрыва поясничной надкостницы при рентгенологическом исследовании почек обнаружили, что левая почечная лоханка была в застое, потому что остеосаркома якобы начала зажимать мочеточник. По этому случаю также были обнаружены спаянный вместе 4-й поясничный позвонок и начинающиеся островки каллуса перед 4-м поясничным позвонком, которые ещё в марте не были замечены. Теперь была объявлена катастрофа! Считали разросшийся каллус вокруг надкостницы кальцинированными лимфоузлами (хотя никто не мог сказать, почему там должны кальцинироваться лимфоузлы), и всё это читалось так: «Генерализированная метастазирующая карцинома шейки в 4 стадии с остеокластическими (разрушение кости) и остеобластическими (новообразование костей) метастазами» якобы вентрально расположенная от 4-го поясничного позвонка лимфатического узла, что конечно не так. Кроме того, левая почка была сжата «кальцинацией лимфатического узла» - никто, однако, точно не знал, как это могло произойти. К частичному параличу ног привел якобы сломанный поясничный позвонок, хотя раньше мышечную дрожь относили к карциноме шейки, когда на позвонке ещё ничего не было видно.

Последующие снимки сентября 1985 года имеют совершенно уникальную документальную ценность: они показывают не только процесс корреляции мозга и органа, но они показывают случай глубокой человеческой трагедии, которая произошла благодаря всему нашему неведению, в том числе и благодаря моему. Только на многих случаях такого рода я сам узнал, что здесь лежит в основе очень распространённый механизм: утечка костного отёка с остатками костного остеолита путем разрыва или перфорации надкостничной капсулы.

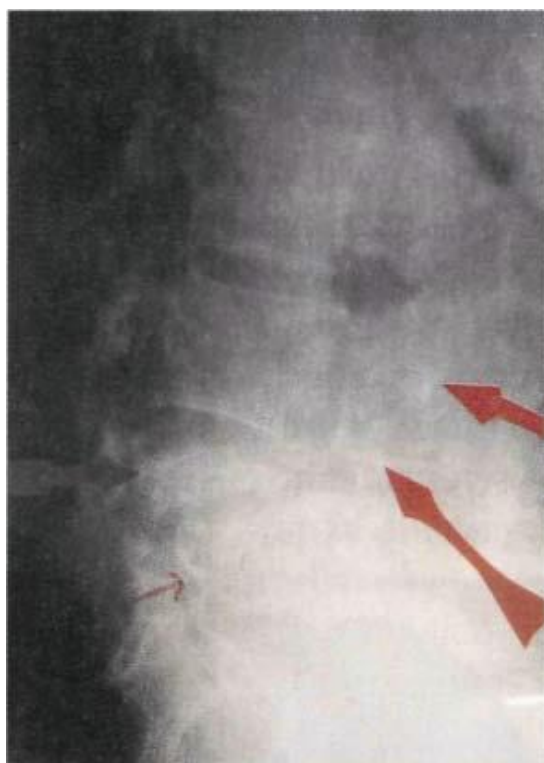
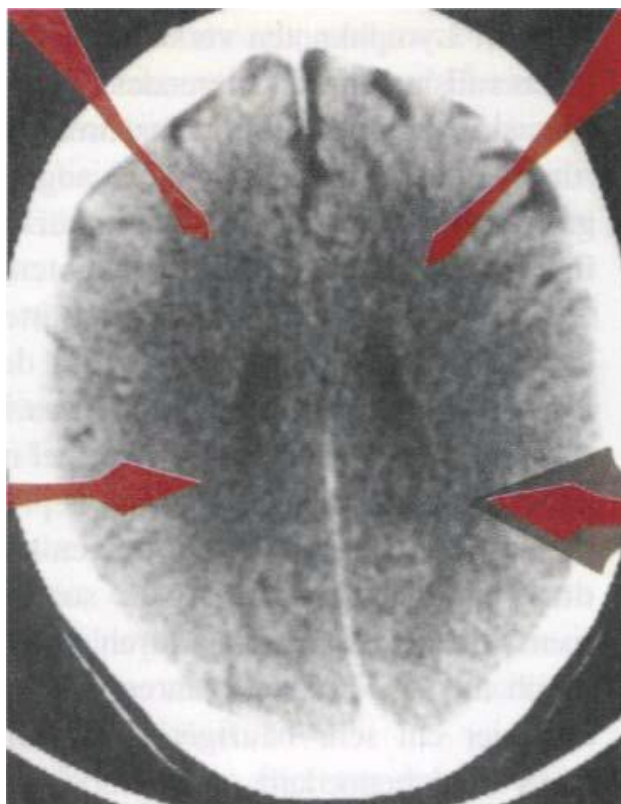
Левая стрелка указывает на кольцевые контуры старого сексуального конфликта. Мы видим, что этот почти 30-летний конфликт, хотя и разрешён интрафокально, но на периферии всё ещё имеет узнаваемую конфигурацию стрелковой мишени (см. внешнюю маркировку). Это также соответствует сексуальной ситуации. Пациентка вообще никогда не интересовалась сексуальностью. Здесь, как и в психике, не только «или-или», но и «как... так и ...». Как нам точно это представлять психически и церебрально, об этом я сейчас размышляю. Как действуют сны на мозг? И как они влияют на орган? Одно абсолютно точно, что всё происходит синхронно!

Верхняя стрелка указывает на активный очаг Хамера для левого плеча в соответствии с ожиданием самоэффективности в отношении ребёнка/отец (дядя). Нижняя стрелка отмечает Очаг Хамера конфликта самооценки для 4-5 поясничного позвонка, соответствующий левой стороне позвоночника.

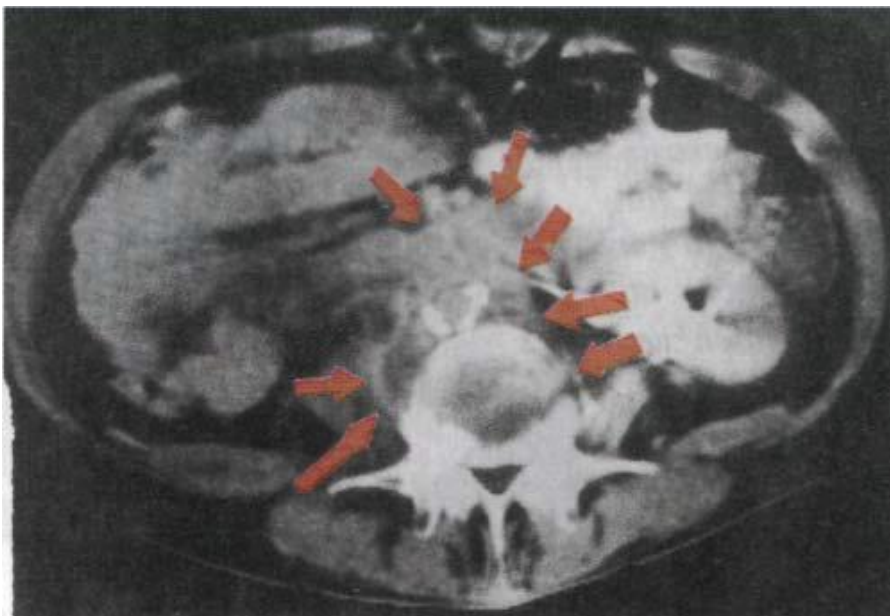


Второй снимок справа: обе верхние стрелки указывают на активные Очаги Хамера для двигательного паралича ног.

Снизу мы видим с обеих сторон оба удара в Очаги Хамера, ответственные за остеолиты 4-го и 5-го поясничных позвонков.



На снимке слева мы можем увидеть оба спаянных позвонка, при этом от 4-го поясничного позвонка остался только клиновидный остаток.



На этом снимке мы видим такую лопнувшую или разорванную надкостницу 4-го поясничного позвонка. Мы ясно видим, что надкостница приподнята (левые стрелки внизу). В вытекшей, находящейся в состоянии некроза костной массе сразу же начинает образовываться каллус, которую мы видим вентрально от тела позвонка, согласно

боковому рентгеновскому снимку предыдущего изображения. Поскольку до сих пор этот процесс практически не воспринимался в официальной медицине, такие остеосаркомы часто путают с кальцинированными лимфатическими узлами. Отёк позвонка возникает только в PCL-фазе. На этом этапе кость сначала находится в максимальной опасности спаивания до тех пор, пока ещё не образовано достаточное количество каллуса. Обычно пациент должен лежать в постели и избегать напрягать позвонок, потому что при этом он может переломиться.

Теперь очень хорошо можно себе представить, что надкостница, которая отнюдь не сжимается при спайке позвонка, заполняется отёком в фазе восстановления, даже если тогда в нём плавает только слишком маленький остаток позвоночника. Практически в таком случае возникает плотно наполненная отёчная подушка надкостницы, в которой остатки позвонка плавают, как золотая рыбка в полиэтиленовом пакете, и статически больше не имеют значения. Теперь, когда пациент выпрямляется, он практически стоит на этой надкостничной подушке. Это не только очень больно, но часто приводит к разрыву этой надкостницы. Такое мы видим на нашем предыдущем снимке. Хотя в данный момент после разрыва у пациента часто возникает чувство облегчения боли, последствия остеосаркомы достаточно часто драматичны - имеется в виду, чисто механические! В данном случае, как я тогда поверил рентгенологу, остеосаркома сжимала левый мочеточник и максимально создавала застой в левой почечной лоханке.

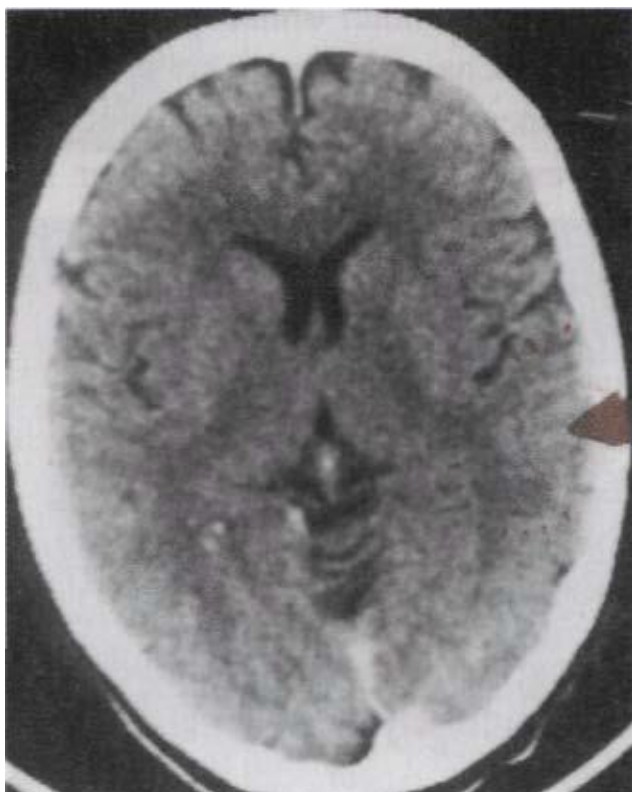Теперь, когда пациентка жестоко столкнулась с этими новыми выводами и предполагаемыми шансами на выживание, которые теперь опустились ниже нуля, она полностью поникла и пострадала от конфликта страха перед раком, она сказала, что она была «сумасшедшей» в течение недели. Вообще-то, по определению шизофренической констелляции, она была действительно «сумасшедшей», потому что у неё было два активных двигательных конфликта, а теперь к ним добавился и правосторонний фронтальный конфликт. Позже, кстати, была обнаружена и связанная с ней киста жаберного протока над ключицей на шее слева.

Через неделю доктор пришёл в клинику и сказал, что теперь попробует химиотерапию (цитостатики). Она снова обрела надежду. С этого времени до ноября 1985 года у пациентки была лейкемия со значениями лейкоцитов обычно между 15.000 и 20.000 на мм³.

Один конфликт я сознательно скрыл от вас, чтобы сообщить о нём сейчас в связи с этим. СДХ этого конфликта, должно быть, был между серединой и концом марта 1985 года: ужасный гнев, связанный с деньгами, типичный «конфликт печени со страхом смерти от голода», который привёл к солидному раку печени.

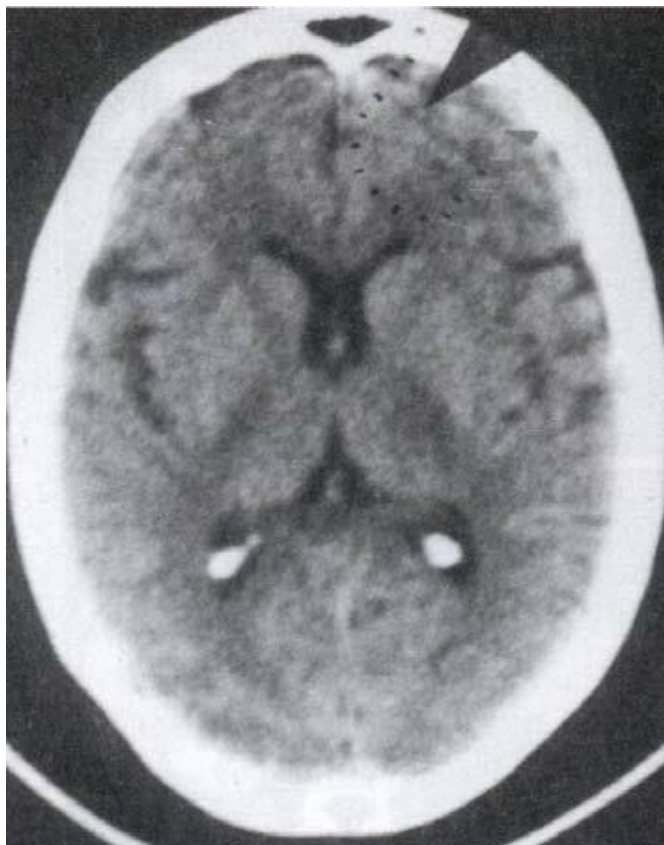Пациентка и её муж управляли магазином табачных изделий, не маленькой табачной лавкой, а шикарным большим магазином, арендовали его у табачного синдиката. Пациентка была настоящей арендаторшей, на её имя шёл бизнес. Теперь они щедро перестраивались, и имели для этого преимущество в том, что арендная плата прежнего мелкого бизнеса должна оставаться постоянной ещё несколько лет. Только на этой базе вообще имело смысл заняться перестройкой.

Когда синдикат узнал, что пациентка смертельно больна, они предложили мужу новый договор аренды с тройной арендной платой, вместо того чтобы продлить старый договор по умолчанию. Даже смерти арендаторши не стали ждать, не говоря уже о шансе, что женщина, которая тогда только по ошибке вдруг считалась больной, может поправиться. Когда муж неосторожно сказал ей об этом, пациентка, лежавшая в клинике, побледнела, больше не произнесла ни слова и впала в тупую задумчивость. Она переживала день и ночь. Она пострадала СДХ с конфликтом неприятностей на территории и страхом смерти от голода. На КТ печени 1 апреля мы уже видим то, что радиолог тогда ещё не заметил: начинающая карцинома печени на периферии печени.



На этом изображении (стрелки) мы видим Очаг Хамера в реле малой кривизны желудка и печёчно-желчных протоков наполовину в активности, наполовину в решении, т.е. кажется, что постоянно ударяют рецидивы, которые также часто имели последствия гепатитов в фазах восстановления. Конфликт, конечно, заключался в разрыве синдикатом договора аренды табачного магазина.

На этом изображении можно наблюдать очень интересное явление: первоначально в фазе восстановления присутствовал центральный конфликт обрушения самооценки, а именно интеллектуальное ожидание самоэффективности. Как лево-церебральный для правой (партнёрской) стороны шейного отдела позвоночника и черепной коробки, так и право-церебральный для левой стороны (ребёнок/мать) шейного отдела позвоночника и черепной коробки, позже слева конфликт укуса в фазе восстановления для правой партнёрской стороны (не разрешено укунуть партнёра и невозможно его укунуть). На правой стороне фронтально в этой области (стрелка справа вверху) появился Очаг Хамера конфликта фронтального страха = конфликт



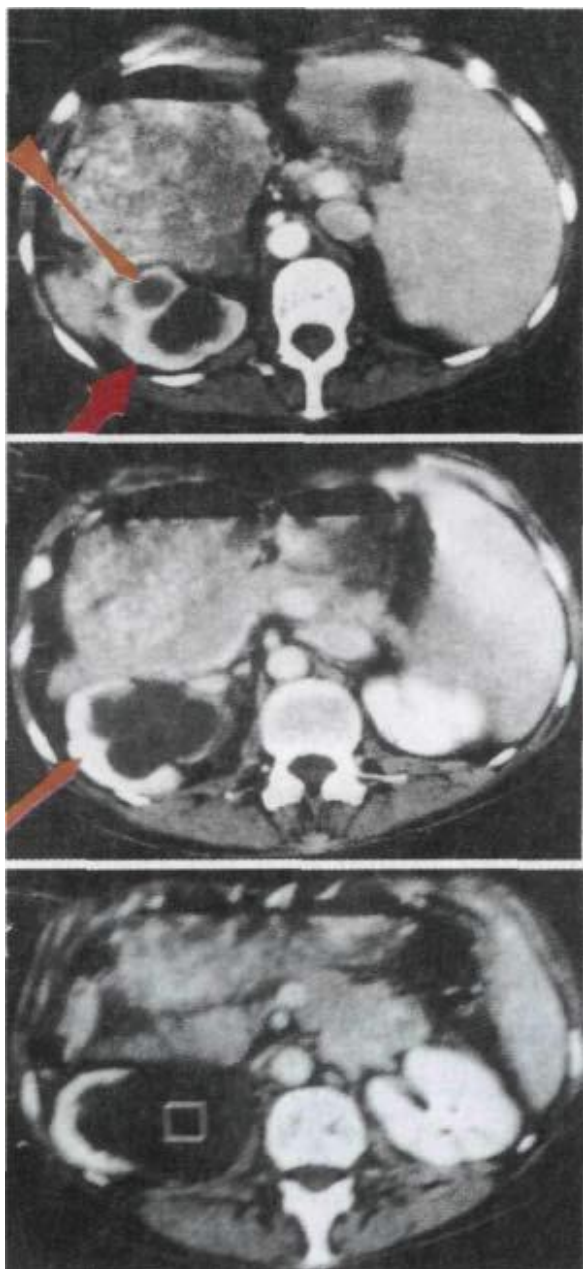
страха перед раком вложен в него или его перекрывает. В PCL-фазе после такого конфликта на шее медиастинально образуются кисты протоков жаберных дуг, т.н. «мелкоклеточная бронхиальная карцинома». К сожалению, от остеолизов шейного отдела позвоночника нет изображений.

44

Мы, люди, все совершаем ошибки, в том числе и я. Обычно у меня нет проблем с тем, чтобы признаться в чём-то подобном. В этом есть и что-то положительное, если продвигаясь в своих познаниях можно сказать: «Что моя позавчерашняя болтовня?»

Больше всего ошибок совершаются в науке, когда слушают авторитетов, так же как я в данном случае послушал радиолога. Ведь эти снимки диагностировали закупорку мочевыводящих путей левой почки, которая, должно быть, произошла «естественным» путем сжатия параортальных³⁶¹ лимфатических узлов. Этим «закупориванием» затем объяснялось и удержание воды у пациентки, и повышение креатинина в сыворотке крови. Я поверил тогда «радиологическому авторитету», и это было в корне неправильно, как я знаю это сегодня.

³⁶¹Аорта = большая артерия тела

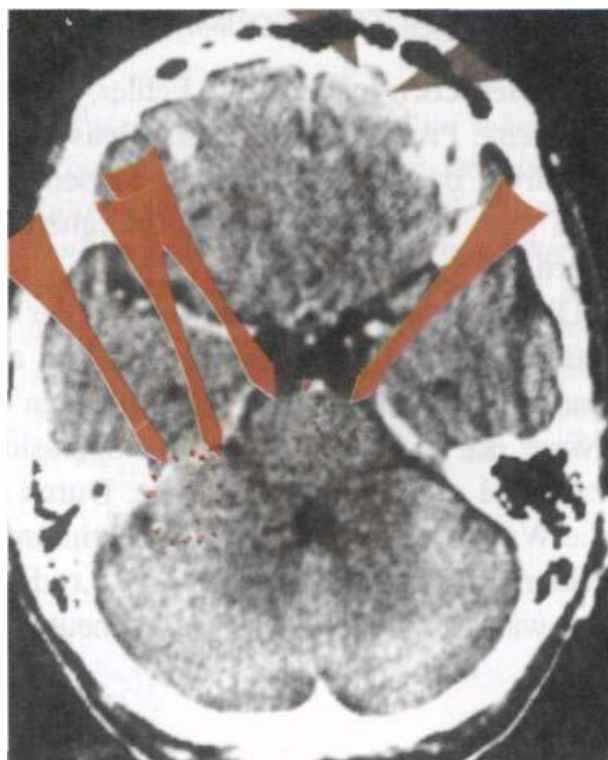


На этой странице компьютерная томография проходит от черепа до крестца (краниально до каудально). Первые 3 снимка были сделаны с контрастным веществом, два последних среза без контрастного вещества. Речь идёт отнюдь не о «закупорке» мочевых путей, а о двойной карциноме собирательной трубки левой почки. То, что оставшийся край паренхимы левой почки хорошо выводит мочу, видно по обильному окрашиванию контрастным веществом. Однако конфликт существования (в данном случае, что она почувствовала себя одной-единёшенькой после смерти дяди в феврале 1985 года) и связанный с ним СДХ уже находился на стадии восстановления. Потому что в этот момент снимка у пациентки было только одно желание: только выживание теперь имело значение.

44

На КТ снимке мозга справа мы видим большой двойной Очаг Хамера в реле собирательных трубочек в стволе мозга для левой почки, из которых один Очаг Хамера может быть разрешён, другой (дорсальный) всё ещё может быть активен. Активный, по-видимому, латеральный (см. также первую почечную КТ, маленькую стрелку в левом верхнем углу).

Всё ещё активный Очаг Хамера в области для цекума – слепой кишки, **соесит** (средняя стрелка слева), в соответствии с уродливым «дерьмовым конфликтом» при расторжении договора табачного магазина и ещё один Очаг

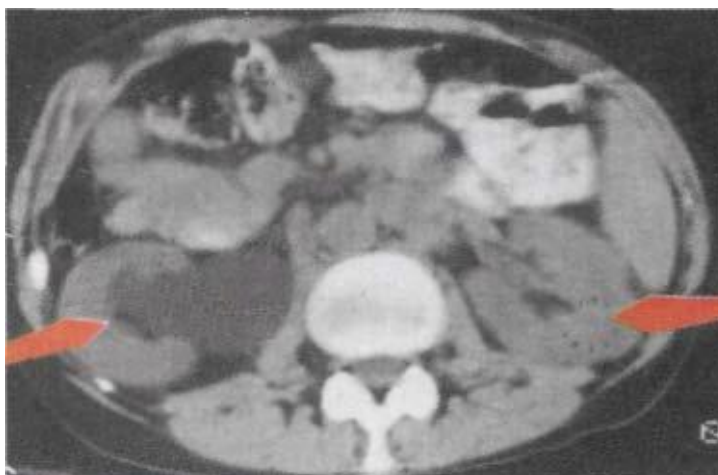

Хамера в фазе восстановления в архаической области слуха (нижняя стрелка слева), в соответствии с конфликтом избавления от неприятной информации. Это означает, что пациентка ждала, что компания снова заберёт «информацию» о прекращении действия договора с магазином. Эти второстепенные результаты завершают оценку КТ мозга.

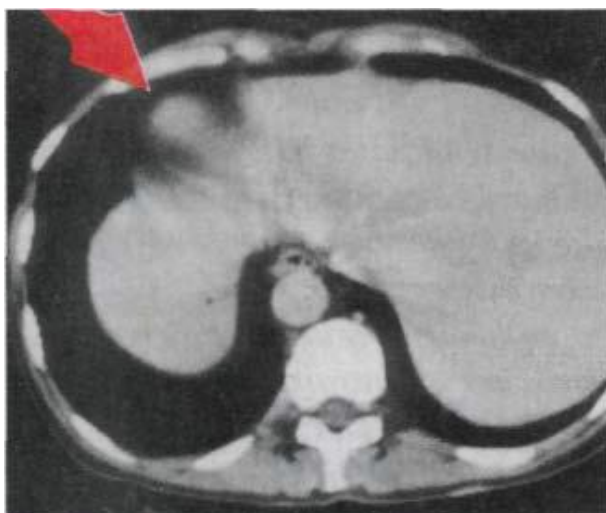Против «закупоривания почек» говорят ещё 2 момента: если бы вместо компактной опухоли в почечной лоханке речь шла бы о жидкости, то она должна была бы окрашиваться вытекающей мочой. Это не тот случай.

Кроме того, на следующем глубоком срезе соседнего ряда видно, что опухоль оставляет свободной часть почечной лоханки (левая стрелка на нижнем изображении) или уже начинает образовывать каверну в фазе восстановления. Последнее более вероятно по клиническому течению и симптомам (ночное потоотделение, субфебрильные температуры).

На верхнем срезе (стрелка справа) отчетливо видна также в правой почке меньшая, но активная карцинома собирательных трубочек, чей Очаг Хамера мы видим на КТ мозга (правая стрелка) также в конфигурации стрелковой мишени.

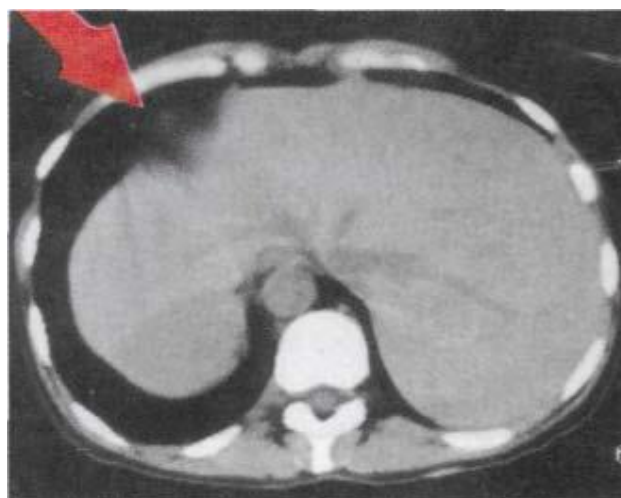

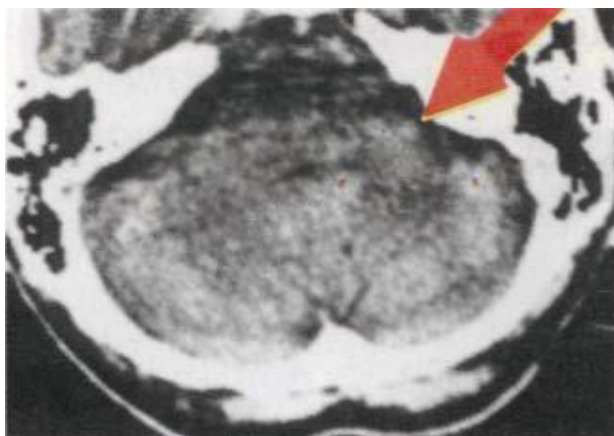
44



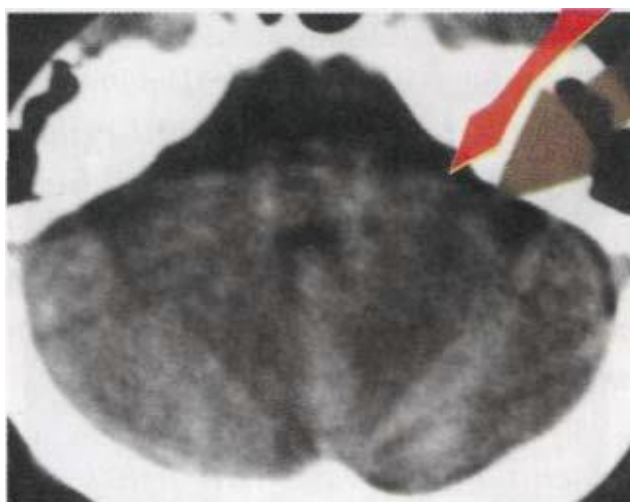
КТ брюшины сентября 1985 года: мы видим карциному левой доли печени непосредственно под капсулой и она выпячивается. Ответственным конфликтом был упомянутый конфликт страха смерти от голода из-за прекращения синдикатом работы табачного магазина.

На этом КТ 2 месяца позже мы видим карциному печени, находящуюся на стадии распада (створаживание туберкулёзными палочками) левой доли печени.



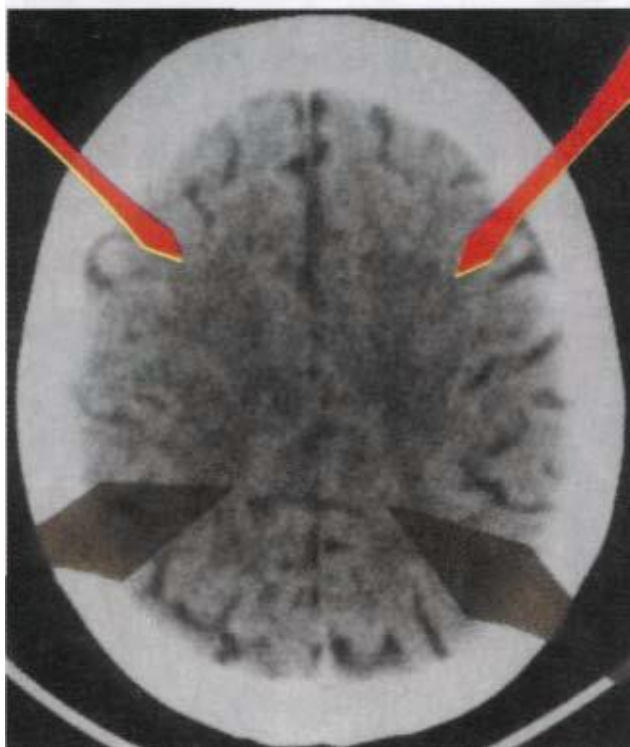


КТ мозга сентября 1985 года: Очаг Хамера в печёночном реле ствола мозга в активной фазе конфликта, к нему Очаг Хамера в архаической области слуха в начинающейся фазе восстановления, в соответствии с конфликтом ожидания информационного куска. Тонко очерченный Очаг Хамера в направлении острия стрелки соответствует конфликту страха смерти с лёгочными очагами в СА-фазе. Последний конфликт возник в результате объявления диагноза или прогноза.



КТ мозга ноябрь 1985 года: огромный как бы общий Очаг Хамера в фазе восстановления с большим отёком, в котором почти или совсем невозможно разграничить отдельные Очаги Хамера. Конфликт желания услышать информацию уже продвинулся в фазе восстановления, что можно обнаружить по отграниченному глубоко тёмному отёку. Для профессионалов стоящие рядом КТ мозга очень впечатляющи!

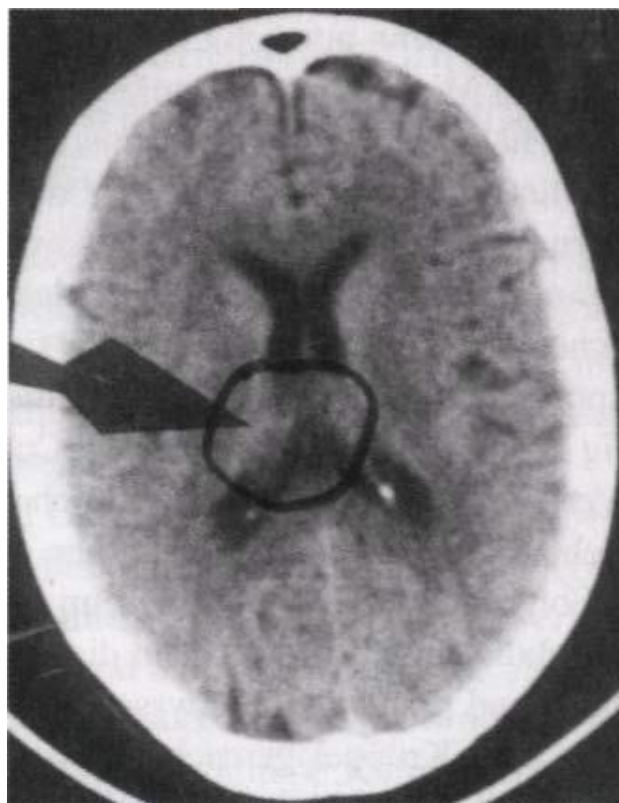
44



Верхние обе стрелки: Очаги Хамера для двигательных конфликтов с обеих сторон в только начинающейся фазе восстановления в соответствии с параличом преимущественно рук.

Нижние две стрелки: жестокий чувствительный для периоста центральный конфликт ещё в конфликтной активности. Конфликт заключался в том, что дядя (родитель и как бы партнёр одновременно) жестоко вырван из её объятий.

Тонкий круг, на который указывает стрелка, маркирует жестокий конфликт разлуки, который связан с надкостницей ступней, справа больше, чем слева. Симптомы – это так называемые «холодные ноги». Конфликт: разлука с дядей, который был одновременно отцом и партнёром для пациентки.



Пациентка разрешила свой конфликт с обрушением самооценки, да и то, возможно, лишь временно. Но центральный конфликт вокруг смерти дяди и этот чудовищный конфликт неприятностей из-за подлости своего арендодателя она так и не смогла разрешить. Да и как? Для этого ей нужно было быть менее чувствительной к одному конфликту, а для другого – конфликта неприятностей – снова выздороветь.

Так оставалось, что у неё были частично парализованы обе ноги и боль в зоне 4-го поясничного позвонка. Несколько ортопедов клялись, что и то и другое исходит из того, что остаток позвонка сдвинулся назад и давит на спинной мозг. Эта пациентка несколько недель находилась в Катценельнбогене в «Доме друзей Дирка». Незадолго до того, как прокуратура с двумя тяжеловооружёнными полицейскими штурмовала этот дом и предъявила пациентам ультиматум покинуть здание, её перевели в ортопедическую клинику. Ортопед прооперировал там пациентку и вынул оставшийся кусок кости от 4-го поясничного позвонка. И тут оказалось, что дело было вовсе не в этом куске кости, потому что она оставалась парализованной, а – как я только сейчас понял – в двигательном конфликте, видимом на КТ мозга.

В конце концов, пациентка, похоже, разрешила большую часть своих конфликтов просто путём полного смирения (временного). У неё повысилась температура, лейкоциты выросли ещё выше, чем 20.000, у неё были очень горячие руки, а затем её перевели в другую больницу. Там по моему совету она получала кортизон. Однажды, видимо, главный врач решил, как сообщил мне муж, «положить этому делу конец». Он прописал морфий. Но это категорически запрещали и пациентка, и муж. 3 дня и ночи муж охранял жену, практически не выходя из палаты. Однажды вечером, когда он ненадолго покинул жену, сестра по приказу дала ей морфий. С этого момента она уже не просыпалась, потому что теперь мужа с силой отправили за дверь и запустили капельницу морфия....

Я так подробно рассказал вам этот случай, не ради жестокости или неправильных интерпретаций, к которым я себя тоже причисляю, а для того, чтобы показать вам, как обычно происходит что-то подобное. Эта бедная женщина, несмотря на болезнь дяди, страдала тяжёлым двигательным конфликтом. После смерти дяди он как-нибудь стихийно разрешился бы. Если бы только не несусветные жестокие медики, столкнувшиеся с совершенно безобидной, почти 30-летней карциномой шейки матки. С этого момента гибель приняла свой неизбежный ход. Таким образом, бедная пациентка, в конечном счёте, умерла от поцелуя в 16 лет ...

В больнице «Друзья Дирка» в Катценельнбогене 17.11.85 я написал письмо во врачебную палату: «Госпожа В. перенесла долгую и ужасную одиссею страданий, была сделана калекой практически ятрогенно, как кастрацией, так и за счёт тотального обрушения самооценки, которые спровоцировал только наполовину правильный диагноз т.н. официальной медицины. Вся так называемая «болезнь» по большому счёту является лишь следствием неправильной оценки / ошибочного диагноза, потому что не рассматривала диагноз «рак шейки матки» в его значимости. В принципе это было заболевание, которое было у пациентки с большой вероятностью в течение 27 лет, не причиняя ей никаких беспокойств.

Г-н д-р С. из клиники Янкера в Бонне знает мою книгу «Рак - болезнь души». Он также знает, что я доказал эту систему международным профессорским/медицинским судом, официально созданным медицинской комиссией. Применяя на вышеназванной пациентке, он должен был выяснить, что лишь соответствующий конфликт у пациентки мог привести к карциноме шейки матки. Этот конфликт произошел 27 лет назад.

Если бы Г-н д-р С. это выяснил, то вся история была бы другая. Химиотерапия и облучение были бы не нужны, как и кастрация. Это избавило бы пациентку от бесконечных страданий. Она бы не была сегодня калекой!»

21.9.20 Хронический лимфолейкоз: хронически рецидивирующие неудачи, чередующиеся с успехами в религиозной сфере

СДХ и конфликты, которые могут привести к раку, а потому в фазе восстановления, например к лейкемии, несомненно, являются биологическими конфликтами. Эта классификация конфликтов ничего не говорит о конкретном содержании конфликта в отдельном случае, а только о функциональной ценности этого биологического процесса, который мы называем биологическим конфликтом.

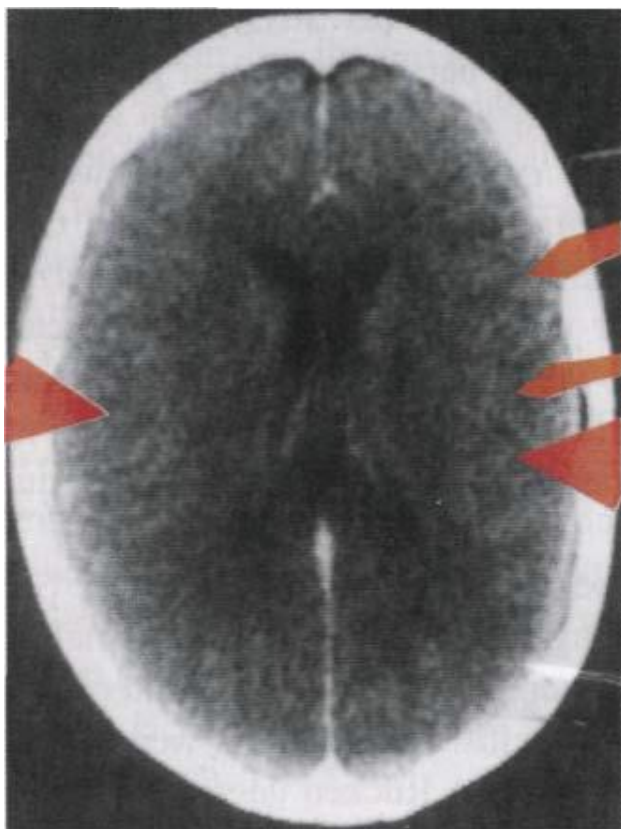
То что также религиозность может стать градусом самооценки, очень наглядно показывает следующий случай: свидетельница Иеговы, правша, 56 лет и испанка, у которой было 5 детей, пережила первый СДХ с сексуальным конфликтом и падением самооценки в 1976 году, когда муж хотел развестись с ней после серьёзной семейной ссоры. Она сказала, что он обращался с ней «как будто её не было». «Глупая корова!» С тех пор у неё не было с ним никакого общения. Собственно, спор шёл о религиозной принадлежности пациентки, потому что муж был против Свидетелей Иеговы.

В 1981 году пациентка-правша, похоже, снова пережила период серьёзного падения самооценки, потому что она потеряла 14 кг веса. Но она вышла из борьбы победительницей, потому что она добилась не только того, что старшая дочь вышла замуж за Свидетеля Иеговы, но и того, что муж появился на церемонии бракосочетания у Свидетелей Иеговы. Видимо, у неё тогда был достаточно большой остеолит в 8-м позвонке грудного отдела позвоночника, который давно болел и который много месяцев или целый год лечился всеми возможными средствами.

Но муж лишь временно уступил. После этого ей снова пришлось тайно ходить к свидетелям, потому что она боялась, что муж в противном случае уйдёт от неё. В 1983 году дочь переезжает в Испанию. Опять пациентка страдает обрушением самооценки, потому что это была её любимая дочь, которая до тех пор всегда поддерживала её против отца. Однако этот конфликт разрешается, так как дочь остаётся свидетельницей, а также вышла замуж за свидетеля и продолжает

поддерживать её из Испании. В октябре у пациентки обнаруживается лейкомия с анемией. Поскольку она, как свидетельница Иеговы, не принимает переливание крови, лейкомия заживает вполне естественно. Но всякий раз у неё возникают новые конфликтные рецидивы, потому что муж по-прежнему против всей этой истории. И поэтому она всё ещё продолжает тайно ходить к свидетелям и постоянно чувствует себя вновь девалоризированной [обесцененной]! В конце концов, она одерживает полную победу: за исключением младшей дочери, которая якобы делает то, что хочет, и не крестится, все дети являются Свидетелями Иеговы и женаты на свидетелях. Муж теперь делает хорошую мину при плохой игре. Когда я впервые увидел пациентку в 1986 году, у неё были сильные боли в обоих плечах и в 8-м позвонке грудного отдела позвоночника уже более года. Количество лейкоцитов составляет около 30.000. Женщина счастлива, потому что считает, что она всегда знала, что это произошло из-за этого. Теперь, когда она знала, как обстоят дела, она знала и то, что поправится.

Хронический лейкоз - это всего лишь выражение часто повторяющегося конфликта обрушения самооценки, который также был разрешён с той же регулярностью. Как этот случай показывает, всё это ерунда, - вычислять какие-либо так называемые научные или псевдонаучные прогнозируемые статистические шансы выживания, так как выживание зависит единственно от того, насколько «успешно» будет решён или остаётся решённым конфликт. Но на этот момент статистика не обращает внимания!

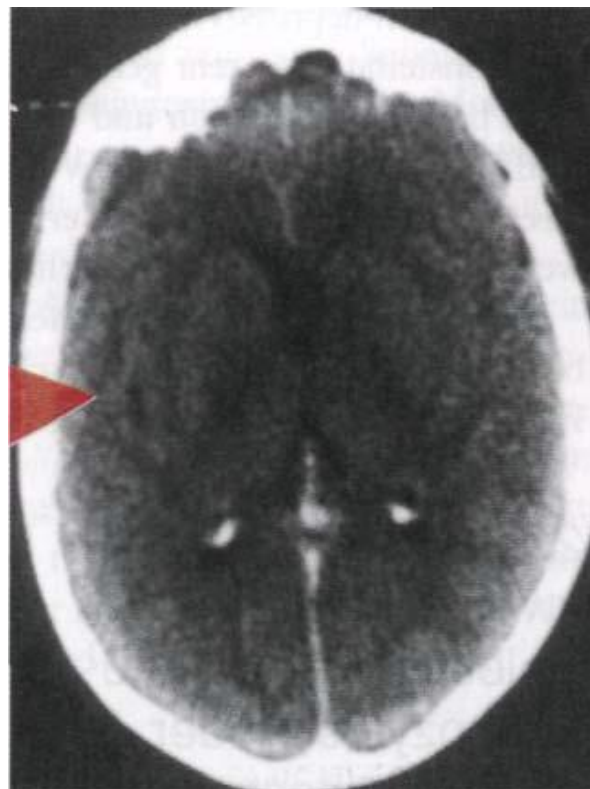


На снимке КТ мозга, который у нас есть только потому, что я ставил это условием для консультации, прежде всего бросается в глаза глубоко тёмная окраска белого вещества, выражение повторного (теперь, как ожидается, окончательного) разрешения конфликта самооценки.

Стрелка слева указывает на предположительно «зависший сексуальный конфликт» слева периинсулярно, правая стрелка указывает на Очаги Хамера для реле бронхов, коронарной интимы и печёчно-желчных протоков, все в конфликтной активности.

45

На этом снимке, прежде всего, на правом, но также и на левом белом веществе мозга фронтально огромный отёк. Соответственно, у пациентки болели как обе головки плечевой кости, так и особенно правое плечо. Очаг Хамера в правом фронтальном реле отвечает за самооценку мать/ребёнок, реле слева за самооценку партнёра. А на самом деле, мы можем сделать из этого вывод, самооценка её ценности для неё зависела от того, сумеет ли она сделать своих детей Свидетелями Иеговы. И каждый раз, когда муж вставлял ей палки в колеса, её самооценка страдала в основном именно на этом месте. Пациентка точно так же подтвердила мне это в присутствии ряда врачей, когда я спросил её об этом. Я полагаю, что «партнёрами» для неё были и взрослые дети или её «свидетели» по вере. Можно ощущать даже взрослых детей, например, 20% как детей и 80% в качестве партнёра, как я мог уже чётко документировать.



Пациентка сейчас – временно – здорова, т.е. картина крови на данный момент нормализовалась. Надеюсь, теперь пациентка не сделает свою младшую дочь пробным камнем своей самооценки, потому что тогда - при условии СДХ – может произойти следующий конфликт с анемией и – если она снова останется победительницей – с повторной лейкемической фазой восстановления.

Что значит здоров? Здоровы все люди и животные только до следующего СДХ!

Однако на момент этой последней КТ мозга пациентка ещё не совсем здорова, потому что сексуальный конфликт с большой вероятностью всё ещё «висит». У пациентки не было менструации с момента СДХ в 1976 году. Конечно, это могла бы быть менопауза. Но не очень вероятно, что это должно было совпасть так случайно. - Тот, кто немного пролистал назад, спросит, не должна ли пациентка хотя бы некоторое время находиться в «шизофренической конstellляции»? С уверенностью да! Это мы видим на предпоследнем снимке, изображающем кортикальную и постмортальную³⁶³ шизофреническую конstellляцию (маниакально-депрессивную!). В сектантских кругах такие или подобные конstellляции очень часты, возможно, даже правило. Пациентка также высоко и свято уверяет, что она часто бывает «совершенно сумасшедшей»! Я верю ей на слово. Вероятно, она всегда страдала от своего «территориального конфликта», когда она снова получала новый СДХ падения самооценки.

Но скажите сами, у такой темпераментной «семейной воительницы», достойной восхищения религиозно-фанатичной и последовательной сектанткой маленькой женщины – кто обращает на это внимание? Вот она такая!

³⁶³постмортальный = после смерти

21.9.21 Так называемый «острый лимфобластный лейкоз с двумя рецидивами», на самом деле 3 различных снижения самооценки с соответствующим лимфобластным лейкоцитозом или лейкемией в последующей фазе восстановления

Этот случай на самом деле мог быть и должен был остаться безобидным, если бы над 17-летним мальчиком постоянно не висел дамоклов меч ятрогенной смерти. Он консультировался с несколькими главврачами университетских клиник. Один из Ульма писал матери в Австралию (20.3.84): «... Коллеги из Австралии рекомендуют к аллогенной³⁶⁴ трансплантации костного мозга в полной третьей ремиссии. Я бы хотел присоединиться к этому мнению, так как, к сожалению, перспективы достижения столь же длительной ремиссии очень низки, перспективы полного исцеления с помощью повторной цитостатической терапии ещё ниже ...»

Этё душераздирающую фразё одного немецкого обычного профессора университета просто необходимо процитировать, чтобы увидеть, какой неудачной они сами считают в основном всякого рода т.н. терапию, которая является псевдотерапией. Ведь трансплантация костного мозга, если рентгенолог до этого достаточно интенсивно облучил стволовые клетки костного мозга, даёт нулевой шанс на выживание. Только несколько процентов выдерживают это идиотское испытание, если случайно некоторые стволовые клетки не были достаточно облучены. Может быть, это самое страшное жестокое медицинское изгнание дьявола братьев-онкологов.

По Новой Медицине случай читается так:

1 СДХ:

8 апреля 1973 года тогда 4-летний ребёнок упал с качели и сломал левую лопатку. Ему наложили гипс. Через 4 месяца, когда гипс был окончательно снят, был обнаружен лимфобластный лейкоз с 88.000 лейкоцитов. Мальчик пострадал местным обрушением самооценки.

В конфликтно-активный период с апреля по август ребёнок хотя и не похудел, но всё время был заметно психически изменён, «больше не весел». После разрешения конфликта он пришёл в норму. Цитостатическую «терапию» официальной медицины мальчик, к счастью, выдержал. Всё это было типичным конфликтом обрушения самооценки с соответствующим Очагом Хамера во фронтальном белом веществе справа и вполне нормальной избыточной лейкемической фазой восстановления после того, как гипс был снят, и, таким образом, для ребёнка конфликт был разрешен.

2 СДХ:

Произошёл ещё один СДХ с конфликтом обрушения самооценки, когда мальчик не был переведён в следующий класс в 1977 году. Но и этот более длительный период конфликта закончился, когда 8-летний мальчик, наконец, освоился в новом классе. Снова после разрешения конфликта начался обязательный лимфобластный лейкоз, который снова так же лечился цитостатиками в университетской клинике Майнца. Снова мальчик выдержал эти испытания и пережил все ятрогенные пытки.

³⁶⁴ аллогенный = происходящий от особи одного и того же вида

3 СДХ:

В конце 1982 года 13-летний мальчик попал в серьёзную лыжную аварию, лежал в течение длительного времени, а затем долго страдал от боли в колене. Всё это затянулось до июня или июля 1983 года. После этого всё было в порядке, собственно! Но не по мнению официальных медиков, потому что в октябре, наконец, был обнаружен «лейкозный рецидив», т.е. повторная фаза восстановления после нового наступившего конфликта обрушения самооценки и решение этого конфликта. Снова мальчика, на этот раз в Австралии, угощали цитостатиками, снова он их выстоял. К этому времени относится письмо Ульмского профессора, из которого я процитировал несколько строк. К счастью, родители не последовали его советам.

4 СДХ:

В июне 1986 года у пациента произошёл несчастный случай с его мопедом, а затем столкновение с полицией. Он боялся, что у него отберут водительские права. Как он мне сказал, он воспринял эту опасность как конфликт обрушения самооценки, потому что без водительских прав мальчик вообще ничего не стоит. И, конечно, такой мальчик «неспортивен». Поэтому на рентгеновском снимке правого колена, которое у мальчика болит, мы видим остеолиты (стрелки). Кроме того, при том же СДХ он испытал «конфликт страха преследования», так как он постоянно чувствовал дамоклов меч над собой, что у него отнимут водительские права. Насколько сильным был для него конфликт, лучше всего показывает, что молодой парень похудел на 10 кг с начала июня до середины июля 1986 года. Конфликтолиз пришёл со снисходительным решением суда о том, что ему было разрешено сохранить водительские права на мопед, но он должен был отработать в доме престарелых 10 часов.

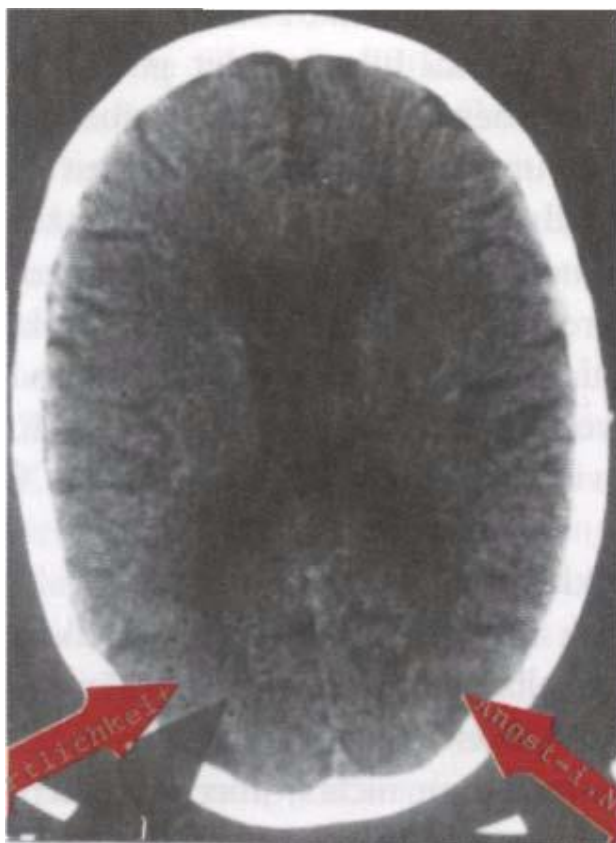
В сентябре/октябре 1986 года снова было обнаружено увеличение количества лейкоцитов, увеличение СОЭ, опухшее колено справа и сильно увеличенный лимфоцитоз в дифференциальной картине крови. Снова должна была начаться цитостатическая пытка. Но на этот раз родители пришли ко мне и захотели разобраться во всей этой ерунде. Мальчик ещё какое-то время уставал, но потом ему снова стало так же хорошо, как и раньше.

Так же, как эта последняя лейкемическая фаза восстановления прошла без осложнений, так же все предыдущие могли пройти без цитостатиков. Для этого требуется только небольшая внимательность к возможным осложнениям. Но если подумать, что мальчику уже давно должны были облучать костный мозг, то есть практически делать эвтаназию³⁶⁵ - чего профессор наверняка не позволил бы сделать с собственным ребёнком, - и напротив, увидеть перед собой этого пышущего здоровьем молодого парня, то может стать совсем нехорошо.

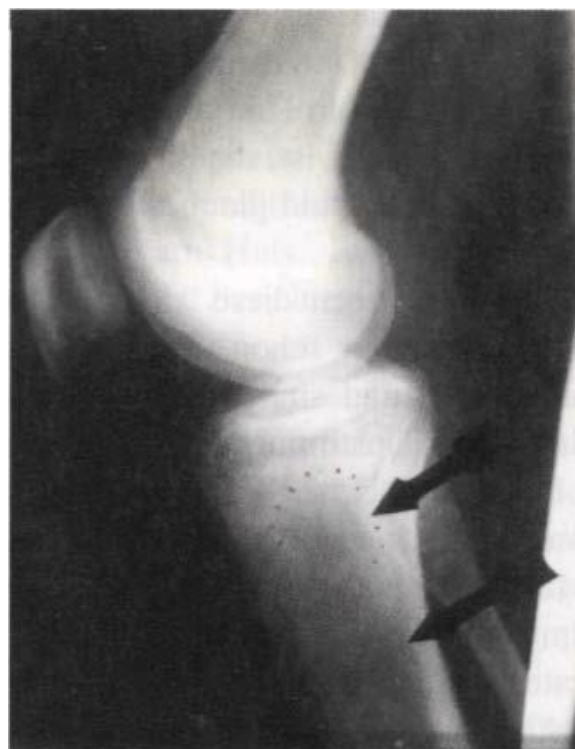Как мы видим из приведённых выше строк, для обычных медиков вообще не имеет значения даже то, какой вид лейкоза присутствует. Если их искусство на исходе, а оно рано или поздно всегда на исходе, так как их не интересуют психические процессы в человеке, то они всегда советуют пересадку костного мозга. Лимфобластный лейкоз прогностически считается самым благоприятным среди острых лейкозов. Поэтому, если даже при таком лейкозе советуют «**ultima ratio**» (последний довод), последнее средство, то это показывает, насколько бессмысленной в корне они все считают свою собственную терапию, которую они несмотря ни на что громко рекламируют повсюду.

Здесь становится очевидно, что всё наоборот: фаза восстановления, соответственно, называется новым «рецидивом», собственно заболевание и депрессия костного мозга, которая этому предшествовала, не интересуют. Т.н. современная медицина - это не что иное, как одно сплошное «симптоматичное терапирование!» Любой первобытный медик должен содрогнуться от такой высокомерной слепоты мышления.

³⁶⁵Эвтаназия = помощь в смерти



Отёкшее затылочное белое вещество как выражение находящегося в разрешении конфликта неспортивности (левая стрелка) и страха преследования (правая стрелка).



На рентгеновском снимке справа остеолиз головки большеберцовой кости как выражение конфликта самооценки неспортивности.

45

21.9.22 Острый лимфобластный лейкоз из-за 3-х конфликтов нарушения самооценки:

1. Конфликт обрушения самооценки, ужасного страха и сексуальный конфликт в 10 лет
 2. Пациентка остаётся в 15 лет на второй год, хотя мама является директором средней школы.
 3. Пациентка исключена из эстафеты 4x1000 м по лёгкой атлетике для девочек.
- Дополнительно: конфликт страха преследования и эпилепсия с 1981 года.

Эта девочка-левша умерла почти в 16 лет. Конечно, она не должна была умереть, если бы все поддерживали и, главное, понимали Новую Медицину. Она умерла от «аварии», потому что медсестра, которая должна была бодрствовать у её кровати, уснула. Когда она наконец очнулась, девушка была мертва. Но это не должно быть обвинением. Такие несчастья случаются снова и снова.

Вы увидите, как трудно лечить такие случаи - в настоящее время - когда ребёнок, которому со всех сторон говорят, что у него нет никаких шансов выжить, должен доверять тому, что всё будет хорошо. Потому что только так ребёнок может восстановить свое самосознание. Но если он, наконец, нашёл решение и крепко цепляется за надежду, то становится очень усталым и вялым.

Тогда кричат – пока ещё – все врачи, что сейчас у ребёнка шансов выжить ниже нуля! И это постоянное дёрганье между надеждой и паникой едва ли выдерживает ребёнок в этом возрасте, когда он ещё не слишком умён и слишком несамостоятелен, чтобы самому понимать в чём дело, и в то же время слишком критичен, чтобы слепо верить, как ребёнок ещё в 8 или 9 лет. Чаше всего эти «дети» или «маленькие взрослые» в 15 или 16 лет уже прошли через все пытки этого мира и настолько чувствительны и лабильны в своей самооценке, что малейший спор или разногласие в семье могут снова их сразить наповал.

Этой девочке вообще-то материально ни в чем не отказывали, но родители были разведены. Она жила с матерью, у неё были 3 братьев и сестер. Мать в основном отсутствовала, потому что была директором женской гимназии. Этот вакуум заполняли бабушка и дедушка, особенно дед, которого девушка горячо и всей душой любила.

Когда дед умер всего в 49 лет в 1980 году - девочке (левше) было тогда 10 лет, - для этой девочки рухнул мир. Она перенесла СДХ с конфликтом ужасного страха и сексуальным конфликтом, конфликтом обрушения самооценки и двигательным конфликтом, невозможности держать деда в объятиях, как можно видеть по компьютерной томографии мозга. Поскольку девочка выросла практически без отца, а ещё молодой дед действительно был видной личностью, она была по-своему невинно влюблена в своего деда. Много месяцев каждую ночь ей снился дед, она изменилась и впала в депрессию. Её окружение объясняло это тем, что она была сильно привязана к дедушке. В действительности это было выражение сексуального (территориального) конфликта у левши. Когда конфликт был разрешён, мы точно не знаем, мать считает, что примерно через 8-10 месяцев она уже не была такой грустной. Через 2 месяца она перенесла свой первый эпилептический припадок, когда ей снова приснился дед. Затем 2-й приступ последовал, а в следующие два года приступов не было. У неё также больше не было депрессии. В 11 лет она получила своё менархе³⁶⁶ и регулярно менструировала.

45

Когда ей было 13 лет, у неё произошла очень сильная ссора с учителем, что, вероятно, привело к повторному конфликту обрушения самооценки. Как говорила мать, после таких столкновений она всегда в мыслях бежала к деду и мечтала о счастье своего детства, которое пережила у бабушки и дедушки. В течение этих следующих 1983-1984 годов у неё было около 20 эпилептических кризисов или приступов. Всегда перед этим ей снился дедушка. Между 1984 и 1985 годами у неё был только 1 эпилептический кризис.

Следующий СДХ в июне 1985 года стал конфликт обрушения самооценки неспортивности и в этом контексте конфликт бессилия, из-за леворукости с очагом церебрально фронтально справа, в фазе восстановления с кистами протоков жаберных дуг на шее. Вряд ли кто-то из умных психологов поверит в то, что я сейчас сообщаю, и всё же это правда, потому что девушка сама сказала мне:

В мае 1985 года ей сказали, что она была хорошей бегуньей на 1000 м, что она победит в эстафете 4x1000 м за свой регион на французских юношеских спортивных играх. Незадолго до начала этих спортивных соревнований, в конце мая, ей сказали, что её все-таки не поставили. Она говорит, что это было гораздо хуже, чем сообщение, которое она получила через 14 дней, что её оставили на второй год (хотя мать была директором школы!). Я предполагаю, что это был ещё один СДХ в период активности конфликта обрушения самооценки неспортивности. Когда через 4 недели она была у бабушки на больших каникулах, на «своей земле», и мать приехала её навестить, она излила весь свой гнев с души и произошла громкая ссора с матерью. Но для неё это не только не стало конфликтом, для неё это было своего рода освобождением. С этого момента она почувствовала себя лучше. Потому что она, по крайней мере, делала ответственной за обе неудачи свою мать (директора).

³⁶⁶ менархе = время первого появления менструации

Этот разговор по душам был для неё разрешением конфликта самооценки. Мы можем датировать это точно, потому что она почти не ела с начала мая до середины июля, но с тех пор у неё появился очень хороший аппетит, и она набирала вес. Но когда в конце июля она, как обычно, отправилась на пляж тренироваться с отцом, который после матери отдыхал у бабушки и дедушки, то не смогла. Отец сказал: «Что с тобой, у тебя вообще нет кондиции, ты уставшая и вялая, при этом ты в прошлом месяце должна была бежать в отборе на 1000 м эстафету!?»

В августе 1985 года набухли кисты протоков жаберных дуг на шее с обеих сторон, хороший признак того, что заживление конфликта бессилия продолжается. У врача сделали анализ крови: всё в порядке. Это было как раз ещё в период перед повышением лейкоцитов, потому что лейкоциты в сентябре (при проверке) быстро выросли выше 100.000, знак решения её обрушения самооценки спортивности.

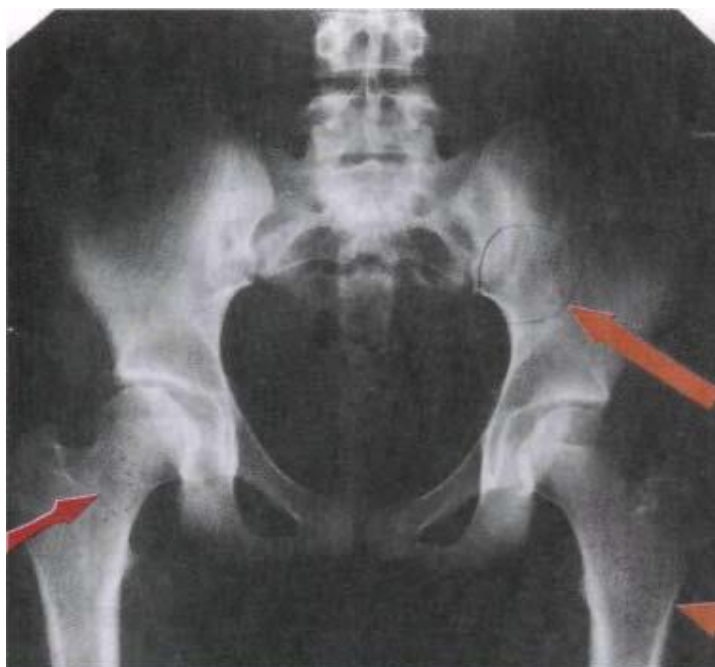Если бы только не этот злополучный контроль, то *ничего бы не случилось!* Но девушка, хотя и чувствовала себя очень хорошо, кроме усталости и прибавления в весе, считалась пациенткой лейкемии. С этой минуты она попала немилосердно в жестокую мельницу бесчувственной медицины! Начался замкнутый круг:

С начала объявления диагноза и прогноза у девушки возник конфликт страха преследования. Но параллельно с ним продолжалась фаза восстановления конфликта самооценки, а параллельно с ней всегда - химиотерапия! В этом жестоком истязании страхами, надеждами, пессимистичными прогнозами, выпадением волос от химиотерапии с новым конфликтом обрушения самооценки, снова новой надеждой, даже переводом в следующий класс в марте 1986 года и снова новым повышением лейкоцитов, за которым, в свою очередь, следовала ещё более агрессивная химиотерапия и начинающаяся слепота из-за конфликта страха преследования!

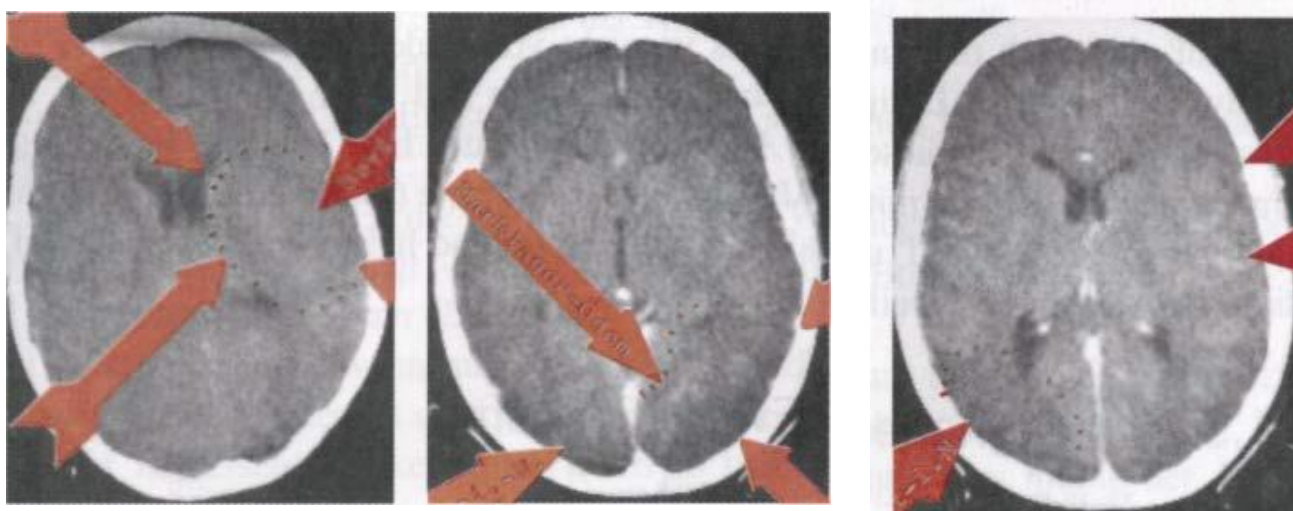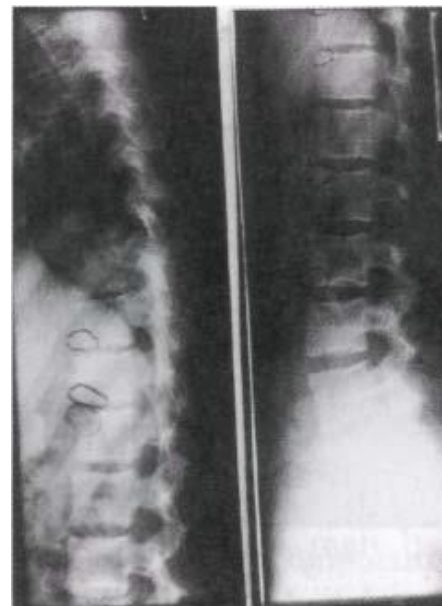21.6.1986 врачи ставят мать перед альтернативой, либо забрать девушку домой, либо дать своё согласие на то, что девочка будет усыплена морфином. В конце концов, тромбоциты были «залечены» до их нулевого количества самой агрессивной химиотерапией! Мать забрала её домой. Тут девушка вновь обрела надежду – через день она умерла, как я и сообщил.

Если бы в этом мире было хоть несколько честных людей, которые помогли бы мне, чтобы такие дети больше не умирали от этой бессмысленной и высокомерной жестокой медицины, которые, наконец, помогли бы прекратить этот презирующий людей бойкот Новой Медицины!

Мы видим здесь различные «удары» ожидания самоэффективности на органическом уровне: остеолиз слева в области таза как последствия «оставления на второй год» (пациентка: «Свиньи!»), соответственно конфликту обрушения самооценки ниже пояса. Обрушение самооценки неспортивности, которая, вероятно, была главной ответственной причиной за лейкемическую фазу восстановления, всегда выражается в остеолизах бедренной кости или голени или икроножной кости. Слева мы видим остеолизы обоих вертлужных массивов.




Сбоку мы видим до сих пор называемое болезнью Шейермана-Мау изменение грудных и поясничных позвонков с откалываниями краев и грыжами Шморля. Оба заболевания не являются самостоятельными заболеваниями, а только синдромами, часто так и называются. Это всегда центральные обрушения самооценки, в этом случае смерть деда и её последствия, вероятно, привели к этим изменениям, потому что они больше не свежи.



На КТ мозга справа периинсулярно большой конфликт ужасного страха и сексуальный (территориальный) конфликт (потеря деда) - из-за леворукости справа-церебрально. Окипитально мы видим отёки в белом веществе и конфликт страха преследования, которые в разы увеличили действие в отношении функционального ухудшения зрения в фазе восстановления способом трагически тяжёлых последствий.

Так трудно сказать такой молодой девушке, которая в тот момент почти ничего не видит, что это на самом деле хороший знак исцеления, в то время как все остальные врачи говорят ей, что это начало умирания. Конечно, до тех пор, пока психика якобы не оказывала никакого влияния на эти события, но всё это должно было быть автономным делом клеток, допускалась любая жестокость. Но если каждый якобы объективный диагноз представляет собой в сущности лишь отражение души и компьютера мозга, то получается, что десятилетиями людей попросту убивали, сталкивая их с жестокими прогнозами, которые получали свое кажущееся подтверждение только через воздействие этой жестокости.



На этом снимке средней и нижней областей бедренных костей мы также видим заметную декальцинацию с обеих сторон чуть выше колен. Глядя на эти снимки, просто необходимо верить каждому слову девушки, что в общем-то совершенно произвольное исключение из эстафеты 4х1000 м означало для неё такое ужасное падение самооценки.

Я должен ещё раз сказать: не имеет значения, как мы или кто-то ещё оцениваем такое событие, имеет значение только то, что оно значило для этой девушки в этот момент. И она снова и снова уверяла, что это было, безусловно, самое худшее (за это время)! И после компьютерной томографии мозга и диагнозом костей у нас уже нет причин сомневаться в этом утверждении.

21.9.23 Диагноз «Саркома Юинга»

В этом случае мы увидим обрушение самооценки спортивности с последующей фазой восстановления. Высокопарный диагноз официальной медицины: «саркома Юинга» с лейкозом, показания к немедленной ампутации левой ноги, химиотерапия, облучение, выживаемость при этой создающей панику псевдотерапии: ниже 5%.

46

Необходимая терапия: никакая – «только» удержание от паники!!!

Кроме того, у нас есть второстепенный диагноз по КТ мозга: территориальный конфликт в разрешении. Клиническими симптомами были: быстро меняющаяся частота пульса в фазе восстановления из-за отёка в правой периинслярной области.

У 17-летнего спортивного молодого голландца, выпускника средней школы, появилась боль сбоку в левой икре. Он пошел к участковому врачу, тот дал направление к рентгенологу. Тот посмотрел – остеолит в верхней части икроножной кости.

Рентгенолог пациенту: «Сходи, пожалуйста, немедленно за мамой, мне нужно срочно поговорить с ней – но без тебя».

Мальчик (потрясённый): «Неужели это так плохо, что ёё не можете мне сказать то, что видите?»

Рентгенолог: «Лучше я немедленно позвоню вашему врачу, а твои родители должны немедленно пойти к нему».

Они вместе пошли к участковому врачу. Врач с ужасом подумал: «О боже, это ужасно, *саркома Юинга*, очень опасная, очень быстро растущая опухоль кости. Тут спешка нужна. Я должен немедленно направить его в Амстердам, в специальную клинику».

Это был уже второй шок, да еще какой!

За день до биопсии в университетской клинике Амстердама ко мне пробрался дядя мальчика, сам врач, и спросил: «Что можно сделать при саркоме Юинга?»

Мой ответ: «Радоваться, что конфликт решён!»

Вопрос: «Вы серьезно?»

Ответ: «Абсолютно серьезно, я такими вещами стараюсь не шутить!»

«У моего племянника саркома Юинга на левой икроножной кости. Врачи сказали моей сестре – и я прочитал об этом в книге – 5% шансов на выживание, а то и того меньше».

«Это правильно, если применять паническое лечение т.н. официальной медицины. А в остальных случаях шансы на выживание практически 100%».

«Невероятно! Я немного познакомился с вашей книгой, какой мог быть у мальчика, по вашему мнению, конфликт?»

«Обрушение самооценки спортивности».

«Вы уверены? По вашей книге мы уже порассуждали с родителями мальчика, могли ли быть у него нарушенные отношения отчим/приёмный сын и из-за этого комплекс неполноценности или что-то в этом роде».

«Нет, у юноши остеолит в икроножной кости, если такое случается, то всегда присутствует обрушение самооценки спортивности».

«Но ведь юноша спортивный, много тренируется, насколько я знаю, этого не может быть».

«Я бы мог заключить пари, что это не только могло бы быть, а скорее всего это так и есть. Играет юноша в команде?»

«Да, по-моему, он играет в волейбол, и я думаю, он играет хорошо».

«Тогда он, вероятно, вылетел из команды или должен сидеть на скамье запасных».

«Очень интересно, я сейчас сразу это и выясню».

Доктор поехал в Голландию. Т.н. пункцию (биопсию) якобы уже невозможно было предотвратить, хотя я всячески это не советовал. Доктор навестил молодого парня в университетской больнице вместе с его родителями, т.е. матерью и отчимом. Первым делом он обнаружил, что «пункция» - это разрез длиной 5-6 см, то есть надкостница икроножной кости уже открыта, о чем я особо предупреждал. Он понял, что мальчик уже в панике из-за того, что ему сделали такие плохие прогнозы.

Он расспросил мальчика о его конфликте и, к своему изумлению, обнаружил, что мальчик сказал ему, что у него нет конфликта с отчимом (о чём можно было догадаться), нет и снижения самооценки, только один в спорте, потому что его посадили на запасную скамью в волейбольной команде. Дядя продолжал расспрашивать, считая, что доктор в Кёльне имел в виду, что конфликт должен быть разрешён, иначе он не получил бы боли. «Да, - сказал мальчик, - в середине/конце марта я решил плавать, потому что выиграл соревнования в плавании на 1000 м».

Вскоре после этого начались боли. Доктор был удивлён. Теперь он принялся объяснять Новую Медицину мальчику, который хорошо понимал немецкий язык, и сказал ему, что всё в точности так, как сказал доктор в Кёльне. Поэтому следует предположить, что и остальное соответствует. Ведь он ещё сказал, что это совершенно безобидная вещь, остеолит давно должен утихнуть и кальцинироваться, что можно увидеть и на мозге. Мальчик, казалось, тоже понял это, и доктор почувствовал, что тот снова набрался храбрости.

Тут дверь палаты распахнулась, и вошел стационарный врач. Он подошёл к больничной койке мальчика, остановился и сказал. «Да, наверное, в ближайшие дни придется отнять ему левую ногу, потому что клетки метастаза теперь уже перешли из кости в ткань, - (он имел в виду синяк, который мальчик получил после операции), - а потом надо проверить в лёгких, нет ли там метастазов. Может быть, нам придется отрезать ещё кусок от лёгкого. А потом сразу начнём облучение и лечение цитостатиками. Но ведь есть 5% случаев, которые кончаются благоприятно».

Доктор из Кёльна смотрел, как окрасилось лицо мальчика при этом жестоком объявлении предполагаемого прогноза. Он стал пепельным и перенёс конфликт страха смерти с СДХ.

Стационарный врач обрадовался, что высказал это, повернулся и пошёл к двери. Вся семья и даже доктор из Кёльна сидели, словно окаменев.

- «Господин Хамер, при прочтении вашей книги я не совсем понял, хотя и не раз испытывал подобное. Но там это было так же, как вы это описали: жестоко, бессердечно, беспощадно! Психики для такого рода врачей вообще не существует. Речь идёт только о каких-то одичавших клетках и их механическом устранении. Мне стало страшно, так быстро пережить пробный пример на собственной шкуре».

Объединив усилия, мы отправились восстанавливать мальчика. Через 2 дня я снова увидел мальчика в квартире врача в Кёльне. За несколько часов до этого он был у здешнего ортопеда, который, услышав о саркоме Юинга, сразу же хотел отправить его в клинику. Позже он сказал, что это не могла быть саркома Юинга. Мальчик уже оправился от очередного шока. Увидев его, я спросил его:

«Скажи, Борис, а у тебя, должно быть, в тот момент, когда ты попал на скамью запасных, была ссора или что-то в этом роде?»

Б.: «Да, совершенно ужасная ссора с тренером!»

Мать Б.: «Но ты нам об этом по сей день ничего не рассказываешь! Почему ты никогда об этом не говорил?»

Б.: «Ах, я стеснялся. Я чувствовал себя неспортивным, деградировавшим, и я не хотел говорить об этом».

Я: «Борис, то, что ты вдруг перестал играть после ссоры с тренером или из-за ссоры с тренером, было падением самооценки спортивного типа или падением самооценки спортивности. Но компьютерная томограмма которую вы сегодня сделали, хорошо показывает отёк белого вещества головного мозга и т.н. Очаг Хамера (справа, окципитально), но виден также ещё находящийся в решении территориальный конфликт справа периинсулярно. Этот конфликт ты воспринял также как территориальный конфликт?»

Борис: «Да, точно. Я потерял место в команде. Это было так важно для меня, потому что я так долго и с радостью ждал этого сезона чемпионата, последнего как юношеского. И теперь всё это потеряно!»

Я: «И как разрешилось это дело? Ты выиграл соревнования по плаванию?»

Борис: «Это тоже, но собственно в конце марта чемпионат закончился, товарищи по команде и я были для юношеской команды слишком старыми, это уже не имело значения!»

Я: «Итак, конфликт длился точно 6-8 недель?»

Борис: «Да, достаточно точно, ссора с тренером была в начале февраля».

Добавим еще, что у Бориса, конечно, тоже был лейкоз (15.000 до 20.000 лейкоцитов), который был воспринят как «подозрение на воспаление горла или бронхит», чем он, конечно, не был, а был толчок гемопоэза костного мозга!

Кроме того, врачи заметили, что у него сильная синусовая аритмия³⁶⁹ сердца, пульс постоянно прыгал взад и вперед от 60/мин до 90/мин. Этому ни у кого не было объяснения. Но в соответствии с компьютерной томографией мозга это должно быть так, потому что у Бориса, можно ли это так называть или нет, был абортивный небольшой сердечный приступ.

Кстати, т. н. «саркома Юинга» - это не что иное, как совершенно нормальный остеолит или рак кости при обрушении самооценки. Рентгеновский снимок «саркомы Юинга» возникает из-за того, что обычно в таких случаях это не одноразовое падение самооценки, как у мальчика, а падение самооценки с несколькими рецидивами. Тогда рядом видны остеолиты и рекальцинации, которые делают типичную беспокойную картину при рентгене.

³⁶⁹ Синусовая аритмия = нерегулярная последовательность ударов сердца в результате нерегулярного раздражения синусового узла

Кстати, гистологический вывод патологоанатомов гласил: «Из-за сплошной извести не видно ничего». Можно было бы сказать и так: Из-за сплошного каллуса ничего не видно! Родителям сказали, что теперь с помощью специальной процедуры сначала хотят декальцинировать клетки, чтобы затем определить, являются ли они злокачественными! Такая полная чушь! При этом все патологоанатомы давно знают, что отличить «нормальный каллус» от якобы «злокачественного каллуса» вообще гистологически невозможно, потому что это одно и то же, поэтому большинство гистопатологов сегодня ставят атрибут «злокачественный» практически исключительно по рентгеновскому снимку, в чём они ничего не понимают. Нет никакой разницы, потому что нет никакого «злокачественного каллуса». Есть в лучшем случае чрезмерный каллус, как есть чрезмерные рубцы («келоидный рубец»). Этот чрезмерный каллус – это совершенно безобидный нарост без ценности болезни, в лучшем случае механически препятствующий и, возможно, поэтому нуждающийся в коррекции. Но к болезни это уже не имеет никакого отношения.

Дело, собственно, для Бориса можно было бы и закончить. Я сказал ему, чтобы он воспринял это как дурной сон и попытался жить так, как раньше. Удастся ли ему это, я не знал, не знал даже дядя. Ведь в Голландии снова обрушится на него вся машина официальной медицины и будет грозить ему скорой смертью, если он не позволит сделать всё то, что на самом деле было предусмотрено. Смогут ли его родители и он выдержать этот ураганный огонь, я сказать не мог. Новая Медицина, к сожалению, не только «рецепт успеха», но и абсолютно железна, если пациента снова ввести в панику, возможно, в панику страха смерти ...

Во время первой печати этой книги до меня дошла печальная новость, когда я зашел к доктору в Кёльне, чтобы спросить, как дела у голландского молодого пациента.

«Да, ему отняли ногу», сказал он лаконично.

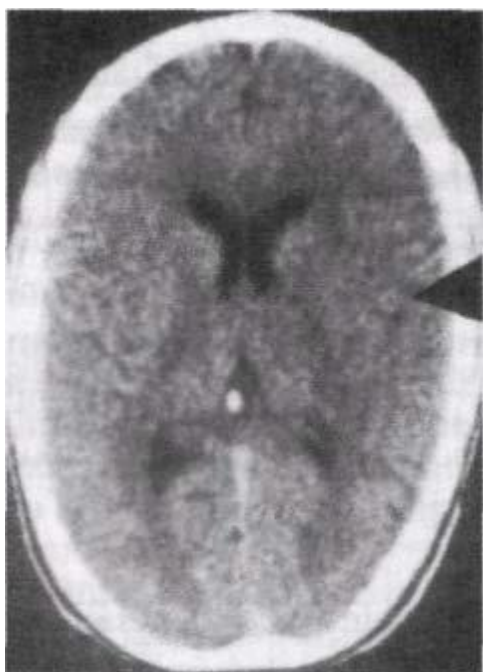
«Но этого не может быть, - перебил я его, «юноша должен быть давно здоровым!»

«Он и был», сказал доктор, «но однажды он со своими родителями пошёл ещё раз в университетскую клинику для контроля. И тут было установлено, что всё нормализовалось, икроножная кость снова полностью кальцинировалась, все показания крови нормальные, включая количество лейкоцитов. И тут целая коллегия врачей и психологов сказала им: «Вы сейчас в полной ремиссии, кто знает, как долго ещё! Теперь самый благоприятный момент для ампутации ноги, пока полная ремиссия длится!»


Бедный мальчик позволил уговорить себя невеждам, хотя видел, что у него всё в порядке и он не испытывает никаких жалоб, даже все анализы были совершенно нормальными. Он позволил им – будучи совершенно здоровым – ампутировать ногу! Когда он очнулся от наркоза и почувствовал, что нога ампутирована, он сказал: «Слава богу, теперь вечная возня туда-сюда наконец-то закончилась! Теперь меня оставят в покое!»

Я только и смог вымолвить: «И вы не помешали этому?»

«Как я мог помешать этому, он должен был решить сам». Я поспешно отвернулся, чтобы выплеснуть из души всю свою злость и отвращение к такому цинизму этого жестокого и примитивного лечения. Ни один из этих врачей не ампутировал бы ногу своему собственному мальчику в лучшем состоянии здоровья! Такое они делают только – догмы ради – с чужими людьми. Действительно пришло время, чтобы этот тип так называемых врачей и психологов раз и навсегда сложил свое ремесло. Никогда на свете не было таких глупых врачей, как сегодня!



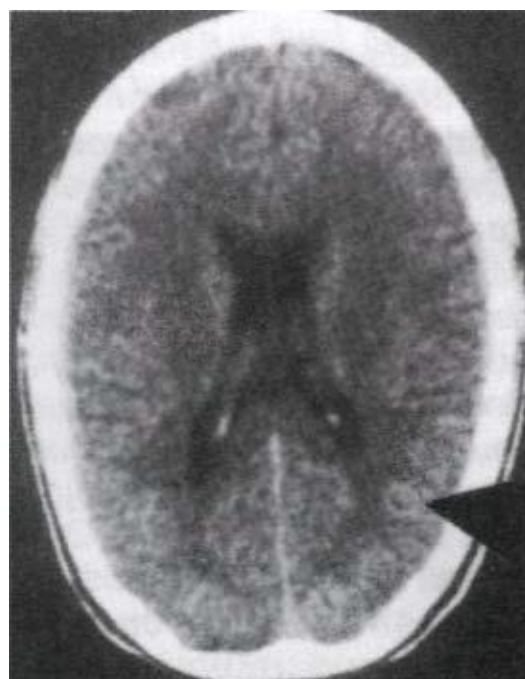Помимо обрушения спортивной самооценки, пациент с тем же СДХ также пострадал от территориального конфликта, потому что его место пропало, занято другим, можно сказать: его территория была потеряна. В результате справа периинсуально можно видеть Очаг Хамера (стрелку). Голландские врачи удивлялись тому, что у мальчика был странный тип синусовой аритмии: пульс непрерывно разнился на 20-30 ударов вверх и вниз. У мальчика явно был абортивный сердечный приступ!



Стрелки указывают на очаг остеолиза («саркома Юинга») в левой икроножной кости. Вся икроножная кость утолщена на этом участке. Тем не менее, между голенью и икроножной костью (штриховка) всё еще наблюдается дискретное поднятие надкостницы, признаки существующего отёка. Это растяжение надкостницы, которая очень чувствительна к боли, провоцирует боль в костях на этапе заживления после рака кости. Конечно, у мальчика на данном этапе был лейкоцитоз от 15.000 до 20.000 лейкоцитов, который ошибочно диагностирован как случайная «инфекция».

46

Справа окципитально в белом веществе хорошо виден Очаг Хамера, связанный с остеолизом. Всё белое вещество значительно темнее, чем обычно, признаки того, что хотя в этом месте «ударил конфликт», но всё сознание самооценки было несколько затронуто, как это обычно у подростков и как это, в общем-то, хорошо понятно. Это сознание собственной ценности выстраивает каждый человек по его силе и по его специальности, 17-летний гимназист, например, в области спорта.



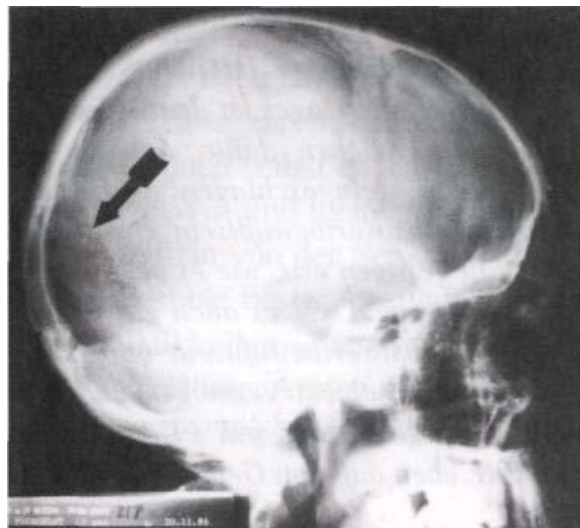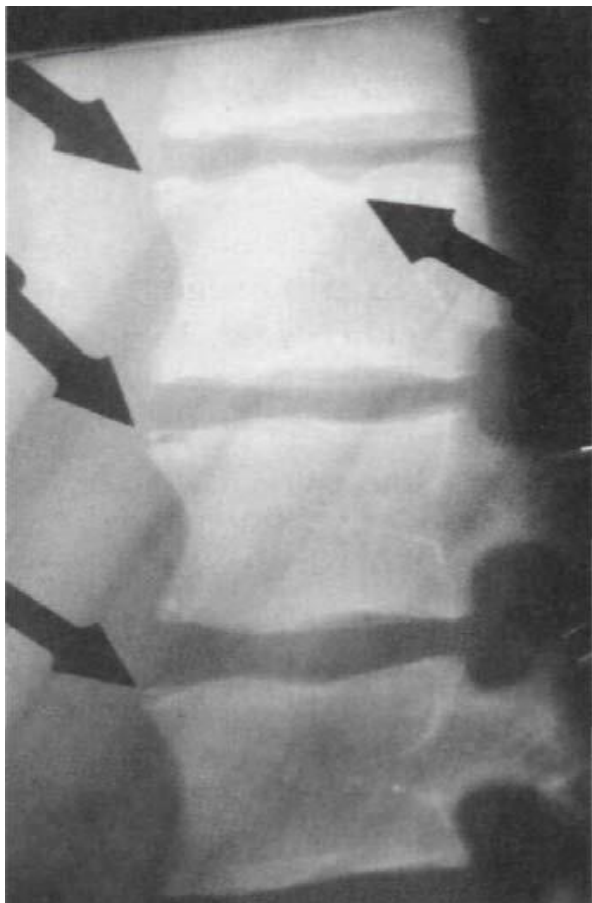
21.9.24 Конфликт обрушения самооценки и попытка самоубийства после провала на экзамене в 16 лет

Об этом 17-летнем школьнике из Франции, у которого острый лимфобластный лейкоз, мы не очень много знаем. Я получил это дело от французского врача, который наблюдает за мальчиком. Отец этого мальчика учитель, и его сын всегда хотел стать таким, как отец. Когда в 16 лет он провалился с бакалавром (средняя школа), он пострадал СДХ с конфликтом самооценки и конфликтом страха преследования. Мир, казалось, рухнул. Мальчик совершил попытку самоубийства. Но во Франции большие каникулы, которые длятся дольше, чем у нас (в Германии - 1,5 месяца, во Франции, как и в России – все лето), часто оказывают целебное действие в таких случаях. Они только создают дистанцию. Так и здесь:

В октябре, когда начался новый учебный год, и он понял, что мир ещё не рухнул, всё снова встало на свои места, конфликт разрешился. Мальчик теперь очень устал, однако имел хороший аппетит, хорошо спал, но имел проблемы со зрением на левом глазу.

В ноябре врачи университетской клиники в его округе обнаружили у мальчика лейкемию. По просьбе французского врача, который также работает по Новой Медицине, были сделаны предварительные рентгеновские снимки и КТ мозга.

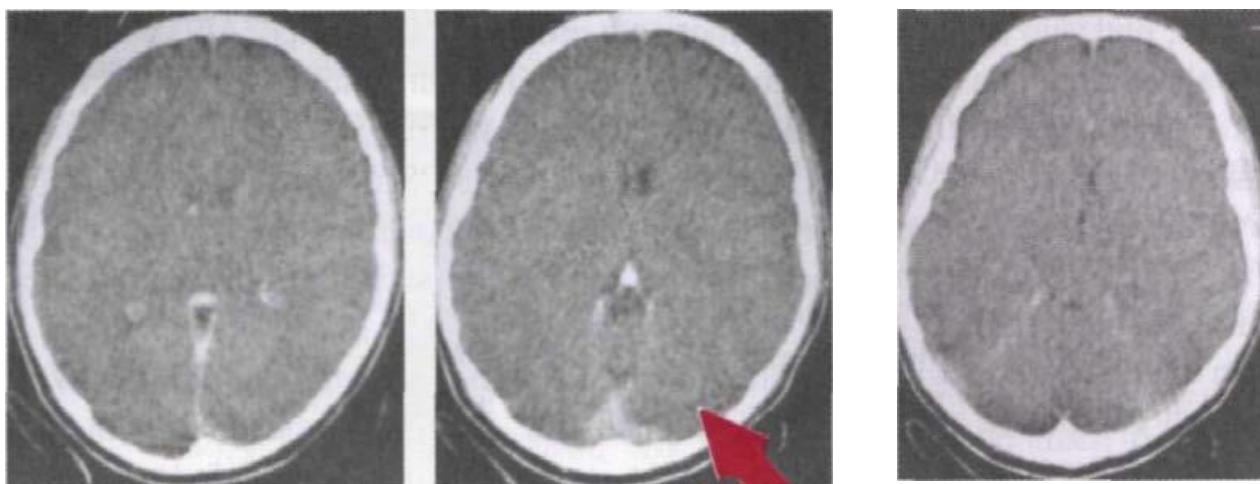
На этих обоих снимках видны остеолиты окципитально и фронтально.



В поясничном отделе позвоночника находятся отколы краев в смысле синдрома Шейермана-May.

Остеолиты черепной коробки: интеллектуальное ожидание самоэффективности.

Остеолиты позвоночника: Ожидание самоэффективности центральной опоры самооценности.



Гораздо интереснее, однако, на снимках КТ мозга, которые технически недостаточны, что боковые желудочки полностью сжаты, что есть признак того, какое равномерное давление исходит от обеих сторон белого вещества. Вот как выглядит типично детский или инфантильный лейкоз в мозге! Поэтому снимки достойны внимания, несмотря ни на что. Справа окципитально мы видим на среднем изображении стрелку, указывающую на реле страха преследования, т.е. правую зрительную кору. Все конфликты решены. Такой случай, по сути, не должен доставлять никаких трудностей, если лечить его последовательно по Новой Медицине.

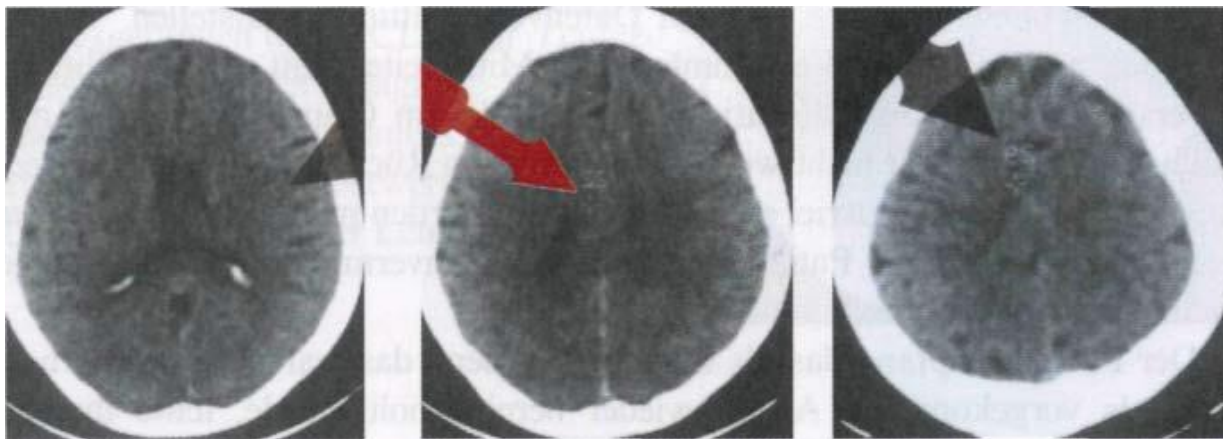21.9.25 Хронический миелолейкоз у «соломенной вдовы»

46

Не для каждого человека жизнь готова к захватывающей истории жизни. И если людей спросить, все желают себе «счастья спокойствия», но если у них это есть, они хотят совсем другого.

Этот случай хронического лейкоза с 20.000 лейкоцитов в мм³ до нормальных показателей, - и это в течение многих лет – рассказывает о т.н. «соломенной вдове», один из многих случаев, вероятно, прозябающих в хорошей жизни дам нашего процветающего общества, которые несчастливы до смерти. Потому что чаще всего они постоянно охотятся за своим неверным мужем, который хочет провести бодрый уик-энд с секретаршей, а не помогать жене в домашнем хозяйстве.

У этой пациентки случилась довольно страшная ссора, когда муж, нотариус, хотел оставить жену дома и покататься на лыжах. Она пострадала конфликтом страха и отвращения (стрелка последнего изображения КТ) и генерализированным конфликтом обрушения самооценки, потому что чувствовала себя неполноценной. Конфликт страха и отвращения вызван тем, что пациентке были отвратительны «нечистые подружки» своего мужа, который впоследствии снова спал с ней. (Из-за такого постоянного низкого сахара возникает и так называемый жирок печали.) Это был конфликт, который «пробился» в промежуточный мозг, в результате чего у неё было пониженный сахар. Он находится фронтально от извилины **praecentralis**, иначе пациентка была бы парализована. Конфликт страха и отвращения и конфликт обрушения самооценки были постоянно рецидивирующими, когда муж снова, нисколько не заботясь о жене, отправлялся кататься на лыжах или ещё куда-нибудь. Они также разрешались снова и снова, тогда можно было увидеть картину мозга, такую как следующие:



Здесь случайно как раз разрешённый конфликт страха и отвращения (см. большие темные круги), также и генерализованный конфликт обрушения самооценки, см. большой отёк по всему белому веществу, почти как у детей («инфантильный лейкоз»).

Следствием такого временного «примирения» тогда было регулярно то, что у пациентки, кроме 20.000 лейкоцитов болели «все члены и суставы, все кости», то есть просто всё.

Это и в самом деле так. Но потом муж сказал: «Ах, моя старуха чокнулась, как же всё может болеть, ведь такого не может быть?!» Сказал - и снова пошел кататься на лыжах.

В какой-то момент жена снова набирается сил для огромного спора, при этом чаще всего проигрывает, и поэтому оба конфликта, конфликт страха и отвращения и конфликт обрушения самооценки, возвращаются с максимальной регулярностью. Так же хронически-регулярно возвращается и фаза восстановления, которую мы потом называем «хроническим лейкозом».

46

21.9.26 Острый недифференцированный лейкоз и рак печени (в данном случае ошибочно называемый лейкозным инфильтратом) из-за увольнения в 45 лет при унижительных обстоятельствах

Речь идёт о 45-летнем пациенте университетской клиники Гамбурга с т.н. острым недифференцированным лейкозом. У него был обнаружен целый ряд костных остеолитов в тазу, позвоночнике и черепе (см. два первых рентгеновских снимка), кроме того, карцинома плевры слева и кисты проходов жаберных дуг с обеих сторон (в официальной медицине ошибочно называемые шейными лимфатическими узлами). Врачи, как следует из письма врача, больше не давали ему никаких шансов.

45-летний пациент работает в местной медицинской страховой компании. АОК (Allgemeine Ortskrankenkasse – Всеобщее местное медицинское страхование) решает перейти на электронную обработку данных в апреле 1982 года. Через несколько дней состоится собрание сотрудников, на котором будет обсуждаться вопрос об «обучении персонала». Но в принципе, чего пациент не знал, за его спиной уже договорились о том, что пациент лишний и его нужно уволить. На этом собрании пациента вдруг совершенно бесцеремонно вывели за дверь, как маленького ученика.

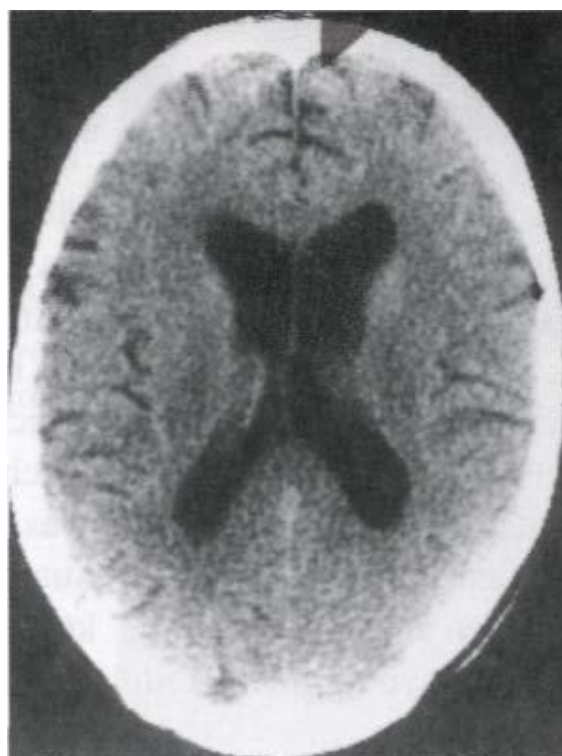
Пациент посчитал это унижительным, потому что такого ещё никогда не было в АОК. Когда его опять пригласили, руководитель АОК сообщил ему, что он должен быть уволен - финансово, конечно, всё будет благородно. Пациент был совершенно разбит, тем более, что в этой сельской местности в 45 лет практически нет шансов найти новую работу, но в конечном итоге ситуация

сводилась к ранней пенсии, как пациент мгновенно понял. На первом плане помимо ощущения, что почва уходит у него из-под ног, было унижение, позор и чувство, что он больше ничего не стоит, что привело к полному обрушению его самооценки, к тому же он мог просто разорваться на кусочки от неприятностей на территории! Он стоял, как он говорил, окаменевший и, видимо, белый как мел, не в силах вымолвить ни слова. Прошли минуты, прежде чем он смог вымолвить первое слово. Объяснение было отложено «на потом с глаза на глаз», но состоялось только на следующий день.

Следующие 4 месяца больной находился в симпатикотонии, день и ночь размышлял о своей «никчемности», похудел на 12 кг, возмущался день и ночь. Через 4 месяца произошёл конфликтолиз. Пациент смирился со своей «предварительной пенсией» и даже не счёл её такой уж плохой. Он быстро набирал вес, снова хорошо спал. Ещё через 2 месяца, в разгар этого самого хорошего самочувствия, ему был поставлен диагноз «лейкемия», для него совершенно неожиданно, потому что он чувствовал себя оптимально комфортно. Этот шок сразу же вызвал новый СДХ, СДХ страха перед раком, что привело к кистам протоков жаберных дуг на шее.

На КТ справа сверху чётко подчеркнутое тёмным (отёкшее) белое вещество, фронтально справа перифокальный отек, затрагивающий кисты протоков жаберных дуг на шее.

Теперь это значило: «лейкемия с метастазами». КТ мозга возникла тогда, когда пациент только что вышел из страха рака (связанный Очаг Хамера фронтального страха см. стрелку) (КЛ). Здесь присутствует замкнутый круг: диагностический и прогнозный шок привёл не только к страху рака, но и к новому обрушению самооценки, конфликтолиз – к новому лейкозу.

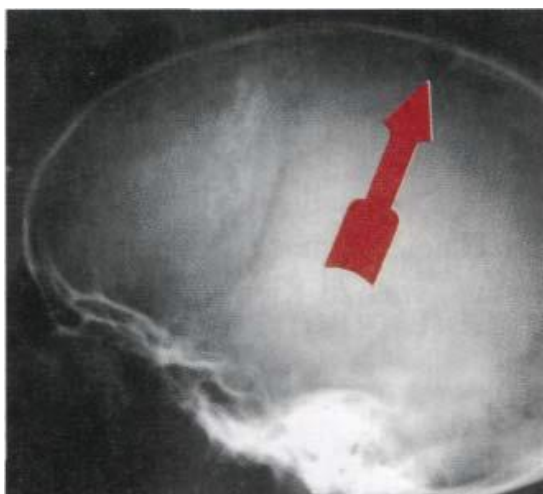


46



Какое место может быть более типичным при таком типе конфликта обрушения самооценки, как остеолиз в области черепа или в области шейного отдела позвоночника? В данном случае этот очень хорошо очерченный остеолиз называли «лейкемический инфильтрат, или метастаз», в действительности это соответствует, конечно же, части белого вещества «метастазов мозга» на КТ мозга последнего снимка справа

фронтально – фронтально от этого часть коры головного мозга с кистами протоков жаберных дуг = раковые узлы на шее!



Остеолиз черепа находится немного слева от средней линии. Вряд ли найдётся более убедительная связь между содержанием конфликта, Очагом Хамера в головном мозге и раком, остеолизом на органе. Но не только это должно совпадать, но и течение должно точно совпадать друг с другом.

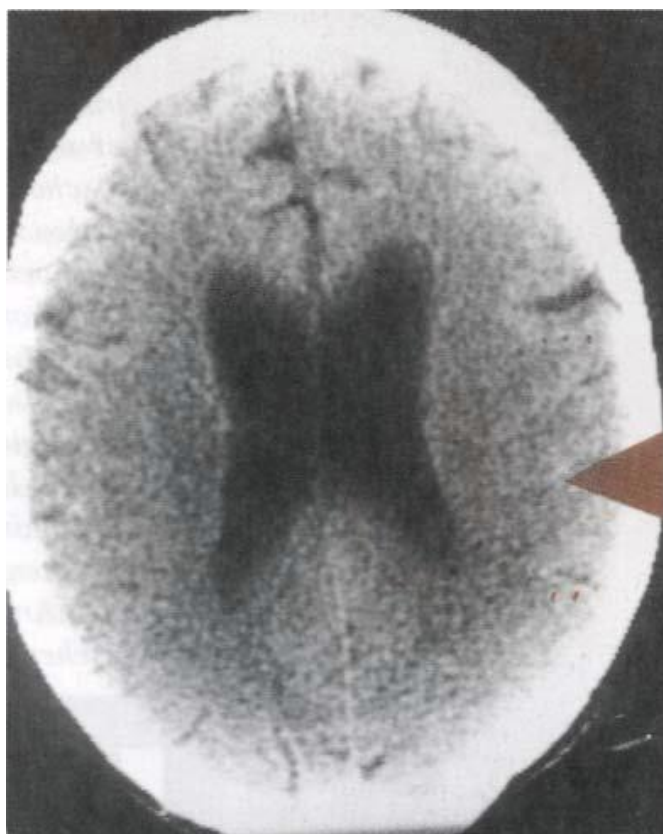
Если мы называем такие конфликты обрушения самооценки «интеллектуально-нравственными», то потому, что они ставят под сомнение социальную норму для пациента, так что пациент стоит и только продолжает думать: «Этого просто не может быть,

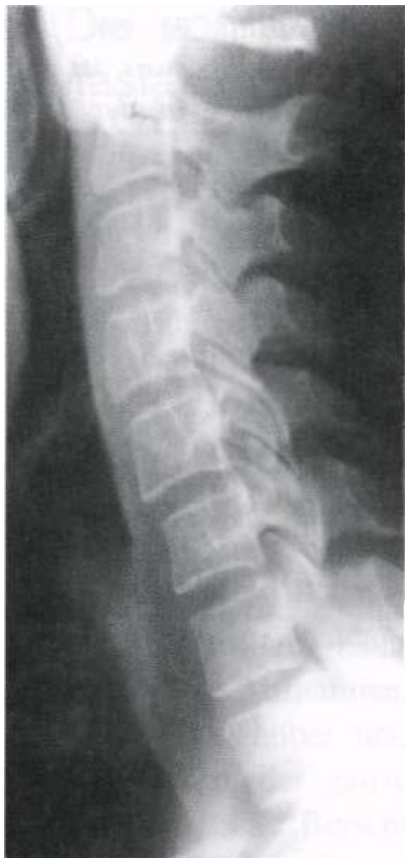что для этих моих друзей или товарищей по работе верность и вера, дружба и мораль просто не имеют значения». Все три уровня в этом случае действительно не оставляют желать лучшего в ясности!

Кстати, конечно, от такого же конфликта могло заболеть и животное! Представляете, что должно произойти в одной из тысяч выставленных в каждые большие каникулы на наших магистралях собак, которых бесцеремонно - совершенно непонятно для нашего товарища-животного – «хозяева» обманули, надругались и бросили, потому что их не стоит брать в отпуск??

На этих снимках мы видим как бы «сторону неприятностей». На рядом стоящей КТ стрелка справа указывает на реле для неприятностей или для «неприятностей на территории». Здесь мы даже можем ясно видеть место удара (наконечник стрелы).

Следующие изображения того же пациента показывают нам, почему в клинической картине лейкемии никогда нельзя было привести систему в соотношение с костями. Поскольку если пациент был лейкозным в течение длительного времени, то либо остеолита вообще больше не было, либо существующие уже были рекальцинированы с помощью новообразования каллуса.

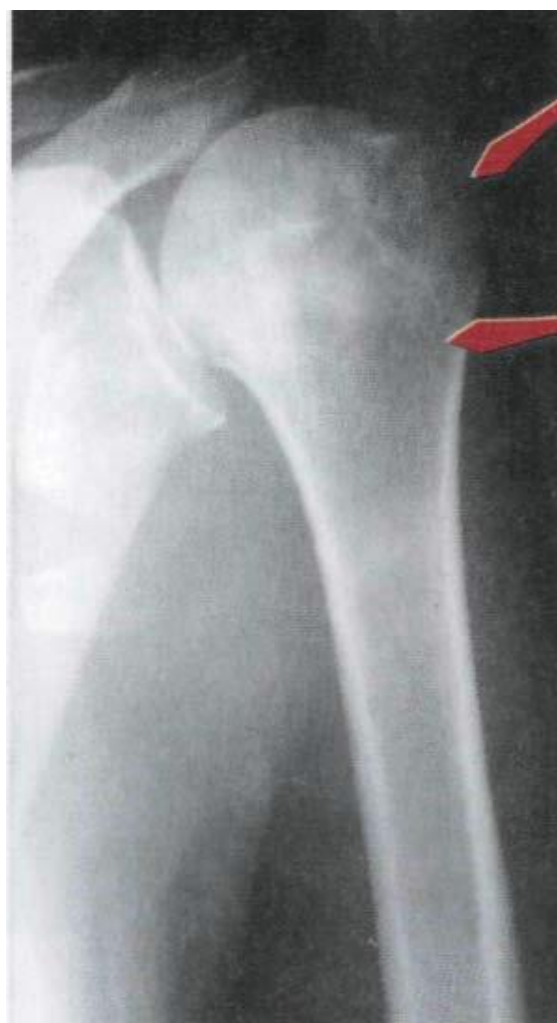

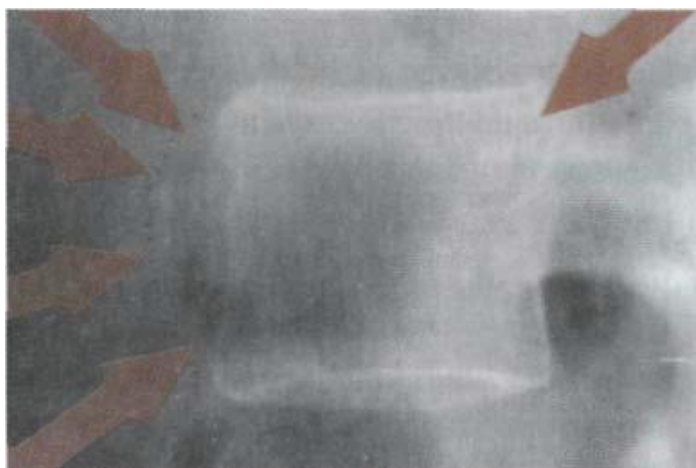


Мы видим довольно разрежённую костную структуру позвонков, пронизанных сплошь свежими рекальцинациями, но до этого, должно быть, деминерализованных. К счастью, ни один не сломался, иначе дело быстро закончилось бы трагически.

Конфликтная сторона изображения - это падение самооценки на интеллектуально-нравственном уровне («Речь шла о справедливости, верности, авторитете»).

И на этом изображении головки левого плеча мы видим разрежённую костную структуру из-за выделения каллуса в предварительно остеолитизованную область. Головка плечевой кости уже снова во многом является реминерализированной, в то время как примыкающая шейка плечевой кости ещё гораздо больше была остеопорозной. Конфликтная сторона картины такова: пациент очень отечески-добродушный человек. Он всегда смотрел на своих коллег, как на своих больших детей. Никогда бы ему не пришло в голову, что именно они могут «укусить его в ахилесову пяту». Он воспринял это как падение самооценки в том особом соотношении, которое он видел до тех пор.



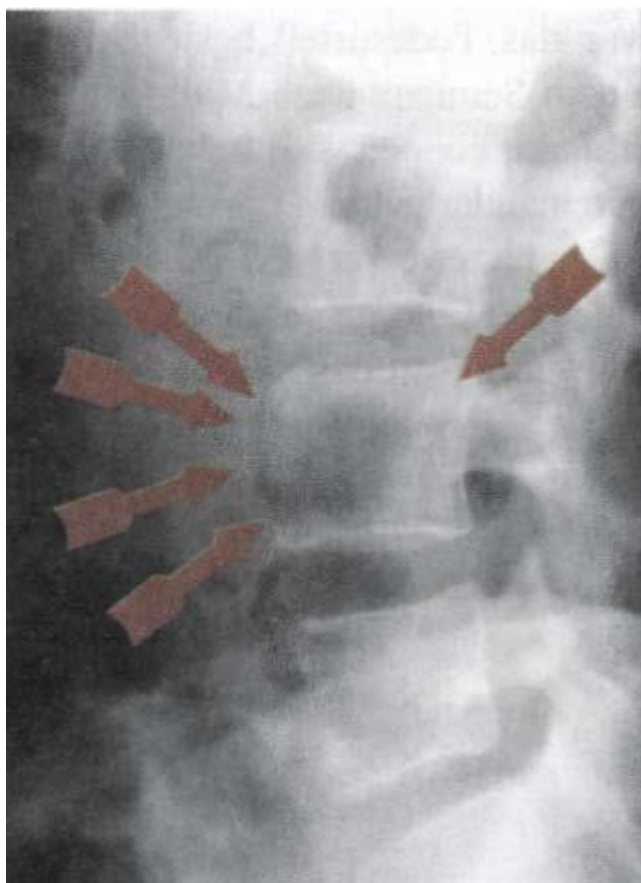


Это изображение – особый счастливый снимок. Хотя большое тёмное пятно в центре – это не остеолиз, а наложение кишечного газа, но позвонок тем не менее остеолизирован и в фазе восстановления, потому что надкостница, прямо-таки накачанная костным отёком, натянута вентрально. Это напряжение капсулы надкостницы очень болезненно!! Если такие подушки надкостницы ещё давят

на нервы (в **Foramina intervertebralia**), это болит гораздо больше. И если в таких случаях дают болеутоляющие средства, которые в основном имеют ваготропный компонент, то напряжение капсулы надкостницы, скорее всего, ещё увеличивается, давление отёка в лучшем случае становится ещё больше, а боль также увеличивается! Большинство таких случаев, оперированных как предполагаемые «грыжи межпозвонкового диска», были простыми ошибочными диагнозами. Я знаю из своего нейрохирургического ассистентского периода, что мы обычно ничего не находили во время таких процедур.

Стрелка справа сверху с дорсальной стороны направленная на этот 4-й поясничный позвонок, указывает на уже почти полностью рекальцинированный остеолиз в дорсально-краниальной области позвонка.

Левые стрелки указывают на очень чётко видимое поднятие надкостницы позвонка в вентральном направлении – действительно очень впечатляющий рентгеновский снимок. Если собрано достаточно каллуса в остеолите и надкостничном мешке, начинается стройка, или затвердевание массы каллуса. В конце концов, кость становится толще и твёрже, чем была раньше: именно в этом и заключается биологический смысл процесса.



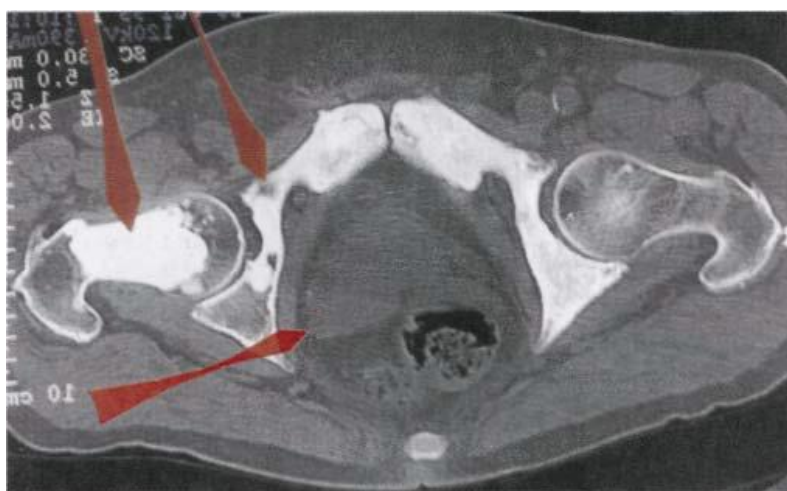
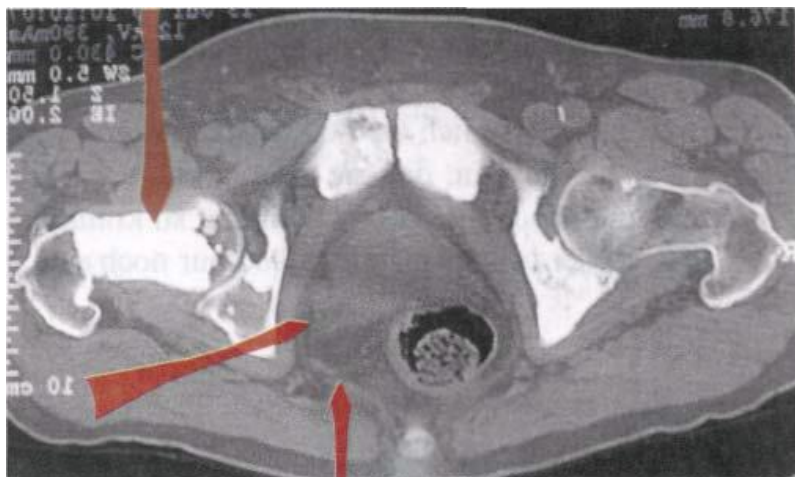
Пациент всё хорошо выстоял, он чувствует себя хорошо уже 10 лет.

21.9.27 Бред циничной официальной медицины: так называемые остеобластические (= образующие кости) «метастазы»

Этот и следующий снимок я включил в книгу, потому что вряд ли какое-либо протекание может описать официальный медицинский диагностический бред лучше, чем он:

64-летний пациент в течение многих лет находится у уролога на контроле из-за его предстательной железы (конфликт: развод, новый брак ...). С одним из таких снимков однажды доктор с самым серьёзным лицом подходит к нему и говорит, что теперь ему осталось жить всего несколько недель, весь живот уже в «метастазах» (имеется в виду: белые пятна). В докладе рентгенолога говорилось об «остеобластных метастазах». Этим была поставлена печать на смертном приговоре. Когда пациент пришёл ко мне на семинар на Мальорке с этими снимками, я мог ему сообщить только радостные вещи. Потом мы снимали фильм на берегу моря и энергично хохотали друг с другом.

Задняя, увеличенная доля предстательной железы (левая нижняя стрелка) как раз проходит жидкий створаживающий туберкулёз (ночное потоотделение) и временно теперь сдвигает прямую кишку из среднего положения вправо.

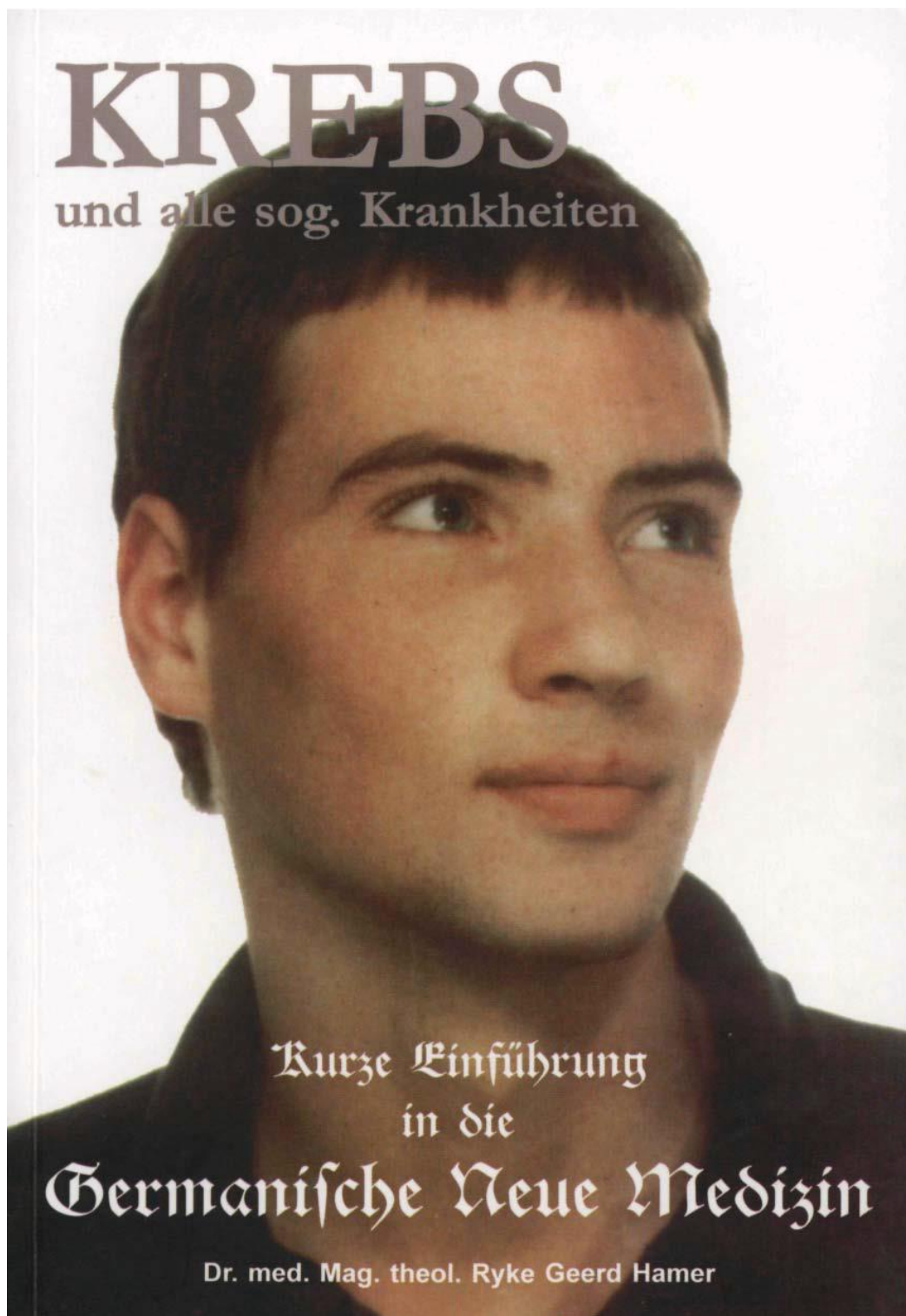

Белые места в кости (например, верхняя стрелка) являются рекальцинированными бывшими остеолизами, они показывают, что пациент, который теперь снова счастливо женат, решил свой конфликт самооценки («Здесь в животе я теперь бесполезен») успешно. Это не исключает, что он не может (правая верхняя стрелка) в рекальцинированных областях

снова пострадать от нового небольшого остеолиза при соответствующем рецидиве. Из кандидата на смерть через несколько минут он превратился в весёлого человека, который всё ещё ошеломленно спрашивал: «Да, доктор, и вы действительно думаете, что это было всё?»

Для таких буквально насмерть перепуганных пациентов гораздо труднее быть уверенными в том, что они (здесь: когда цветущий туберкулёз закончится) снова здоровы, и на самом деле никогда не были сильно больны, чем тогда поверить, что неизбежная смерть – это всего лишь вопрос нескольких недель.


Книги доктора Хамера



47

Рак и все так называемые болезни

Краткое введение в Германскую Новую Медицину
Д-р мед. Маг. Теологии Рике Геерд Хамер



47

Подавление открытий Новой Медицины

Один против всех


Д-р мед. Маг. Теологии Рике Геерд Хамер

ISBN 84-930091-0-5

Программа Умное Здоровье

Знаешь сам – расскажи другим.

Принципы Германской Новой Медицины (ГНМ) описываются простыми и ясными схемами, в основе которых лежат 5 Биологических Законов Природы. И одновременно с этим ГНМ это широкое по охвату и очень глубокое научное знание. Но на том или ином уровне этим Настоящим Знанием может овладеть любой человек, независимо от уровня образования, профессии или возраста. Поскольку принципы Биологических Законов Природы очень просты, они могут быть понятны даже ребёнку дошкольного возраста!



Мы, создатели программы Умное Здоровье, понимая важность этих знаний для каждого человека, делимся ими со всеми желающими. Мы владеем и теорией, и практикой того, как человек может самостоятельно вернуть и сохранить то состояние, которое и принято называть «хорошее здоровье». Можно определить основную нашу деятельность, помимо проведения индивидуальной терапии, как **просвещение и научение**. Мы просвещаем людей по вопросам телесного, ментального и психического здоровья и учим их самостоятельно применять эти знания на практике, в своей собственной жизни. Хочется сказать о том, чего мы точно не делаем и чего у нас никогда не было и не будет – у нас никогда не было и не будет никакой эзотерики, непроверенных или непроверяемых практикой теорий и методов «излечения», основанных на догадках и домыслах. Всё, что мы делаем, имеет научную основу и принцип воспроизводимости результатов, а также подтверждается нашими знаниями, собственным опытом и ежедневной практикой. Мы делаем это для тех, кто хочет иметь хорошее здоровье и самостоятельно его поддерживать, причём понимая принципы «как это работает», потому что понимание того, что происходит с его собственным телом, даёт человеку возможность в любое время, в любом месте и в любых обстоятельствах самостоятельно возвращать себе нормальное здоровье и поддерживать это состояние. Мы делаем это потому, что **мы это можем и умеем**. Мы делаем это потому, что у нас накопилось много знаний и опыта, и мы хотим делиться всем этим с другими людьми. Мы делаем это потому, что мы любим людей. Любых людей, а особенно умных. И делаем мы это **профессионально**.

47

Мы действительно делимся всем, что знаем со всеми, кто хочет это узнать. На наших обучающих курсах и обучающе-терапевтических семинарах кроме собственно теории мы даём много практических вещей – подробные разборы реальных случаев; практические инструменты, которые можно эффективно применять для разрешения конфликтов и прохождения через фазу восстановления организма; знание как уменьшить дискомфорт от тех или иных симптомов в случае, если их невозможно быстро убрать и многое-многое другое. Кроме чисто биологических вопросов Новой Медицины и Биологических Законов Природы подробно разбираются также и психологические, и психотерапевтические вопросы – как эффективно помогать себе и другим не входить в конфликтные ситуации, как считывать потенциально опасную ситуацию «на подлёте», в том числе исходя из своих личных ощущений, как помогать другому человеку проходить через тяжёлый этап его жизни (в случае наличия «тяжёлого диагноза от официальной медицины»), чтобы при этом не «выдохнуться» самому, и многое-многое другое.

Независимо от того, в каком месте на этой планете вы можете оказаться и с какими биологическими существами (не только с самим собой) вы можете иметь дело, зная Биологические Законы Природы и основы Новой Медицины вы всегда можете понять, что происходит: если вы знаете, где именно в теле протекает тот или иной процесс и на каком этапе этот процесс находится в данный момент времени – вы можете логически вывести как актуальную биологическую активацию, так и любые другие корреляции для организма в целом или для отдельных его частей, а также научно определить варианты дальнейшего развития событий и свои необходимые действия для их конструктивного развития.

Для этого нужно только узнать и понять универсальную систему Новой Медицины, и при этом осознать, что Биологические Законы Природы говорят не о «болезнях», а о принципах повседневной адаптации (любого!) организма к текущим условиям жизни и объясняют схемы протекания процессов этой адаптации.

5 Биологических Законов, на которых стоит Новая Медицина, имеют прочное основание в естественных науках, и в то же время они пребывают в полной гармонии и с духовными законами.

Сайт обучающей программы **Умное Здоровье**

www.FreeAgain.ru



Егор Миронов

психолог, специалист по психосоматической терапии,
автор программы **Умное Здоровье**,
основатель и преподаватель большинства обучающих
курсов онлайн-школы [простые] **Технологии Успеха**

+7 (903) 156-1889

профессиональный сайт www.fillum.ru

онлайн-школа

технологии
успеха 

[простые] Технологии Успеха

Наша онлайн-школа - это «завод» по производству результатов. Наши обучающие курсы и программы – это не только про психосоматику или стирание страхов. Это про универсальные «инструменты» достижения Успеха. **Настоящего Успеха** во всех сферах вашей жизни.

Проходя обучение, на выходе вы получаете нового себя – с новыми знаниями, навыками и результатами. Эти приобретения вы получаете даже внутри любого обучающего курса при прохождении каждого модуля программы, а по окончании полного курса вы получите конкретную трансформацию. И ваш мир уже никогда не будет прежним. Применять эти новые знания и навыки вы можете как в обычной жизни, так и в своей профессиональной деятельности.

Любой обучающий курс в нашей онлайн-школе построен так, чтобы:

- вы обязательно дошли до конца курса;
- вы обязательно получили результат.

И итоговый результат всегда конкретен! Например, результат курса **СТЕРЕТЬ СТРАХ** - за 4 недели вы получаете навык стирания любого страха буквально за минуты (при этом ещё и значительно улучшив качество своей жизни), а результат любого курса программы **НАСТОЯЩАЯ ПСИХОСОМАТИКА** - навык понимать причины любого телесного проявления, видеть пути выхода из любого симптома, и делать всё это быстро, просто и безопасно (при этом ещё и совершенно убрав из своей жизни страх любых болезней). И всё это основано на знании о том, как устроено наше тело и в чём биологический смысл его реакций.

Мы даём вам конкретные технологии и научаем вас внедрять их в свою повседневную жизнь – это наша главная задача как обучающего проекта. Более глобальная цель нашей онлайн-школы - чтобы было больше свободных и счастливых людей вокруг нас (и вокруг вас!), ведь после прохождения наших программ вы сами сможете обучать этому других людей!

Главный результат любых наших обучающих курсов – вы (снова) становитесь **Свободными Людьми** – свободными **от** страхов и свободными **для** любых достижений. Вы становитесь более успешными, а значит и более счастливыми!

Подробное описание наших обучающих программ – на сайте онлайн-школы

[простые] Технологии Успеха – www.FreeAgain.ru

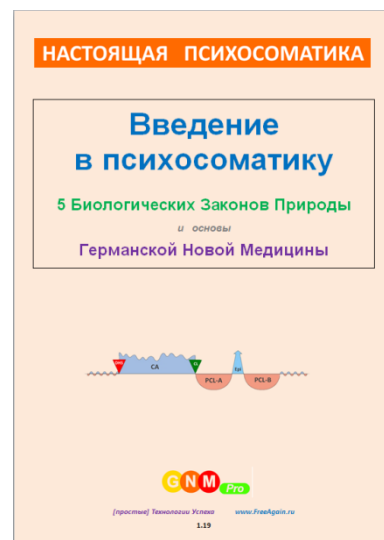


Программа Умное Здоровье

каталог материалов

ВВЕДЕНИЕ В ПСИХОСОМАТИКУ (5 Биологических Законов Природы и основы Новой Медицины)

Пищеварительная система
Почки и мочевыводящие пути
Сердце и кровеносная система
Заболевания женской груди
Дыхательная система
Опорно-двигательный аппарат
Нервная и гормональная системы
Половая система
Глаза, уши, нос
Кожа, волосы, ногти
Психические «болезни»
Лейкоз и другие «заболевания» крови
Архаические Мелодии и Новая Музыкальная Терапия



Все доступные материалы – см. на сайте программы **Умное Здоровье**

www.FreeAgain.ru

47



